

## **Échographie de contraste**

**Springer**

*Paris*

*Berlin*

*Heidelberg*

*New York*

*Hong Kong*

*Londres*

*Milan*

*Tokyo*

François Tranguart  
Jean-Michel Correas  
Ayache Bouakaz

**Échographie de contraste**  
**Méthodologie et applications cliniques**

## **François Tranquart**

Groupement d'imagerie médicale  
Service de médecine nucléaire et ultrasons  
CHRU Bretonneau  
2, boulevard Tonnelé  
37044 Tours Cedex 9

## **Jean-Michel Correas**

Service de radiologie adulte  
Hôpital Necker  
149, rue de Sèvres  
75743 Paris Cedex 15

## **Ayache Bouakaz**

CR1 Inserm U619, B1A  
Hôpital Bretonneau  
CHRU de Tours  
2, boulevard Tonnelé  
37044 Tours Cedex 9

ISBN-13 : 978-2-287-33294-4 Springer Paris Berlin Heidelberg New York

© Springer-Verlag France, Paris 2007  
Imprimé en France

Springer-Verlag France est membre du groupe Springer Science + Business Media

Cet ouvrage est soumis au copyright. Tous droits réservés, notamment la reproduction et la représentation, la traduction, la réimpression, l'exposé, la reproduction des illustrations et des tableaux, la transmission par voie d'enregistrement sonore ou visuel, la reproduction par microfilm ou tout autre moyen ainsi que la conservation des banques de données. La loi française sur le copyright du 9 septembre 1965 dans la version en vigueur n'autorise une reproduction intégrale ou partielle que dans certains cas, et en principe moyennant le paiement de droits. Toute représentation, reproduction, contrefaçon ou conservation dans une banque de données par quelque procédé que ce soit est sanctionnée par la loi pénale sur le copyright.

L'utilisation dans cet ouvrage de désignations, dénominations commerciales, marques de fabrique, etc. même sans spécification ne signifie pas que ces termes soient libres de la législation sur les marques de fabrique et la protection des marques et qu'ils puissent être utilisés par chacun.

La maison d'édition décline toute responsabilité quant à l'exactitude des indications de dosage et des modes d'emploi. Dans chaque cas il incombe à l'utilisateur de vérifier les informations données par comparaison à la littérature existante.

SPIN : 11733546

Maquette de couverture : Nadia Ouddane



## Liste des auteurs

ATHANASIOU Alexandra  
Service de radiologie  
Institut Gustave-Roussy  
39, rue Camille-Desmoulins  
94805 Villejuif Cedex

BALLEYGUIER Corinne  
Service de radiologie  
Institut Gustave-Roussy  
39, rue Camille-Desmoulins  
94805 Villejuif Cedex

BLEUZEN Aurore  
Groupement d'imagerie médicale  
Service de médecine nucléaire et ultrasons  
Hôpital Bretonneau  
2, boulevard Tonnelé  
37044 Tours Cedex 9

BOUAKAZ Ayache  
CR1 Inserm U619, B1A  
Hôpital Bretonneau  
2, boulevard Tonnelé  
37044 Tours Cedex 9

BOUTRY Nathalie  
Laboratoire de biophysique  
Faculté de médecine  
Place de Verdun  
59045 Lille Cedex

BRIDAL S. Lori  
CNRS, UMR7623  
Laboratoire d'imagerie paramétrique  
Université Pierre et Marie Curie  
75005 Paris

CHAMI Linda  
Institut Gustave-Roussy  
39, rue Camille-Desmoulins  
94805 Villejuif Cedex

CLAUDON Michel  
Service de radiologie  
Hôpital Brabois Enfants  
CHU de Nancy  
Rue du Morvan  
54511 Vandœuvre Cedex

CORNUD François  
Service Radiologie B  
Groupe hospitalier Cochin Saint-Vincent-de-Paul  
Groupement hospitalier universitaire Ouest  
27, rue du Faubourg-Saint-Jacques  
75014 Paris

CORREAS Jean-Michel  
Service de radiologie adulte  
Hôpital Necker  
149, rue de Sèvres  
75743 Paris Cedex 15

COSGROVE David O.  
Imaging Sciences Department,  
Imperial College London  
Hammersmith Campus Du Cane Road  
London W12 0NN, UK

COTTEN Anne  
Service de radiologie ostéoarticulaire  
CHRU de Lille  
Hôpital Roger-Salengro  
Boulevard du Professeur-Jules-Leclercq  
59037 Lille

DEKLUNDER Ghislaine  
Explorations fonctionnelles cardio-vasculaires  
Hôpital cardiologique  
CHRU de Lille  
Boulevard du Professeur-Leclerc  
59037 Lille Cedex

DELALOGUE Suzette  
Département de médecine  
Pathologie mammaire  
Institut Gustave-Roussy  
39, rue Camille-Desmoulins  
94805 Villejuif Cedex

DENIS Fabrice  
Clinique médicale Victor-Hugo  
9, rue Beauverger  
72015 Le Mans Cedex

ECKERSLEY Robert J.  
Imaging Sciences Department  
Imperial College London  
Hammersmith Campus Du Cane Road  
London W12 0NN, UK

DUBOURG Olivier  
Assistance publique – Hôpitaux de Paris  
Hôpital universitaire Ambroise Paré  
Service de cardiologie  
9 avenue Charles-de-Gaulle  
92100 Boulogne

GALLOY Marie-Agnès  
Service de radiologie  
Hôpital Brabois Enfants  
CHU de Nancy  
Rue du Morvan  
54511 Vandœuvre Cedex

GARBAY Jean-Rémy  
Département de chirurgie  
Institut Gustave-Roussy  
39, rue Camille-Desmoulins  
94805 Villejuif Cedex

GAUTIER Corinne  
Explorations fonctionnelles cardio-vasculaires  
Hôpital cardiologique  
CHRU de Lille  
Boulevard du Professeur-Jules-Leclercq  
59037 Lille

HASKARD Dorian O.  
Eric Bywaters Centre for Vascular Inflammation  
BHF Cardiovascular Medicine Unit  
Imperial College London  
Hammersmith Campus, Du Cane Road  
London W12 0NN, UK

HÉLÉNON Olivier  
Service de radiologie adulte  
Hôpital Necker  
149, rue de Sèvres  
75743 Paris Cedex 15

JONG (de) Nico  
Bioengineering department  
Erasmus medical Center  
Room Ee 2302  
P.O. Box 1738, 3000 DR  
Rotterdam, Netherlands

KADDUR Kadija  
Inserm U619  
Université François Rabelais  
2, boulevard Tonnelé  
37044 Tours Cedex 9

KISSI Adélaïde  
INSERM U619  
Faculté de Tours  
CHU Bretonneau  
2, boulevard Tonnelé  
37044 Tours Cedex 9

LAFITTE Stéphane  
Service des échocardiographies  
Hôpital cardiologique Haut-Lévêque  
Avenue Magellan  
33600 Pessac

LASSAU Nathalie  
Service d'échographie  
Département d'imagerie médicale  
Institut Gustave-Roussy  
39, rue Camille-Desmoulins  
94805 Villejuif Cedex

LAUMONIER Hervé  
Service d'imagerie diagnostique  
et thérapeutique  
Hôpital Saint-André  
CHU Bordeaux  
1, rue Jean Burguet  
et Université Victor Segalen Bordeaux 2  
33075 Bordeaux Cedex

MANDRY Damien  
Service de radiologie  
Hôpital Brabois Enfants  
CHU de Nancy  
Rue du Morvan  
54511 Vandœuvre Cedex

MANSENCAL Nicolas  
Assistance publique – Hôpitaux de Paris  
Hôpital universitaire Ambroise-Paré  
Service de cardiologie  
9, avenue Charles-de-Gaulle  
92100 Boulogne

MARRET Henri  
Groupement de gynécologie, obstétrique  
Médecine foetale et reproduction humaine  
Hôpital Bretonneau  
2, boulevard Tonnelé  
37044 Tours Cedex 9

MATHIEU Marie-Christine  
Département de biopathologie  
Institut Gustave-Roussy  
39, rue Camille-Desmoulins  
94805 Villejuif Cedex

MATHIEU Didier  
Centre d'imagerie  
1, boulevard de la République  
13100 Aix-en-Provence

MEYER-WIETHE Karsten  
Medizinische Universität zu Lübeck  
Ratzeburger Allee 160  
D-23538 Lübeck  
Germany

MOREL Mélanie  
Service de radiologie ostéoarticulaire  
CHRU de Lille  
Hôpital Roger Salengro  
Boulevard du Professeur-Jules-Leclerc  
59037 Lille

MUSIELAK-ZANNETTI Claire  
Service de radiologie ostéoarticulaire  
CHRU de Lille  
Hôpital Roger-Salengro  
Boulevard du Professeur-Jules-Leclercq  
59037 Lille

NIHOYANNOPOULOS Petros  
Department of Cardiology, National Heart  
and Lung Institute  
Imperial College London  
Hammersmith Campus, Du Cane Road  
London W12 0NN, UK

NOURSHARGH Susan  
Eric Bywaters Centre for Vascular Inflammation  
BHF Cardiovascular Medicine Unit  
Imperial College London  
Hammersmith Campus Du Cane Road  
London W12 0NN, UK

OPOLON Paule  
Unité de recherche en anatomopathologie  
Institut Gustave-Roussy  
39, rue Camille-Desmoulins  
94805 Villejuif Cedex

PALANCHON Peggy  
Groupement d'imagerie médicale  
Service de médecine nucléaire et ultrasons  
Hôpital Bretonneau  
2, boulevard Tonnelé  
37044 Tours Cedex 9

PÉRONNEAU Pierre  
Service d'échographie  
Département d'imagerie médicale  
Institut Gustave-Roussy  
39, rue Camille-Desmoulins  
94805 Villejuif Cedex

POL Stanislas  
Pôle médico-chirurgical d'hépatogastroentérologie  
Unité d'hépatologie  
Hôpital Cochin  
27, rue du Faubourg-Saint-Jacques  
75679 Paris Cedex 14

POURCELOT Léandre  
Groupement d'imagerie médicale

Service de médecine nucléaire et ultrasons  
Hôpital Bretonneau  
2, boulevard Tonnelé  
37044 Tours Cedex 9

PRÉAUX Frédéric  
Service radiologie B  
Groupe hospitalier Cochin-Saint-Vincent-de-Paul  
Groupement hospitalier universitaire Ouest  
27, rue du Faubourg-Saint-Jacques  
75014 Paris

RENAULT Gilles  
Inserm U678  
Laboratoire d'imagerie fonctionnelle  
Faculté de médecine de la Pitié-Salpêtrière  
91, boulevard de l'Hôpital  
75634 Paris Cedex 13

SAUGET Stéphane  
Groupement de gynécologie, obstétrique  
Médecine fœtale et reproduction humaine  
Hôpital Bretonneau  
2, boulevard Tonnelé  
37044 Tours Cedex 9

SEDDON John M.  
Department of Chemistry  
Imperial College London  
South Kensington Campus  
London SW7 2AZ UK

SEIDEL Günter  
Medizinische Universität zu Lübeck  
Ratzeburger Allee 160  
D-23538 Lübeck  
Germany

SENNOGA Charles A.  
Imaging Science Department  
Imperial College London  
Hammersmith Hospital  
Du Cane Road  
W12 0HS United Kingdom

SIGAL Robert  
Service de radiologie  
Institut Gustave-Roussy  
39, rue Camille-Desmoulins  
94805 Villejuif Cedex

TRAN Truong-An  
Inserm U619  
Université François Rabelais  
2, boulevard Tonnelé  
37044 Tours

TRANQUART François  
Groupement d'imagerie médicale  
Service de médecine nucléaire et ultrasons  
Hôpital Bretonneau  
2, boulevard Tonnelé  
37044 Tours Cedex 9

TRILLAUD Hervé  
Service d'imagerie diagnostique  
et thérapeutique  
Hôpital Saint-André  
CHU Bordeaux  
1, rue Jean Burguet  
et Université Victor Segalen Bordeaux 2  
33075 Bordeaux Cedex

TRINCHET Jean-Claude  
Service d'hépatogastroentérologie  
Hôpital Jean-Verdier

Assistance publique – Hôpitaux de Paris et UFR  
SMBH-Université Paris 13  
93143 Bondy

VALLET-PICHARD Anaïs  
Pôle médico-chirurgical d'hépatogastroentérologie  
Unité d'hépatologie  
Hôpital Cochin  
27, rue du Faubourg-Saint-Jacques  
75679 Paris Cedex 14

YEH James S.  
Department of Cardiology, National Heart  
and Lung Institute  
Imperial College London  
Hammersmith Campus, Du Cane Road  
London W12 0NN UK

## Sommaire

<b>Préface</b> .....	11
Léandre Pourcelot	
<b>Avant propos</b> .....	13
François Tranquart, Jean-Michel Correas et Ayache Bouakaz	
<b>BASES PHYSIQUES DES PRODUITS DE CONTRASTE</b>	
<b>Caractéristiques physiques des agents de contraste</b> .....	17
Ayache Bouakaz et Nico de Jong	
<b>Dynamique de la microbulle</b> .....	25
Ayache Bouakaz, Peggy Palanchon et Nico de Jong	
<b>Principes physiques des méthodes d'imagerie de contraste</b> .....	45
Ayache Bouakaz, Peggy Palanchon, Aurore Bleuzen, Jean-Michel Correas et François Tranquart	
<b>IMAGERIE FONCTIONNELLE/PARAMÉTRIQUE</b>	
<b>Imagerie fonctionnelle de contraste</b> .....	61
Sharon Lori Bridal	
<b>Imagerie paramétrique pour l'échographie de contraste</b> .....	73
Adélaïde Kissi et Gilles Renault	
<b>L'imagerie de contraste ultrasonore pour l'évaluation précoce des thérapeutiques ciblées</b> .....	81
Nathalie Lassau, Linda Chami et Pierre Péronneau	
<b>APPLICATIONS RADIOLOGIQUES</b>	
<b>Échographie de contraste et métastases hépatiques</b> .....	89
François Tranquart et Aurore Bleuzen	
<b>Échographie de contraste et carcinome hépatocellulaire</b> .....	103
Jean-Michel Correas, Anaïs Vallet-Pichard, Stanislas Pol et Olivier Hélénon	
<b>Échographie avec contraste et lésions du foie sur cirrhose. Le carcinome hépatocellulaire. Du dépistage à la caractérisation</b> .....	123
Didier Mathieu et Jean-Claude Trinchet	
<b>Échographie de contraste des lésions hépatiques bénignes</b> .....	141
Aurore Bleuzen et François Tranquart	
<b>Échographie de contraste de la rate</b> .....	161
Aurore Bleuzen et François Tranquart	

---

<b>Guidage et réalisation de traitement par radiofréquence</b> . . . . .	177
Hervé Trillaud et Hervé Laumonier	
<b>Imagerie de la néoangiogenèse</b> . . . . .	185
Fabrice Denis, Aurore Bleuzen, Henri Marret et François Tranquart	
<b>Échographie de contraste du sein</b> . . . . .	197
Corinne Balleyguier, Paule Opolon, Alexandra Athanasiou, Marie-Christine Mathieu, Jean-Rémy Garbay, Suzette Delalogue et Robert Sigal	
<b>Imagerie ultrasonore de la perfusion cérébrale</b> , traduit de l'anglais par P. Palanchon. . . . .	211
Günter Seidel et Karsten Meyer-Wiethe	
<b>Échographie de contraste en pathologie musculo-squelettique</b> . . . . .	219
Mélanie Morel, Nathalie Boutry, Claire Musielak-Zanetti et Anne Cotten	
<b>Imagerie des affections rénales</b> . . . . .	231
Jean-Michel Correas et Olivier Hélénon	
<b>Place de l'échographie de contraste dans la détection et le bilan d'extension du cancer prostatique</b> . . . . .	251
Frédéric Préaux et François Cornud	
<b>Échographie de contraste vasculaire</b> . . . . .	265
Corinne Gautier et Ghislaine Deklunder	
<b>Apport de l'injection de contraste ultrasonore pour l'analyse Doppler des tumeurs gynéco- logiques</b> . . . . .	273
Henri Marret, François Tranquart, Aurore Bleuzen et Stéphane Sauget	
<b>Échographie de contraste pédiatrique</b> . . . . .	283
Michel Claudon, Marie-Agnès Galloy et Damien Mandry	
<b>APPLICATIONS CARDIOLOGIQUES</b>	
<b>Perfusion myocardique par échocardiographie de contraste</b> . . . . .	295
Stéphane Lafitte	
<b>Imagerie ultrasonore de contraste cavitaire cardiaque</b> . . . . .	303
Nicolas Mansencal et Olivier Dubourg	
<b>APPLICATIONS THÉRAPEUTIQUES</b>	
<b>Transfert de drogues et de gènes par microbulles et ultrasons</b> . . . . .	311
Kadija Kaddur, Truong-An Tran, François Tranquart et Ayache Bouakaz	
<b>Microbulles ciblées pour l'imagerie ultrasonore</b> , traduit de l'anglais par A. Bouakaz. . . . .	321
Charles A. Sennoga, James S. Yeh, John M. Seddon, Susan Nourshargh, Robert J. Eckersley, Dorian O. Haskard, David O. Cosgrove et Petros Nihoyannopoulos	

# Préface

Après les remarquables progrès technologiques qui ont jalonné l'évolution de l'échographie Doppler ultrasonore au cours des vingt-cinq dernières années, deux axes importants s'imposent actuellement dans la progression des ultrasons médicaux. Ces axes sont basés sur la thérapie par ultrasons de puissance et sur l'utilisation de produits de contraste.

Après un démarrage relativement lent, l'utilisation des produits de contraste à base de microbulles est rentrée dans la routine pour les centres spécialisés et a tendance désormais à se généraliser. Le livre *Échographie de contraste* coordonné par François Tranquart, Jean-Michel Correas et Ayache Bouakaz, est tout à fait d'actualité et correspond à un besoin important d'information sur le sujet.

La mise au point de produits de contraste ultrasonores à base de microbulles est une procédure longue qui nécessite de solutionner plusieurs problèmes :

- développer un produit injectable classé produit pharmaceutique;
- trouver un procédé de fabrication et de conservation pour encapsuler du gaz dans une coque aux propriétés particulières (dimensions, rigidité) qui dépendent des applications retenues;
- disposer d'appareils d'échographie performants pour mettre en valeur les propriétés des microbulles dans le champ acoustique;

Ces étapes doivent être relayées par la collaboration avec des investigateurs compétents pour évaluer la place du produit de contraste dans des secteurs très concurrentiels de l'imagerie et de la thérapie.

Initialement, les microbulles ont été utilisées pour renforcer le signal sanguin, en imagerie ou

en détection Doppler, en vue d'améliorer l'exploration des cavités cardiaques et des vaisseaux profonds ou difficiles d'accès par les ultrasons, comme les artères intracérébrales. La mise au point de la détection harmonique a permis d'isoler le signal généré par la réflexion des ultrasons sur les interfaces liquide/gaz, tout en réduisant l'information tissulaire qui est prédominante dans le signal fondamental. Ceci a nécessité le développement de capteurs à large bande de fréquence pour émettre et détecter les signaux fondamentaux et harmoniques. (Cette recherche a permis de montrer que les tissus eux-mêmes avaient une réponse non linéaire et pouvaient donc être visualisés en mode harmonique.)

Après cette étape initiale, les microbulles de nouvelle génération ont ouvert un large champ d'applications, comme l'étude de la perfusion tissulaire régionale et de la néoangiogenèse, ou la caractérisation des lésions focales en déterminant les paramètres de transit du produit de contraste dans la région tumorale. Dans ce dernier domaine, les performances diagnostiques sont tout à fait compétitives avec les examens par scanner ou par tomographie à positons. L'utilisation des produits de contraste ultrasonores permet ainsi de réduire le coût des examens et de supprimer toute irradiation du patient.

L'avenir des produits de contraste à ultrasons tel qu'il est décrit par les auteurs du livre est passionnant à envisager, avec plusieurs applications potentielles :

- le ciblage, qui permet la fixation des microbulles sur des structures comme les caillots sanguins, en plaçant des anticorps spécifiques à la surface des microbulles,

– la délivrance locale de médicaments ou de gènes transportés par les microbulles et libérés par destruction des bulles au moyen d'une onde ultrasonore de moyenne puissance ;

– l'aide à la thérapie ultrasonore en augmentant l'effet des ultrasons de haute intensité par effet de cavitation et par libération locale de substances cytotoxiques.

Le livre *Échographie de contraste* est très complet. Les différents paragraphes sont écrits par des spécialistes de renom. L'ensemble des recherches en cours et des applications connues des produits de contraste est présenté de manière compréhensible et très bien documentée.

L'ouvrage est le fruit d'une longue coopération entre François Tranquart et Jean-Michel Correas. L'école de Tours y est fortement représentée, ce qui ne sera pas surprenant pour ceux qui connaissent son implication dans le développement des ultrasons médicaux depuis près de quarante ans.

Ce livre fait également honneur à la qualité des spécialistes et des équipes de recherche françaises et européennes dans le domaine des ultrasons médicaux. Nul doute qu'il sera un outil de travail très utile pour les étudiants, les médecins, les échographistes, ainsi que pour les chercheurs et les industriels intéressés par l'avenir des ultrasons en médecine.

Léandre Pourcelot



# Avant-propos

La mise à disposition des agents de contraste ultrasonores a introduit une nouvelle dimension dans l'examen échographique avec la possibilité d'une exploration en temps réel de la cinétique de prise de contraste de lésions variées. La disponibilité de nombreuses études validées et la conférence de consensus tenue sous l'égide de l'EFSUMB en 2004 ont permis d'intégrer largement l'échographie de contraste aux pratiques actuelles en imagerie hépatique.

Sous l'impulsion de quelques centres et avec la mise à disposition de nouvelles méthodes d'imagerie par les constructeurs et de nouvelles générations de microbulles, les indications potentielles de l'imagerie de contraste se sont étendues à la quasi-totalité des organes profonds tels le cœur, le foie, le rein, la rate, le pancréas, le cerveau, l'utérus et l'ovaire, la prostate, les gros vaisseaux ou les organes superficiels tels le sein, le tube digestif, l'œil et la pathologie musculo-tendineuse.

Parallèlement à ces ouvertures récentes, la possibilité d'imagerie en temps réel de la néovascularisation et de ses modifications sous traitement est apparue comme une aide incontournable en cancérologie. De même, cette possibilité d'imagerie en temps réel a été intégrée à la prise en charge thérapeutique des nodules principalement hépatiques, par les méthodes physiques.

Enfin, il ne faut pas négliger les développements actuels concernant les agents de contraste dans le domaine de l'imagerie moléculaire (produits ciblés pour les thrombus, néovaisseaux...) et le transport de principes actifs (médicaments ou gènes) qui représentent vraisemblablement

une opportunité extraordinaire pour la prise en charge thérapeutique de certaines lésions.

C'est tout l'objet de cet ouvrage collaboratif où nous avons tenté de faire le point sur un monde en évolution du fait du dynamisme des équipes impliquées dans l'utilisation de ces agents, du dynamisme des constructeurs d'échographes et des laboratoires pharmaceutiques. C'est le fruit d'une collaboration intense, au cours de ces dernières années, pour promouvoir la technique et développer de nouvelles applications.

Cet ouvrage se veut être le reflet de la qualité des équipes francophones engagées dans la mise en œuvre de l'échographie de contraste et ses développements récents. Il est un point actuel qui demandera à évoluer certainement mais il est aussi le témoin que, dans cette discipline récente, les équipes francophones ont toute leur place à côté des équipes anglo-saxonnes si souvent référencées.

Que tous les auteurs soient ici remerciés de leur contribution essentielle à la réalisation de cet ouvrage. Que chaque lecteur y trouve le repère pour la mise en œuvre de l'échographie ultrasonore mais également la référence devant des images inhabituelles comme pour sa place au sein des méthodes d'imagerie.

Enfin nous voudrions dédier cet ouvrage à l'un de nos collègues disparu prématurément ayant largement œuvré dans ce domaine des agents de contraste ultrasonores, le Pr Martin J.K. Blomley.

François Tranquart  
Jean-Michel Correas  
Ayache Bouakaz

# Bases physiques des produits de contraste

---

# Caractéristiques physiques des agents de contraste

A. Bouakaz et N. de Jong

## Description et caractéristiques de produits de contraste traceurs

Les produits de contraste pour ultrasons consistent en de très petites microbulles gazeuses stabilisées par une paroi de matériau biocompatible tel que les protéines, les lipides ou les polymères. Les microbulles sont plus petites que les globules rouges et sont par conséquent injectables par voie intraveineuse. Les premiers produits de contraste étaient composés de microbulles nues, mais celles-ci se sont avérées insatisfaisantes en raison de leur instabilité et leur taille incontrôlable et inappropriée (1). Une fois injectées, ces microbulles disparaissaient relativement vite, ne permettant pas d'assurer un examen adéquat (2). Afin de permettre une utilisation optimale des produits de contraste, les microbulles doivent remplir certaines conditions : elles doivent être administrées par voie intraveineuse, en bolus ou par infusion ; elles doivent être suffisamment petites et stables pour assurer un passage pulmonaire et leur durée de vie doit être assez longue pour permettre d'effectuer l'examen échographique et l'acquisition des images. Afin de se comporter comme un parfait traceur, les microbulles doivent aussi montrer les mêmes dynamiques de flux que le sang et pouvoir être métabolisées. Afin de respecter ce cahier des charges, les propriétés physiques doivent être soigneusement sélectionnées. Ces propriétés intéressent le diamètre des microbulles, les caractéristiques physiques de leur paroi et les propriétés du gaz qui les compose. De plus, il faut tenir compte des effets du milieu environnant, tels que la température et la pression hydrostatique.

## Taille

La taille d'une microbulle d'un agent de contraste est d'une grande importance dans la définition de son efficacité ultrasonore. Étant donné que la section efficace de diffusion de la bulle, qui représente son pouvoir réflecteur, augmente rapidement avec la taille (3), les microbulles les plus grosses diffusent beaucoup plus d'énergie ultrasonore que les plus petites. Par conséquent, une faible diminution de la taille de la microbulle entraîne une réduction significative de l'énergie de l'onde ultrasonore réfléchie. Toutefois les microbulles destinées à une injection intraveineuse doivent être suffisamment petites pour traverser les capillaires pulmonaires sans provoquer un blocage (diamètre < 8  $\mu\text{m}$ ) (4). En conséquence, la distribution de taille optimale d'un produit de contraste apparaît comme un compromis entre un maximum de réflexion et un passage capillaire efficace. À partir de ces conclusions, il a été estimé que le diamètre optimal doit être compris entre 1 et 7  $\mu\text{m}$ .

Maintenir la taille d'une microbulle de gaz constante est un challenge technique car les microbulles contenues dans un liquide peuvent entrer en coalescence, s'élargir ou se rétrécir en réponse aux changements dans le milieu environnant (5, 6). La diffusion du gaz de la microbulle vers l'extérieur se produit à cause de la tension de surface. De plus, de fortes pressions acoustiques ou hydrostatiques peuvent produire des altérations importantes dans la taille de la microbulle. Les petites microbulles sont particulièrement sensibles à ces facteurs. La cinétique de

la dissolution d'une microbulle de gaz nue est donnée par l'équation d'Epstein et Plesset (7) :

$$\frac{dR(t)}{dt} = DL \left( \frac{C_i}{C_o} - 1 - \frac{2\sigma}{p_o R} \right) \left( \frac{1}{R} + \frac{1}{\sqrt{\pi D t}} \right) \quad (1)$$

où

- R rayon instantané de la microbulle ;
- t temps ;
- D constante de diffusion ;
- $\sigma$  tension de surface ;
- $\frac{C_i}{C_o}$  rapport de la concentration de gaz dissous sur la concentration de saturation ;
- $p_o$  pression ambiante ;
- L coefficient d'Ostwald.

L'équation 1 peut être résolue numériquement afin d'extraire les variations de taille de la microbulle en fonction du temps. La figure 1 montre l'évolution du rayon en fonction du temps pour trois rayons de microbulle dans l'eau : 0,5, 1,5 et 3  $\mu\text{m}$ . Le gaz à l'intérieur de la microbulle est composé d'air. Il est à noter que la plus petite microbulle (0,5  $\mu\text{m}$ ) disparaît en moins de 2 ms alors que la microbulle la plus grosse disparaît en 150 ms. La disparition de ces microbulles est principalement causée par la diffusion du gaz intérieur qui se dissout dans le milieu environnant. Ce résultat quantitatif démontre que la stabilité de la microbulle et donc sa durée de vie peuvent être améliorées en prenant une microbulle plus grosse.

### Gaz

La seconde difficulté provient du temps de transit entre les sites d'injection et de détection

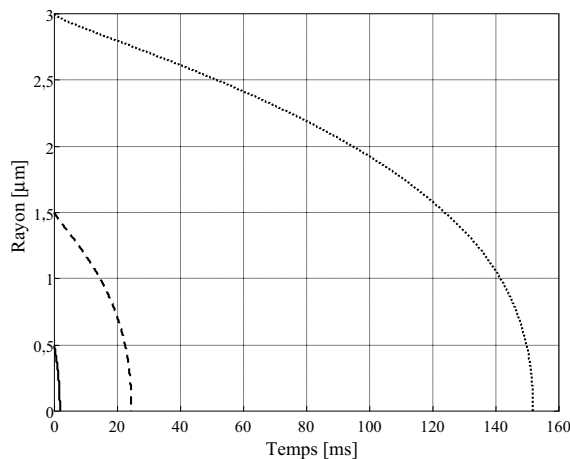


Fig. 1 - Variation du rayon en fonction du temps pour trois rayons de microbulle dans l'eau : 0,5, 1,5 et 3  $\mu\text{m}$ .

des microbulles, sachant que les petites microbulles ont tendance à disparaître rapidement. Afin de limiter cette disparition tout en maintenant la taille des microbulles dans la gamme requise, différentes tentatives ont été réalisées sans grand succès (8). Cette rapide disparition des microbulles est directement liée à la dissolution dans le sang comme expliqué par Meltzer (4). Les nouvelles générations de produits de contraste se composent de gaz possédant un poids moléculaire plus important. La cinétique de la dissolution du gaz est donnée par l'équation 1 où le coefficient d'Ostwald (L) représente le rapport de la solubilité du gaz dans le liquide à la densité du gaz (9). Cette équation démontre que les microbulles contenant un gaz de faible coefficient d'Ostwald persistent plus longtemps.

La figure 2 donne un exemple de dissolution temporelle d'une microbulle de 1,5  $\mu\text{m}$  de rayon contenant deux gaz différents : l'air et de l'hexafluorure de soufre ( $\text{Sf}_6$ ), à partir de la solution de l'équation 1. Les courbes montrent que la microbulle d'air disparaît en moins de 25 ms, alors qu'il faut plus de 100 ms à une microbulle de même taille contenant du  $\text{Sf}_6$  avant de disparaître.

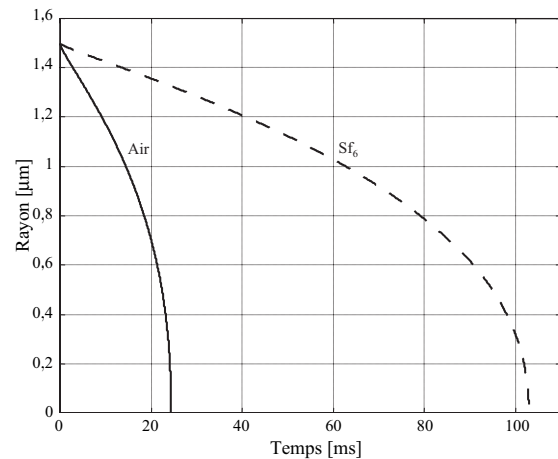


Fig. 2 - Variation du rayon en fonction du temps pour une microbulle de 1,5  $\mu\text{m}$  en fonction du gaz qui la compose ; ligne continue : air, ligne en pointillés :  $\text{Sf}_6$ .

Le tableau I résume, pour différents gaz, le coefficient d'Ostwald ainsi que le temps de vie d'une microbulle de 3  $\mu\text{m}$  de diamètre. Les gaz sélectionnés sont utilisés dans certains produits de contraste actuellement commercialisés. Les microbulles de solubilité faible présentent une durée de vie importante.

**Tableau I** - Coefficient d'Ostwald et temps de disparition pour une microbulle de 3 µm de diamètre contenant différents types de gaz.

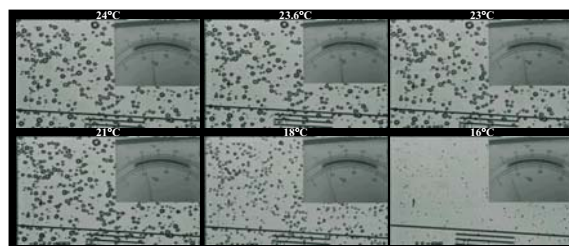
	Coefficient d'Ostwald( $10^6$ )	Temps de disparition (ms)
Air	23 168	24,4
Sulfure d'hexafluoride (Sf6)	5 950	102,9
Perluoropropane (C <sub>3</sub> F <sub>8</sub> )	583	1 110
Perfluorohexane (C <sub>6</sub> F <sub>14</sub> )	24	2 000

## Paroi

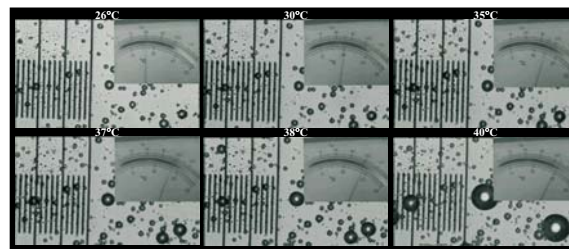
La majorité des produits de contraste de la seconde et troisième générations est présentée par des microbulles de gaz encapsulées, c'est-à-dire que le gaz est entouré par une paroi dont la fonction est de protéger la microbulle. Ce procédé a prouvé son efficacité en prolongeant la durée de vie de la microbulle et donc en améliorant la durée utile de l'écho de contraste. Levovist® et Alunex®, qui comptaient parmi les premières générations, possèdent des capsules composées respectivement d'acide gras (10) et de sérum d'albumine humaine dénaturé (11). Ces microbulles encapsulées sont plus stables que les microbulles nues et persistent plus longtemps *in vivo*. En conséquence, injectées par voie intraveineuse, elles sont capables de traverser le lit capillaire pulmonaire et d'être visibles dans les cavités cardiaques gauches. L'épaisseur de la paroi des produits de contraste disponibles actuellement varie entre 1 et 250 nm et est composée de protéines dénaturées, de phospholipides, de surfactants ou de polymères. Les films de surfactants, utilisés comme des stabilisateurs mécaniques, ont montré leur efficacité à améliorer la durée de vie des microbulles en réduisant la tension de surface, responsable de la diffusion des gaz (12). Le type de matériau et l'épaisseur de la paroi contrôlent aussi l'élasticité de la microbulle et donc sa réponse acoustique.

## Effets de la température

La température a un effet important sur les échanges gazeux entre l'intérieur de la microbulle et le milieu environnant. L'influence des variations de température est montrée dans les figures 3 et 4. Dans cette expérience, les microbulles sont immergées dans l'eau saturée à une température de 24 degrés Celsius. La figure 3 montre que la baisse de la température (de 24 C à 16 C) conduit



**Fig. 3** - Observations microscopiques des microbulles de contraste soumises à une baisse de température.




**Fig. 4** - Observations microscopiques des microbulles de contraste soumises à une élévation de température.


à une sous-saturation du liquide. Cette diminution cause un transfert de gaz net de la microbulle vers le liquide, provoquant une diminution de la taille de la microbulle. En fonction du temps, on note que la totalité du gaz a été extirpée des microbulles et que probablement seulement les éléments de capsules sont visibles. La figure 4 illustre le processus inverse. Quand la température augmente (de 26 C à 40 C), l'eau devient sursaturée, engendrant un transfert net de gaz vers l'intérieur de la microbulle, qui résulte en son élargissement.

## Effets de la pression hydrostatique

Il existe un effet important de la pression ambiante sur l'échogénicité du contraste après injection intraveineuse des microbulles de produits de contraste a été prouvé précédemment (13). Les microbulles sont sensibles aux pressions hydrostatiques similaires à celles produites dans le cœur par exemple. Dans ce cas, le produit de contraste montre une diminution de l'échogénicité qui s'accroît avec la pression. Cette perte d'échogénicité est liée à la réduction de la taille des microbulles ou à leur disparition (14, 15). Cependant, la sensibilité d'une microbulle de gaz soumise à une pression croissante peut être minimisée en entourant la microbulle avec une paroi relativement épaisse. La figure 5 montre un exemple d'observation optique des microbulles d'Alunex® dans une cuve d'eau à pression ambiante et suite à l'application d'une



**Fig. 5** - Images optiques des microbulles d'Albunex® avant et après application d'une surpression de 160 mmHg pendant 5 secondes.



**Fig. 6** - Images optiques des microbulles de Quantison® avant et après application d'une surpression de 160 mmHg pendant 5 secondes.

surpression de 160 mmHg pendant 5 secondes. Les microbulles d'Albunex sont sensibles à la pression environnante qui provoque leur disparition prématurée. Pour des microbulles dont la paroi est beaucoup plus rigide telles que celles constituant le produit Quantison®, l'effet de la surpression est minimal. Ces microbulles sont beaucoup plus résistantes et supportent par conséquent des surpressions élevées, comme le montre la figure 6.

## Principaux produits de contraste

Le tableau II résume les principaux agents de contraste commercialisés et ceux encore en phase d'évaluation clinique.

AI-700® (Acusphere) fait partie de la seconde génération de produits de contraste. Il se présente sous la forme de poudre sèche composée de petites microparticules creuses, contenant un gaz de la famille des perfluorocarbones. Ces particules

**Tableau II** - Liste des principaux agents de contraste déjà commercialisés ou en phase de développement : mise à jour 2005.

Fabricant	Nom	Gaz	Paroi	Situation
Acusphere	AI-700®	Decafluorobutane	Polymère	Phase clinique
Alliance/IMCOR	Imagent®	Perfluorohexane	Lipide	Autorisé en 2002
Bracco	SonoVue®	Hexafluorure de soufre	Phospholipide	Disponible dans l'UE
Bracco	BR14®	Perfluorocarbone	Phospholipide	Phase clinique
Byk-Gulden	BY963®	Air	Lipide	Recherche
Dupont/BMS	Definity®	Octafluoropropane	Liposome	Disponible aux États-Unis
Mallinckrodt	Albunex®	Air	Albumine	Arrêté
Mallinckrodt	Optison®	Octafluoropropane	Albumine	Disponible
Nycomed	Sonazoid®	Perfluorocarbone	Lipide	Autorisé au Japon
Point Biomedical	BiSphere™	Air	Polymère/Albumine	Phase clinique
Porter	PESDA®	Perfluorocarbone	Albumine	Recherche
Quadrant	Quantison™	Air	Albumine	Arrêté
Schering	Echovist®	Air	Sans	Disponible
Schering	Levovist®	Air	Acide gras	Disponible
Schering	Sonavist®	Air	Polymère	Phase clinique
Sonus	Echogen®	Dodecafluoropentane	Surfactant	Retiré en 2000



ont une paroi externe de faible porosité faite de plastique synthétique biodégradable ou de polymère (poly-L-lactide co-glycolide) (16). La composition et la structure de la paroi externe empêchent les particules d'être rapidement détruites et les propriétés du perfluorocarbure ralentissent la dissolution du gaz. Le diamètre moyen de ces particules est de 2  $\mu\text{m}$  et la concentration est de  $2,2 \times 10^9$  microsphères/ml. AI-700® a achevé la phase II des essais cliniques et est actuellement en phase III des développements cliniques pour l'imagerie de la perfusion du myocarde.

**Imagent®** AF0150 (antérieurement connu sous le nom d'Imavist®) fait partie de la seconde génération des agents de contraste. Il est constitué de microbulles de perfluorohexane entourées de surfactant. Le diamètre moyen des microbulles est de 5  $\mu\text{m}$  et leur concentration s'élève à  $5 \times 10^8$  microbulles/mL. Cet agent de contraste a été développé par Alliance Pharmaceutical Corp. en collaboration avec Schering AG, Allemagne. Alliance Pharmaceutical Corp. a annoncé (en 2002) que Imagent® avait été approuvé pour la mise sur le marché aux États-Unis par l'organisme d'habilitation U.S. Food and Drug Administration (FDA). Imagent® est approuvé pour une utilisation chez des patients avec un échocardiogramme suboptimal pour opacifier le ventricule gauche et pour améliorer la détection des parois endocardiaques.

**SonoVue®** (BR1) fait partie de la seconde génération des produits de contraste fabriqué par la société Bracco. Il est composé d'hexafluorure de soufre encapsulé par une mono paroi de phospholipide extrêmement élastique. Le diamètre des microbulles de SonoVue® s'étend de 1 à 12  $\mu\text{m}$  et la concentration est de  $2 \times 10^8$  microbulles/mL (17). SonoVue® est approuvé en Europe et est maintenant disponible dans de nombreux pays de la Communauté européenne. Il est utilisé pour l'opacification et l'amélioration de la détermination des parois gauches ventriculaires ainsi qu'en radiologie.

**BR14®** de Bracco est un nouveau produit de contraste de troisième génération. Il est composé de perfluoropropane contenant des microbulles stabilisées par une couche de phospholipide. Il est actuellement en phase II des études humaines. Des études préliminaires ont montré qu'après injection intraveineuse, une persistance de l'opacification du myocarde est obtenue bien que la majorité du produit de contraste ait déjà été évacuée des cavités du cœur (18).

**biSphere™** de Point Biomedical consiste en une capsule de double épaisseur composée de polymère et d'albumine entourant de l'air. La

paroi intérieure, composée de polymère biodégradable, contrôle la structure physique et la réponse acoustique tandis que la paroi extérieure en albumine est conçue pour jouer le rôle d'une interface biologique qui peut être adaptée en fonction des besoins de diagnostic ou de thérapie. Le diamètre moyen des microbulles est de 4  $\mu\text{m}$ . La double épaisseur des microbulles leur donne une résistance additionnelle à la destruction par ultrasons. Le gaz contenu à l'intérieur de la microsphère est de l'air. La nouvelle génération de produit de contraste basée sur la même technologie se nomme CARDIOSphere™. Ce produit est composé d'une capsule de double épaisseur renfermant de l'azote, et est conçu pour se briser à des conditions ultrasonores spécifiques, entraînant une dissolution rapide de l'azote (19). Les caractéristiques de ses microbulles rendent ce produit de contraste optimal pour les techniques de destruction telles que l'imagerie en mode Doppler puissance. Des études de phase II ont été récemment achevées et des essais cliniques de phase III ont débuté dans le domaine de la perfusion du myocarde. CARDIOSphere™ est le aujourd'hui le seul produit en évaluation par l'organisme FDA pour l'estimation de la perfusion myocardique.

**Definity®** fait partie de la seconde génération des produits de contraste basée sur la technologie des lipides, comprenant des microsphères encapsulées par du phospholipide et contenant de l'octafluoropropane. Les microsphères de Definity® ont une taille moyenne variant entre 1,1 et 3,3  $\mu\text{m}$  et leur concentration est de  $1 \times 10^8$  microbulles/mL. Definity® a été récemment approuvé (août 2001) par la FDA pour sa commercialisation aux États-Unis. La cible principale concerne des patients avec des échocardiographies suboptimales afin d'opacifier la chambre ventriculaire gauche et d'améliorer la détection de la bordure endocardiaque du ventricule gauche. Definity®, précédemment connu sous le nom d'Aerosomes®, est actuellement commercialisé par Bristol-Myers Squibb après acquisition de DuPont Pharmaceuticals en octobre 2001. Definity® est actuellement disponible en Europe pour des applications cardiologiques (2006) sous le nom Luminity®.

**Albunex®** est un produit de contraste de première génération. Il est constitué de microsphères d'air encapsulées par une paroi composée de 5 % d'albumine de sérum humain. La taille moyenne des microsphères est de 3,85  $\mu\text{m}$  et leur concentration varie entre  $3 \times 10^8$  et  $5 \times 10^8$  microbulles/mL, dans laquelle 92,5 % des microbulles sont inférieures à 10  $\mu\text{m}$  (11). Albunex® a été

approuvé aux États-Unis en 1992 et fut le premier agent de contraste commercialisé pour l'amélioration de la détection des frontières endocardiaques. Le processus d'encapsulation améliore la durée de vie du produit de contraste comparativement aux microbulles nues. Malgré ces améliorations, la durée de vie d'Albunex® était considérée comme limitée pour permettre un examen ultrasonore optimal et, donc, des améliorations additionnelles ont été apportées.

La seconde génération de produits de contraste issue d'Albunex® est Optison®. Il a été approuvé fin 1997 pour une utilisation chez des patients avec des échocardiogrammes suboptimaux afin d'améliorer l'opacification du ventricule gauche et le repérage des parois endocardiales. Le gaz qui compose Optison® est l'octafluoropropane. La paroi est constituée de 1 % d'albumine de sérum humain. Le diamètre moyen des microbulles d'Optison® varie entre 2 et 4,5 µm au sein desquelles 93 % sont inférieures à 10 µm. Leur concentration varie entre 5 et  $8 \times 10^8$  microbulles/mL. La substitution de l'air par un gaz à haut poids moléculaire fournit une meilleure stabilité aux microbulles d'Optison®. Optison® est co-promu par Nycomed/ Amersham.

Echovist®, développé par le laboratoire Schering, fait partie des tout premiers produits de contraste mis sur le marché de l'imagerie ultrasonore. Il consiste en une suspension de microparticules de galactose dans une solution de galactose à 20 % (20). Les microbulles d'Echovist® sont trop grosses pour passer les capillaires des poumons et donc ce produit n'a été approuvé que pour l'imagerie du côté droit du cœur.

Le second agent issu du laboratoire Schering est Levovist®. Levovist® est un agent approuvé en Europe, au Canada et au Japon. Il consiste en une suspension de galactose et d'une faible quantité d'acide gras enveloppant les microbulles. Le mélange de cette suspension avec de l'eau stérile génère des petites microbulles d'air. Leur diamètre s'étend de 2 et 8 µm. Grâce à la couche d'acide gras utilisée comme paroi, les microbulles de Levovist® restent stables pendant plusieurs minutes et assurent un passage transpulmonaire.

Sonazoid® (NC100100) est actuellement en phase d'essais cliniques III et devrait être approuvé très prochainement au Japon. Il contient des microbulles avec une taille moyenne de 3 µm. Ces microbulles sont stabilisées par un surfactant et contiennent du perfluorocarbène. Sonazoid® est dédié à la cardiologie et potentiellement à la radiologie. Très récemment, Sonazoid® a été autorisé au Japon.

Quantison™, produit par la société Quadrant, consiste en des microbulles d'air entourées par une paroi d'albumine humaine épaisse. Le diamètre moyen est de 3,2 µm et plus de 95 % des microbulles ont un diamètre inférieur à 6 µm avec une concentration de  $1,5 \times 10^8$  microbulles/mL. La paroi d'albumine a une épaisseur de 200-300 nm (21). D'autres microbulles ont été produites par le même fabricant et ont été conçues avec des propriétés différentes.

Myomap™, le second produit de Quadrant, contient des microbulles d'air entourées d'une paroi très épaisse, environ trois fois plus épaisse que celle de Quantison™, avec un diamètre moyen de 10 µm (21). Les deux produits de Quadrant ne sont pas disponibles actuellement.

Les microbulles de PESDA® développées par T. Porter (22), contiennent du perfluorocarbène et sont encapsulées par une protéine d'albumine. La taille moyenne d'une microbulle de PESDA® est de 7 µm. Ces microbulles ont été développées exclusivement pour la recherche et ne sont pas commercialisées.

## Préparation et injection

Les produits de contraste ultrasonores sont généralement fournis prêts pour une reconstitution par simple addition d'une solution de sérum physiologique. Quelques produits demandent une préparation plus poussée. Les microbulles doivent être préparées avant leur utilisation en raison de leur durée de vie limitée. Les produits de contraste ont été conçus pour une administration par voie intraveineuse, faite dans une veine périphérique, habituellement dans l'avant-bras. L'injection peut prendre la forme d'un bolus intraveineux dont le volume varie entre 0,5 ml et 8 ml. La tolérance a été testée sur plus de 100 000 sujets ne créant pas d'effets secondaires sérieux. Puisque le volume de produit de contraste injecté est généralement faible, il est suivi par un bolus de sérum physiologique. Après injection, les microbulles perdurent environ trois à cinq minutes selon le type de produit de contraste utilisé (air ou perfluorocarbène). Selon l'application et la durée désirée, l'injection peut se faire par perfusion.

## Conclusion

Dans ce chapitre, différentes propriétés physiques des produits de contraste ultrasonores sont présentées. La sélection de ces propriétés



physiques est très importante pour obtenir l'agent de contraste ultrasonore idéal. Le gaz contenu dans la microbulle joue un rôle important dans la détermination de la durée utile de l'écho. De plus, les propriétés de la paroi contrôlent la longévité de la microbulle en plus de ses propriétés ultrasonores. La taille des microbulles doit être sélectionnée dans une gamme qui permet un passage à travers les capillaires pulmonaires et l'assurance d'une réflexion ultrasonore satisfaisante.

L'engagement des compagnies pharmaceutiques pour la conception et la fabrication de nouveaux produits de contraste a été accompagnée par des avancées remarquables dans les techniques d'imagerie ultrasonore de contraste. En conséquence, les méthodes actuelles permettent une meilleure détection des microbulles dans la microcirculation, améliorant considérablement la qualité et la confiance du diagnostic.

## Références

1. Gramiak R, Shah P (1968) Echocardiography of the aortic root. *Invest Radiol*, vol. 3: 356-66
2. Ophir J, Parker KJ (1989) Contrast agents in diagnostic ultrasound. *Ultra-sound Med Biol*, vol. 15, n° 4: 319-33, Using Smart Source Parsing
3. de Jong N, Ten Cate FJ, Lancee CT *et al.* (1991) Principles and recent developments in ultrasound contrast agents. *Ultrasonics*, vol. 29, n° 4: 324-30
4. Meltzer RS, Serruys PW, McGhie J, Roelandt J (1980) Pulmonary wedge injection yielding left sided echocardiographic contrast. *Br Heart J*, vol. 44: 390-4
5. Hogg JC (1987) Neutrophil kinetics and lung injury. *Physiological review*, vol. 67, n° 4
6. Van Liew HD, Burkard ME (1995) Bubbles in circulating blood: stabilization and simulations of cyclic changes of size and content. *J Appl Physiol*, vol. 79, n° 4: 1379-85
7. Epstein PS, Plesset MS (1950) On the stability of gas bubbles in liquid-gas solutions. *The Journal of Chemical Physics*, vol. 18, n° 11: 1505-9
8. Goldberg BB, Liu JB, Forsberg F (1994) Ultrasound contrast agents: a review. *Ultrasound Med Biol*, vol. 20, n° 4: 319-33. Using Smart Source Parsing
9. Kabalnov A, Klein D, Pelura T *et al.* (1998) Dissolution of multicomponent microbubbles in the bloodstream: 1. theory. *Ultrasound Med Biol*, vol. 24, n° 5: 739-49
10. Schlieff R (1996) Ultrasound contrast agents. *Current Opinion in Radiology*, vol. 3: 198-207
11. Barnhart J, Levene H, Villapando E *et al.* (1990) Characteristics of albumex: air-filled albumin microspheres for echocardiography contrast enhancement. *Invest Radiol*, vol. 25, Suppl 1: S162-4
12. Van Liew HD, Burkard ME (1996) Relationship of oxygen content to pO<sub>2</sub> for stabilized bubbles in the circulation: theory. *J Appl Physiol*, vol. 81, n° 1: 500-8
13. Shapiro JS, Reisner SA, Lichtenberg GS, Meltzer RS (1990) Intravenous contrast echocardiography with use of sonicated albumin in humans: Systolic disappearance of left ventricular contrast after transpulmonary transmission. *J Am Coll Cardiol*, vol. 7: 1603-7
14. Bouakaz A, Frinking PJ, de Jong N, Bom N (1999) Noninvasive measurement of the hydrostatic pressure in a fluid-filled cavity based on the disappearance time of micrometer-sized free gas bubbles. *Ultrasound Med Biol*, vol. 25, n° 9: 1407-15, 0301-5629 (Print) Journal Article
15. Bouakaz A, de Jong N, Cachard C, Jouini K (1998) On the effect of lung filtering and cardiac pressure on the standard properties of ultrasound contrast agent. *Ultrasonics*, vol. 36, n° 1-5: 703-8, 0041-624X (Print) Journal Article
16. Walovitch R, Kwan O, Picard M (2000) Initial safety and myocardial perfusion imaging results with ai-700: A synthetic polymeric uca. *J Am Soc Echocardiogr*, vol. 13: 457
17. Schneider M, Arditi M, Barrau MB *et al.* (1995) Br1: a new ultrasonographic contrast agent based on sulfur hexafluoride-filled microbubbles. *Invest Radiol*, vol. 30, n° 8: 451-7
18. Fisher N *et al.* (2002) Detection of coronary stenosis and myocardial viability using a single iv bolus injection of br14. *J Am Coll Cardiol*, vol. 39, n° 3: 523-9
19. Bouakaz A, Versluis M, de Jong N (2005) High-speed optical observations of contrast agent destruction. *Ultrasound Med Biol*, vol. 31, n° 3: 391-9, 0301-5629 Journal Article
20. Schlieff R, Mahler ST *et al.* (1990) Successful opacification of left heart chambers on echocardiographic examination after iv injection of a new saccharide based contrast agent. *Echocardiography*, vol. 7: 61-4
21. Frinking PJ, de Jong N (1998) Acoustic modeling of shell-encapsulated gas bubbles. *Ultrasound Med Biol*, vol. 24, n° 4: 523-33
22. Porter TR, Xie F, Kricsfeld D, Armbruster RW (1996) Improved myocardial contrast with second harmonic transient ultrasound response imaging in humans using intravenous perfluorocarbon-exposed sonicated dextrose albumin. *J Am Coll Cardiol*, vol. 27, n° 6: 1497-501

---

# Dynamique de la microbulle

A. Bouakaz, P. Palanchon et N. de Jong

## Introduction

Un produit de contraste ultrasonore est composé de microbulles gazeuses immergées dans une solution liquide. La modélisation de son comportement nécessite donc d'étudier la dynamique de la microbulle en déterminant différents paramètres relatifs à l'interaction entre onde ultrasonore et microbulle.

Depuis de très nombreuses années, les microbulles font l'objet d'études dans divers domaines technologiques et médicaux. Ces applications appartiennent à des champs d'investigation très différents, incitant ainsi à étudier les microbulles et à comprendre leur dynamique. Les premières références sur les microbulles remontent à leur utilisation en tant que sources ultrasonores (1). Minnaert (2) a montré que les ondes ultrasonores générées par les microbulles dans un liquide sont associées aux pulsations de volume de la microbulle. Ainsi, la microbulle se comporte comme un système oscillatoire amorti avec un seul degré de liberté. L'utilisation croissante des ultrasons a largement motivé l'étude de l'interaction de la microbulle avec les ondes ultrasonores. Ainsi, de nombreuses recherches ont été menées dans le domaine de la cavitation (3, 4) et des maladies de décompression chez les pilotes ou les plongeurs. Cette maladie se caractérise par la génération de microbulles gazeuses dans le système veineux au niveau des articulations (5, 6, 7). La nécessité de détecter ces microbulles suffisamment tôt est d'une grande importance dans la prévention de complications neurologiques. D'autres applications se retrouvent dans divers procédés industriels, tels que les forages pétroliers où les microbulles de gaz peuvent créer des bouchons dans les pompes d'ex-

traction, ou encore dans les circuits de refroidissement des centrales nucléaires dans lesquels la présence de microbulles est nuisible. Depuis l'arrivée des produits de contraste ultrasonores, un intérêt croissant pour l'étude des interactions entre les microbulles et les ondes ultrasonores s'est manifesté.

Lorsqu'une microbulle de gaz est excitée par une onde de pression, sa paroi est mise en oscillations forcées et renvoie ou diffuse dans toutes les directions une onde de pression. En réalité, ce mouvement des parois est très complexe. Il peut varier d'une simple oscillation en volume à des mouvements de parois beaucoup plus compliqués (8, 9). Le cas le plus simple et le plus courant est celui où la paroi de la microbulle varie uniformément suivant son rayon. Ce cas est appelé « oscillation volumique » car la microbulle ne change pas de forme et son volume est une fonction de son rayon instantané. Les autres cas, plus complexes, correspondent à des oscillations dans lesquelles la microbulle peut avoir des changements oscillatoires de forme sans pour autant avoir de changement de volume. La microbulle peut également vibrer sur elle-même sans que son volume et sa forme ne soient modifiés (10, 11). Dans le cas des oscillations volumétriques, la pression rayonnée par la microbulle est beaucoup plus élevée que la pression rayonnée dans le cas d'autres modes d'oscillation. C'est pour cette raison que nous allons principalement nous intéresser aux oscillations de volume.

Ce chapitre traite des modèles théoriques décrivant la dynamique de la microbulle et ses propriétés acoustiques, ainsi que les méthodes expérimentales permettant de mesurer les caractéristiques linéaires et non linéaires de la microbulle.

## Modèle linéaire

### Diffusion passive

Lorsqu'une particule (une microbulle de gaz, par exemple) est insonifiée par une onde ultrasonore, une partie de l'énergie incidente est diffusée ou réfléchi par la particule. Cette diffusion est principalement due à la différence de caractéristiques acoustiques entre le milieu environnant et le diffuseur (particule). Cela se traduit par une différence de vitesse de propagation, de densité ou d'absorption. L'efficacité de l'interaction de l'onde ultrasonore avec la particule peut être décrite par sa section efficace de diffusion. La section efficace est définie comme étant la section géométrique équivalente qu'aurait une cible réfléchissante ou absorbante située à l'emplacement du réflecteur. La taille moyenne d'une microbulle d'un produit de contraste ultrasonore est très petite devant la longueur d'onde du champ ultrasonore (à 2 MHz, la longueur d'onde dans l'eau est égale à 0,75 mm). Ainsi, dans ce cas, l'approximation de Born peut être appliquée pour obtenir l'expression de la section efficace de diffusion d'une particule (12) :

$$\begin{aligned} \Sigma_d &= \frac{P_d}{I_i} \\ &= \frac{4\pi}{9} k^4 R^6 \left[ \left( \frac{\kappa_d - \kappa}{\kappa} \right)^2 + \frac{1}{3} \left( \frac{3(\rho_d - \rho)}{2\rho_d + \rho} \right)^2 \right] \quad (1) \end{aligned}$$

où

$k$  le nombre d'ondes donné par  $\omega/c$ ,  $c$  étant la vitesse de propagation des ultrasons dans le milieu et  $\omega = 2\pi f$ ,  $f$  étant la fréquence incidente ;  
 $R$  le rayon de la particule ;

$\kappa_d$  la compressibilité de la particule ;

$\kappa$  la compressibilité du milieu ;

$\rho_d$  la densité de la particule ;

$\rho$  la densité du milieu.

L'expression (1) montre que la section efficace de diffusion est proportionnelle à la fréquence à la puissance 4 ( $k = \omega/c$ ) et au rayon à la puissance 6. Pour une taille donnée, la diffusion acoustique d'une particule est fortement dépendante de la fréquence de l'onde incidente. De plus, une variation minime de la taille de la particule engendre une variation très importante dans son pouvoir réflecteur. La section efficace de diffusion dépend aussi des propriétés physiques (compressibilité et densité) de la particule et de celles du milieu environnant. À titre comparatif, le tableau I donne les valeurs de la section efficace de diffusion pour deux diffuseurs, une microbulle de gaz et une

particule de fer, de même rayon (1,5  $\mu\text{m}$ ) insonifiés par une onde ultrasonore de 3 MHz de fréquence. On note que la microbulle gazeuse présente une efficacité à réfléchir les ondes ultrasonores  $10^9$  fois meilleure que celle de la particule solide, d'où le choix de microbulles gazeuses comme produit de contraste pour ultrasons.

**Tableau I** - Sections efficaces de diffusion d'une particule de fer et d'une microbulle de gaz de 1,5  $\mu\text{m}$  de rayon excité par une onde ultrasonore à 3 MHz.

	Microbulle gazeuse (air)	Particule solide (fer)
Sections efficaces de diffusion ( $\mu\text{m}^2$ )	113	$6.10^{-7}$

### Diffusion active et résonance

Le deuxième mécanisme par lequel les microbulles de gaz réfléchissent les ondes ultrasonores est un mécanisme actif résultant des vibrations et de la résonance mécanique de la microbulle. Lorsqu'une onde ultrasonore traverse un fluide, la pression locale dans le fluide change en fonction des phases de l'onde. Une microbulle présente dans ce milieu sera comprimée pendant la phase positive et dilatée pendant la phase négative de la pression. Par ces vibrations, la microbulle devient elle-même une source d'ondes ultrasonores, et émettra radialement.

Pour décrire le mouvement (vibrations) d'une microbulle, le modèle linéaire s'applique lorsqu'elle est soumise à des champs de pression de faible amplitude. Dans ces conditions, quelques hypothèses simplificatrices sont posées pour étudier son comportement. La longueur d'onde est supposée très grande devant la taille de la microbulle ( $\lambda \gg R_0$ ). Cette hypothèse indique l'uniformité de la pression sur toute la surface de la microbulle ; les oscillations sont donc considérées radiales. Cette hypothèse est justifiée dans le cas d'un produit de contraste. En effet, les fréquences utilisées en imagerie ultrasonore, comprises entre 1 MHz et 10 MHz, donnent des longueurs d'ondes comprises entre 0,15 mm et 1,5 mm, nettement supérieures à la taille de la microbulle constituant un produit de contraste ultrasonore (3  $\mu\text{m}$  de diamètre en moyenne). Nous supposons également l'intensité acoustique assez faible afin de pouvoir considérer des variations de faible amplitude devant le rayon de la microbulle, ce qui permet d'écrire :

$$R = R_0 + \epsilon; \epsilon \ll R_0 \quad (4)$$

où  $R$  et  $\epsilon$  sont des fonctions du temps et représentent respectivement le rayon instantané et la variation du rayon instantané.

Lorsqu'une microbulle de gaz est excitée par une onde de pression périodique, les parois de la microbulle mises en oscillations forcées renvoient ou diffusent dans toutes les directions une onde de pression sphérique. La microbulle dans ce cas est assimilée à une source ponctuelle. Sa réponse dépend de la fréquence de l'onde et de sa taille. Minnaert (2) a décrit analytiquement le mode de vibration purement sphérique d'une microbulle de gaz dans un liquide comme un système oscillatoire simple amorti. Cette théorie apporte des informations très utiles au niveau du comportement de la microbulle lorsque ses variations de taille sont faibles par rapport à son rayon initial (13). À partir de cette analogie avec un système mécanique, les équations qui régissent le mouvement de l'oscillateur harmonique amorti peuvent être appliquées à la microbulle pour décrire ses oscillations (13).

## Fréquence de résonance

Comme pour tout système oscillant, la fréquence propre, ou fréquence de résonance, est un paramètre prépondérant. Elle a été étudiée par de nombreux auteurs et Minnaert (2) fut le premier à en proposer une expression. En l'absence de dissipation, de tension de surface et d'effets non linéaires, il écrit simplement l'égalité entre le maximum de l'énergie cinétique du liquide et le maximum de l'énergie potentielle du gaz à l'intérieur de la microbulle en considérant que le gaz se comporte de façon adiabatique. En négligeant le terme d'amortissement et la viscosité, il obtient :

$$f_o = \frac{1}{2\pi R_o} \sqrt{\frac{3\gamma P_o}{\rho}} \quad (3)$$

où  $\gamma$  représente le rapport des chaleurs spécifiques et  $\rho$  la densité du milieu environnant.

Pour une microbulle d'air dans l'eau, cette expression se réduit à :

$$f_o R_o = 3,28 [MHz \cdot \mu m] \quad (4)$$

En fait, l'expression de la fréquence de résonance donnée dans l'équation 3 est valide pour des microbulles de tailles relativement larges ( $> 10 \mu m$ ). Lorsque la microbulle est très petite, la tension de surface devient significative. De plus, l'approximation de vibrations adiabatiques n'est plus valide et l'oscillation devient iso-

therme. Il est alors nécessaire de tenir compte des effets de tension de surface ( $\sigma$ ) et de l'influence des échanges de chaleur ( $\gamma$ ) entre le gaz et le liquide. Dans ces conditions, Medwin (14) a montré que la fréquence de résonance isotherme peut s'écrire sous la forme :

$$f_r = \frac{1}{2\pi R} \sqrt{\frac{3(\gamma b)(\beta P_o)}{\rho}} = f_o \sqrt{\beta b} \quad (5)$$

Les termes  $\beta$  et  $b$ , termes correctifs, sont développés dans le paragraphe suivant.

## Amortissements

La constante d'amortissement  $\delta$  est définie par Medwin (14) comme étant la somme de trois contributions : la redistribution de l'énergie sous forme de rayonnement ( $\delta_{rad}$ ), les déperditions d'origine visqueuse ( $\delta_{vis}$ ) et les déperditions d'origine thermique ( $\delta_{the}$ ).

$$\delta = \delta_{rad} + \delta_{vis} + \delta_{th} \quad (6)$$

L'amortissement thermique est dû à la conduction thermique entre le gaz à l'intérieur de la microbulle et le liquide qui l'entoure. L'amortissement de rayonnement provient du travail que fournit la microbulle lorsqu'elle émet des ondes sphériques. Les pertes d'origine visqueuse sont attribuées aux forces agissant sur l'interface liquide-gaz. Les expressions des trois contributions sont données ci-dessous selon Anderson (8).

$$\delta_{rad} = kR = 2\pi \frac{fR}{c} \quad (7)$$

$$\delta_{vis} = \frac{4\mu}{\rho\omega R^2} \quad (8)$$

$$\delta_{th} = \frac{d}{b} \left(\frac{f_o}{f}\right)^2 \quad (9)$$

où

$$\frac{d}{b} = 3(\gamma - 1)$$

$$\left[ \frac{X(\sinh X + \sin X) - 2(\cosh X - \cos X)}{X^2(\cosh X - \cos X) + 3(\gamma - 1)(\sinh X - \sin X)} \right] \quad (10)$$

$$b = \frac{1}{1 + (d/b)} \left[ 1 + \frac{3(\gamma - 1)}{X} \frac{(\sinh X - \sin X)}{(\cosh X - \cos X)} \right]^{-1} \quad (11)$$

$$\beta = 1 + \frac{2\sigma}{P_o R} \left(1 - \frac{1}{3\gamma b}\right) \quad (12)$$

$$X = R \sqrt{\frac{2\omega \rho_g C_{pg}}{K_g}} \quad (13)$$

$\sigma$  = tension de surface ;  
 $\mu$  = viscosité du liquide ;  
 $K_g$  = conductivité thermique du gaz ;  
 $\rho_g$  = densité du gaz ;  
 $C_{pg}$  = constante de chaleur spécifique à pression constante.

La courbe de la figure 1 donne les variations des trois composantes de l'amortissement  $\delta_{ray}$ ,  $\delta_{vis}$  et  $\delta_{the}$ , ainsi que celle de l'amortissement total en fonction du rayon. Ces paramètres sont calculés à la résonance de chaque microbulle. En fonction de la taille de la microbulle, l'amortissement thermique augmente et il est le plus important pour des rayons supérieurs à 2,5  $\mu\text{m}$ . Pour des microbulles de rayon inférieur à 5  $\mu\text{m}$ , c'est l'amortissement visqueux qui domine. L'amortissement dû au rayonnement est faible et il ne varie que faiblement en fonction de la taille.

## Sections efficaces acoustiques

### Section efficace de diffusion

La section efficace de diffusion  $\Sigma_d$  décrit l'efficacité de l'interaction des ondes ultrasonores avec la microbulle. Elle est définie par le rapport de la puissance totale diffusée  $P_d$  à l'intensité inci-

dente  $I_i$ . Pour une microbulle d'air de rayon  $R$  dans un liquide, elle a été calculée par Wildt (9) :

$$\Sigma_d = \frac{P_d}{I_i} = \frac{4\pi R^2}{\left(\frac{f_o^2}{f^2} - 1\right)^2 + \delta^2} \quad (14)$$

### Section efficace d'absorption

La perte d'énergie du faisceau ultrasonore ou la portion d'énergie qui est convertie en chaleur est définie par la section efficace d'absorption ( $\Sigma_a$ ). Son expression est donnée par Coackly (10) :

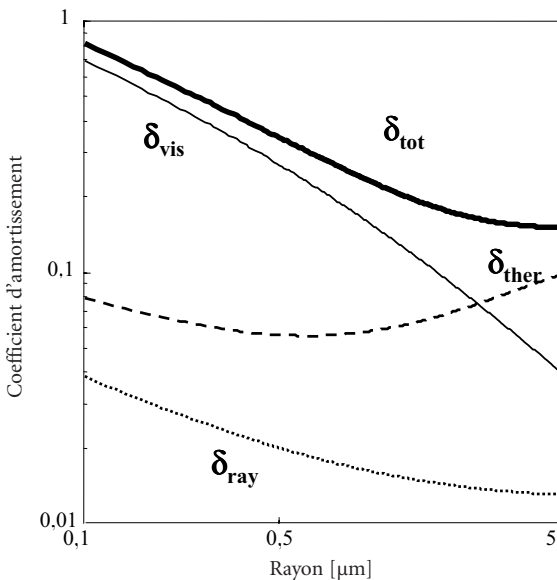
$$\Sigma_a = \Sigma_d \left(\frac{\delta}{\delta_{rad}} - 1\right) = \frac{4\pi R^2 \left(\frac{\delta}{\delta_{rad}} - 1\right)}{\left(\frac{f_o^2}{f^2} - 1\right)^2 + \delta^2} \quad (15)$$

### Section efficace d'extinction

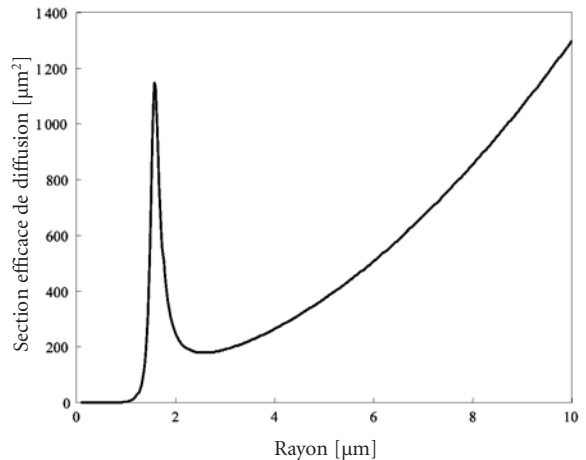
L'énergie totale perdue pour un faisceau ultrasonore traversant une microbulle est donnée par la somme de la section de diffusion et de la section d'absorption. Ces pertes sont représentées par la section efficace d'extinction  $\Sigma_e$ .

$$\Sigma_e = \Sigma_d + \Sigma_a = \frac{4\pi R^2 \left(\frac{\delta}{\delta_{rad}}\right)}{\left(\frac{f_o^2}{f^2} - 1\right)^2 + \delta^2} \quad (16)$$

La figure 2 donne le tracé de la section efficace de diffusion d'une microbulle d'air dans l'eau en fonction du rayon de la microbulle. La fréquence incidente est fixe et égale à 2,25 MHz pour laquelle la taille de résonance est proche de 1,3  $\mu\text{m}$ . Pour des rayons plus petits que le rayon de résonance, la section efficace de diffusion croît en  $R^6$  (voir l'équation 1). Pour des rayons de



**Fig. 1** - Coefficients d'amortissement de microbulles d'air dans l'eau en fonction du rayon.



**Fig. 2** - Section efficace de diffusion pour une fréquence de 2,25 MHz.



microbulles supérieurs à la taille de résonance, la section efficace de diffusion devient proportionnelle à la section géométrique de la microbulle (dénominateur de l'équation 14 demeure constant). Plus la microbulle est large, plus sa section efficace de diffusion est importante. On remarque alors sur cette figure qu'au-delà de la résonance, la section efficace de diffusion est proportionnelle à la section géométrique et augmente donc en fonction de la taille. À la résonance, la section efficace de diffusion est maximale et peut atteindre plusieurs centaines de fois la section géométrique de la microbulle.

La section efficace de diffusion en fonction de la fréquence est donnée sur la figure 3 pour différents rayons de microbulles : 0,5  $\mu\text{m}$ , 1  $\mu\text{m}$  et 5  $\mu\text{m}$ . Leurs fréquences de résonance respectives sont de 9,45 MHz, 2,36 MHz et 0,63 MHz. Une croissance en  $f^4$  est observée pour les basses fréquences, alors que pour les hautes fréquences, la section efficace de diffusion est proportionnelle à la section géométrique et est indépendante de la fréquence. Pour des fréquences intermédiaires, la microbulle entre en résonance et sa section efficace de diffusion peut atteindre des valeurs très importantes. On retrouve ici les mêmes observations que pour la figure 2, où la section efficace de diffusion augmente pour des tailles de microbulles plus importantes que la taille de résonance. En effet à la résonance, la microbulle de 5  $\mu\text{m}$  réfléchit beaucoup plus que la microbulle de 1  $\mu\text{m}$ , qui, elle aussi, a une section efficace de diffusion plus importante que celle de la microbulle de 0,5  $\mu\text{m}$ .

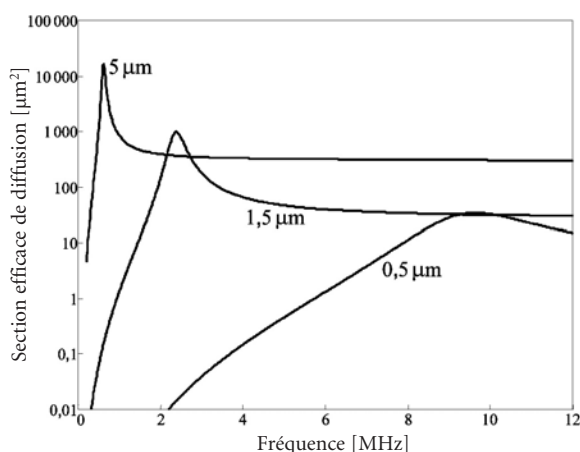


Fig. 3 - Section efficace de diffusion en fonction de la fréquence pour trois microbulles de tailles différentes.

Les sections efficaces de diffusion et d'extinction en fonction de la fréquence pour une microbulle de 1,5  $\mu\text{m}$  de rayon, dont la résonance est proche de 3 MHz, sont données dans la figure 4. Les deux courbes présentent les mêmes variations en fonction de la fréquence. À la résonance, la réflexion est maximale, mais l'absorption l'est également.

## Modèle non linéaire

Les microbulles stables dans un champ ultrasonore présentent différentes propriétés. L'une des plus importantes est leur comportement non linéaire qui se traduit par des réponses acoustiques qui varient non linéairement avec l'amplitude de l'onde incidente. Dans ce cas, leur non-linéarité dépend fortement de leur taille, de la pression incidente et des caractéristiques du fluide. Dans le cas d'une réponse non linéaire de la microbulle, le spectre fréquentiel de sa réponse contiendra, en plus de la composante fondamentale à la fréquence de transmission, des composantes non linéaires qui se produisent à des fréquences multiples de la fréquence de transmission, et principalement la composante harmonique, à deux fois la fréquence émise.

## Modèle de Rayleigh

Le modèle le plus simple qui décrit une microbulle oscillante est celui de Lord Rayleigh pré-

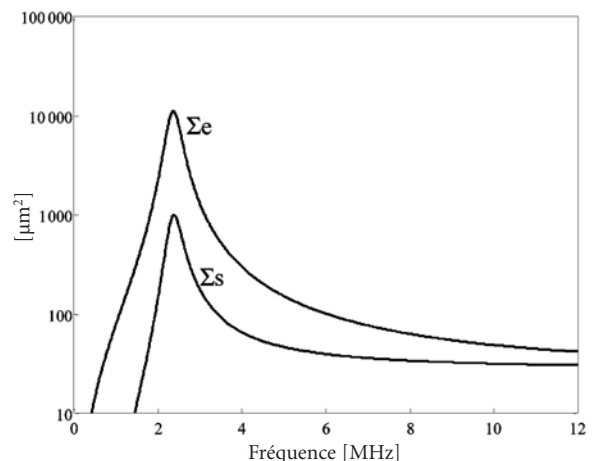


Fig. 4 - Sections efficaces de diffusion et d'extinction en fonction de la fréquence pour une microbulle de 1,5  $\mu\text{m}$ .

senté en 1917 (15), dans lequel est décrite l'équation de mouvement de la surface de la microbulle d'après l'expression :

$$\rho R \ddot{R} + \frac{3}{2} \rho \dot{R} = P_{int} - P_{ext} \quad (17)$$

où

$R$  est la rayon instantané de la microbulle ;

$\dot{R}$  la vitesse de la paroi de la microbulle ;

$\ddot{R}$  son accélération.  $P_{int}$  est la pression interne de la microbulle.

$P_{ext}$  est la pression externe.

La microbulle est ainsi induite en oscillation en raison de la différence entre sa pression interne et la pression externe.

### Modèle de Rayleigh-Plesset

L'équation de Rayleigh a été détaillée en développant les expressions de la pression interne de la microbulle et de la pression externe ou à l'infini. Dans ce cas, la température et la pression dans le milieu environnant sont  $T_\infty$  et  $P_\infty(t)$ . La température est assumée constante, alors que la pression varie en fonction du temps et contrôle les oscillations de la microbulle. En effet, en l'absence d'effets thermiques significatifs, la température du liquide peut être assumée uniforme et ainsi les contributions thermiques sont négligeables. Dans cette dérivation de Rayleigh-Plesset (16), le milieu « liquide » est considéré incompressible. Par conséquent, la vitesse de la paroi de la microbulle  $\dot{R}(t)$  est faible devant la vitesse de propagation des ondes dans ce milieu. Cette hypothèse est valide pour de faibles nombres de Mach  $M = \dot{R}/c$ , situation qui se produit pour de faibles amplitudes d'oscillations. Par ailleurs, la dérivation de Rayleigh-Plesset ne tient pas compte des pertes dues à la radiation, bien que l'amortissement dû à la radiation puisse être important pour les microbulles les plus petites (voir fig. 1).

En considérant le comportement du gaz polytropique, et en tenant compte de la pression de vapeur, la pression interne de la microbulle peut être remplacée par l'expression :

$$P_{int} = (p_o - p_v) \left(\frac{R_o}{R}\right)^{3\kappa} + p_v \quad (18)$$

En posant  $P_{ext} = p_o + P_i(t)$ , l'expression de Rayleigh-Plesset devient

$$\rho R \ddot{R} + \frac{3}{2} \rho \dot{R} = (p_o - p_v) \left(\frac{R_o}{R}\right)^{3\kappa} + p_v - p_o - P_i(t) \quad (19)$$

Le coefficient polytropique  $\kappa$  peut varier entre 1 dans le cas d'oscillations isothermes et  $\gamma$  dans le cas d'oscillations adiabatiques. Dans la plupart des situations de microbulles de quelques microns à des fréquences ultrasonores en MHz, le gaz à l'intérieur de la microbulle se comporte de façon plus isotherme qu'adiabatique.

### Modèle de Rayleigh-Plesset modifié

L'équation précédente de la dynamique de la microbulle a fait l'objet de nombreuses recherches au début du XX<sup>e</sup> siècle, et plusieurs contributions ont été apportées par différents auteurs. Les plus importantes sont celles de Noltingk, Neppiras et Poritsky entre 1949 et 1952 (17, 18) qui incluent les effets de la tension de surface et de la viscosité du milieu environnant. Depuis, l'équation de Rayleigh-Plesset a pris une nouvelle appellation : Rayleigh-Plesset-Noltingk-Neppiras and Poritsky, en hommage à ses auteurs, et est connue sous le nom de RPNNP.

$$\rho R \ddot{R} + \frac{3}{2} \rho \dot{R} = (p_o + \frac{2\sigma}{R_o} - p_v) \left(\frac{R_o}{R}\right)^{3\kappa} - \frac{2\sigma}{R} - \frac{4\mu}{R} \dot{R} + p_v - p_o - P_i(t) \quad (20)$$

Si on néglige les effets de viscosité, de tension de surface et la pression de vapeur, on obtient l'équation simplifiée de Rayleigh

$$\rho R \ddot{R} + \frac{3}{2} \rho \dot{R} = p_o \left(\frac{R_o}{R}\right)^{3\kappa} - p_o - P_i(t) \quad (21)$$

En linéarisant cette équation et en posant  $R(t) = R_o(1 + x)$ , on obtient :

$$\ddot{x} + \omega_o^2 x = \frac{P(t)}{\rho R_o^2} \quad (22)$$

avec

$$\omega_o = \sqrt{\frac{3p_o\kappa}{\rho R_o^2}} \quad (23)$$

L'équation 22 est celle d'un oscillateur harmonique simple (amortissement négligé) avec l'expression de la fréquence de résonance donnée dans l'équation 3.

De la solution de l'équation de Rayleigh-Plesset résultent le rayon instantané, la vitesse et l'accélération de la paroi de la microbulle. La pression acoustique diffusée,  $P_d(\omega)$ , à la surface de la microbulle, est donnée, dans le cas de régime continu, pour toutes les composantes fréquentielles incluant les harmoniques par Coakley et Nyborg (10) :

$$|P_d(n\omega)| = |(\rho n \omega R_o \dot{R}(n\omega))| \quad (24)$$

où  $n$  est l'ordre de la composante harmonique. La section efficace de diffusion est donnée par :

$$\Sigma_d(n\omega) = 4\pi R_o^2 \left| \frac{P_d(n\omega)^2}{P_i(\omega)^2} \right| \quad (25)$$

$P_i$  étant la pression acoustique incidente.

## Autres modèles de la dynamique de la microbulle

Depuis les développements de Rayleigh-Plesset, plusieurs modèles mathématiques avec différents niveaux de sophistication ont été développés pour décrire les oscillations d'une microbulle de gaz dans un liquide. La première modification apportée à l'équation de Rayleigh-Plesset fut donnée en 1941 par Herring (23) qui a considéré le milieu environnant de la microbulle comme compressible, en utilisant l'approximation acoustique et en supposant la vitesse de propagation constante. Son modèle est valide pour de faibles et moyennes pressions acoustiques. En 1952, Gilmore (19) a également considéré le milieu étant compressible en utilisant l'hypothèse de Kirkwood-Berth (20). Le modèle de Gilmore est valable pour des pressions acoustiques plus fortes. Pour considérer des oscillations beaucoup plus intenses de la microbulle, le modèle de Keller-Miksis (21) développé en 1980 est particulièrement approprié car il incorpore les effets de radiation acoustique de la microbulle en utilisant l'approximation linéaire du coefficient polytropique  $\kappa$ . En 1986, Prosperetti (22) a révisé le modèle de Keller-Miksis en incorporant une formulation plus exacte de la pression interne du gaz, au détriment d'une expression beaucoup plus compliquée.

Dans la suite du chapitre, le modèle de Keller-Miksis sera utilisé pour calculer les réponses des microbulles. L'équation de Keller-Miksis est donnée par l'expression :

$$\begin{aligned} \left(1 - \frac{R(t)}{c}\right) \ddot{R}(t) R(t) + \frac{3}{2} \dot{R}(t)^2 \left(1 - \frac{R(t)}{3c}\right) \\ = \left(1 + \frac{\dot{R}(t)}{c}\right) \frac{P(t)}{\rho} + \frac{R(t)}{\rho c} P(t) \end{aligned} \quad (26)$$

$$\begin{aligned} P(t) = (p_{ST} - p_V + \frac{2\sigma}{R_0}) \left(\frac{R_0}{R(t)}\right)^\kappa - \frac{2\sigma}{R(t)} \\ - \delta_t \omega \rho R(t) \dot{R}(t) - p_{ST} + p_V - P_i(t) \end{aligned} \quad (27)$$

L'équation 26 permet de prédire les oscillations linéaires et non linéaires de la microbulle. Elle est résolue numériquement en définissant

une onde incidente donnée par l'expression suivante :

$$P_i(t) = A \exp\left[-\left(\frac{\omega t}{N\pi}\right)^2\right] \sin \omega t \quad (28)$$

où  $N$  est le nombre de cycles contenus dans l'onde et  $A$  son amplitude acoustique. À partir des variations du rayon, de la vitesse et de l'accélération de la paroi de la microbulle, l'écho réfléchi ou diffusé par la microbulle,  $y(t)$  peut être estimé à une distance donnée en utilisant l'expression de Frost (23) valable pour un régime pulsé :

$$y(t) = \frac{\rho}{z} (R(t)^2 \ddot{R}(t) + 2R(t) \dot{R}(t)^2) \quad (29)$$

où  $z$  représente la distance entre la microbulle et le transducteur.

Dans la suite du chapitre, nous allons donner quelques exemples d'oscillations de microbulles, ainsi que leurs réponses acoustiques telles que prédites par l'équation 29.

Un exemple de solution est donné ci-dessous, dans lequel le modèle de Keller-Miksis est utilisé pour prédire les réponses non linéaires des microbulles et la génération d'harmoniques. Dans la figure 5 est donné l'écho produit par les oscillations d'une microbulle de  $1 \mu\text{m}$  de rayon irradiée par une onde contenant six périodes à la fréquence de 4 MHz et avec une amplitude de 5 kPa. La fréquence incidente est proche de la fréquence de résonance de la microbulle. La microbulle oscille principalement, mais pas totalement linéairement.

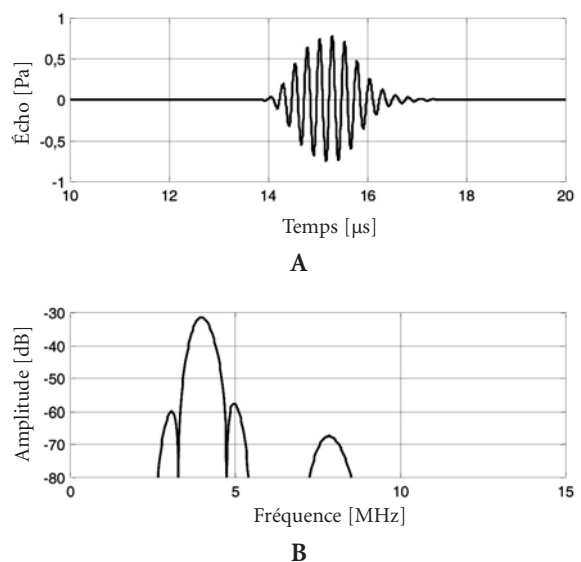
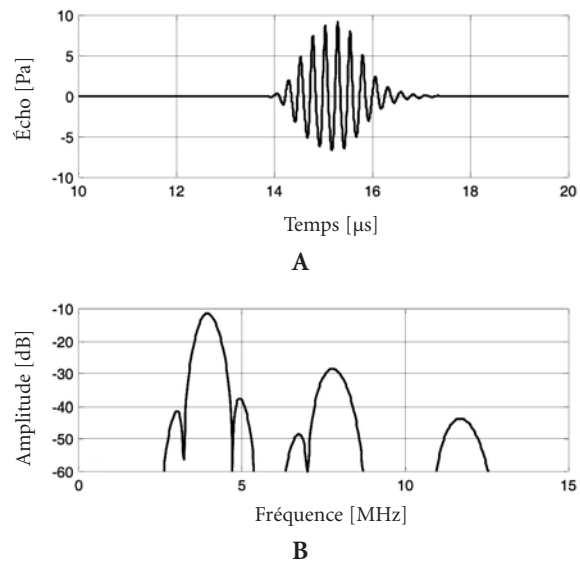


Fig. 5 - Réponse acoustique d'une microbulle de  $1 \mu\text{m}$  de rayon initial à une onde de 4 MHz de fréquence et 5 kPa d'amplitude: A) réponse temporelle; B) réponse fréquentielle.



Le spectre de l'écho montre clairement une composante non linéaire produite à deux fois la fréquence incidente, c'est-à-dire à 8 MHz. Cette composante fréquentielle non linéaire, appelée second harmonique, a une amplitude relativement faible, à  $-36$  dB de la composante fondamentale principale. Lorsque l'amplitude de l'onde incidente augmente, la microbulle est alors induite dans des oscillations clairement non linéaires comme le montre la figure 6. Dans ce cas la même microbulle est insonifiée par une pression de 50 kPa (dix fois plus que dans le cas précédent). L'écho montre une asymétrie caractéristique de la réponse non linéaire de la microbulle. L'amplitude de la composante positive de l'écho est presque le double de l'amplitude de la composante négative. Cette asymétrie se traduit par la génération de composantes harmoniques, deuxième et troisième, comme notées sur le spectre de l'écho. L'augmentation de la pression acoustique incidente par un facteur de 10 a pour résultat une augmentation de l'amplitude fondamentale par un facteur de 10 et celle du second harmonique par un facteur de 100. Ceci indique clairement la relation linéaire entre la pression incidente et la réponse à la fréquence fondamentale et la relation non linéaire entre l'amplitude du second harmonique et l'amplitude de l'onde incidente.

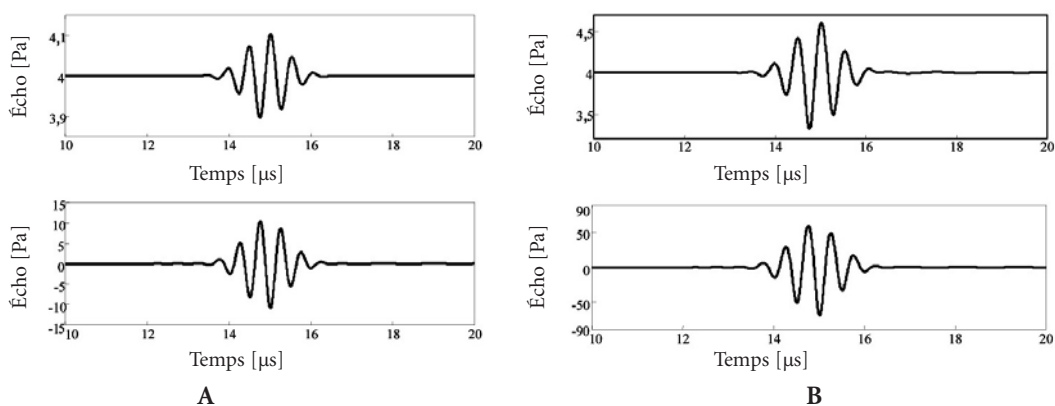
Dans les figures qui suivent, la réponse de la microbulle en fonction de sa taille et de l'amplitude de l'onde incidente sera explorée. Différents rayons sont considérés : 4  $\mu\text{m}$ , 2  $\mu\text{m}$ , 1,5  $\mu\text{m}$  et 1  $\mu\text{m}$ . Ces microbulles sont excitées par une onde ultrasonore de 2 MHz contenant 3 cycles à 2 amplitudes acoustiques : 50 kPa et 300 kPa. Ces pressions correspondent à des index mécaniques de 0,035 et 0,2. À 2 MHz, la fréquence incidente, la taille de résonance est de 1,7  $\mu\text{m}$ . Ainsi les tailles



**Fig. 6** - Réponse acoustique d'une microbulle de 1  $\mu\text{m}$  de rayon initial à une onde de 4 MHz de fréquence et 50 kPa d'amplitude : A) réponse temporelle ; B) réponse fréquentielle.

utilisées correspondent à des microbulles au-dessus de la taille de résonance, en dessous de la résonance et proche de la résonance. La réponse de la microbulle est donnée par les variations de son rayon, ainsi que l'écho produit par la microbulle à une distance de 1 cm de la microbulle.

La figure 7 montre la réponse d'une microbulle de 4  $\mu\text{m}$  de rayon dans l'eau. Pour une faible excitation (50 kPa), la microbulle oscille légèrement, entre un maximum de 4,1  $\mu\text{m}$  et un minimum de 3,9  $\mu\text{m}$  (fig. 7A). Les oscillations sont principalement linéaires. L'onde diffusée, calculée à 1 cm de la paroi de la microbulle, est symétrique avec un maximum de 10 Pa. Pour une pression de 300 kPa (fig. 7B), la réponse de la microbulle est principalement linéaire, mais pas totalement. Sa



**Fig. 7** - Variations du rayon (courbe supérieure) et réponse acoustique (courbe inférieure) d'une microbulle de 4  $\mu\text{m}$  de rayon soumise à une onde ultrasonore de 2 MHz : A) pression acoustique 50 kPa ; B) pression acoustique 300 kPa.

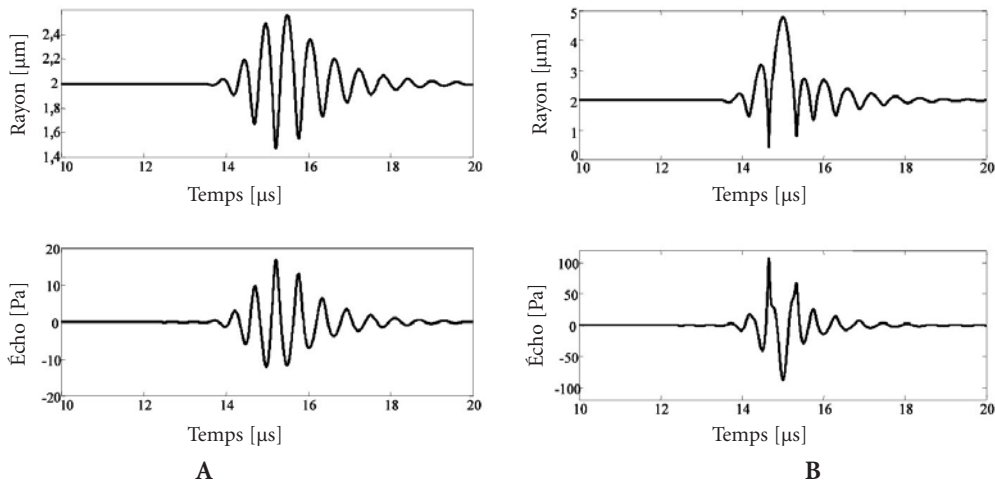
taille varie de 15 % approximativement autour de sa valeur initiale. L'amplitude de l'écho émis par la microbulle démontre une augmentation d'un facteur 6 par rapport à l'excitation à 50 kPa, égale au rapport entre les deux pressions incidentes.

Les résultats obtenus pour une microbulle de 2  $\mu\text{m}$  de rayon est présenté dans la figure 8. Pour une faible pression d'excitation (50 kPa), des non-linéarités sont présentes, en raison de la proximité de la taille de résonance, qui est de 1,7  $\mu\text{m}$ . La fréquence de résonance de cette microbulle est de 1,6 MHz, donc inférieure à la fréquence d'excitation.

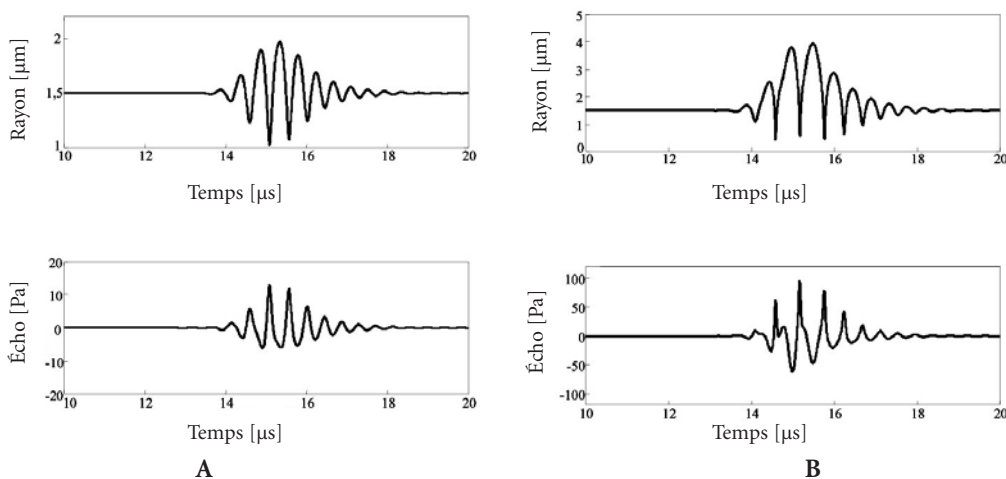
Dans ce cas, la taille de la microbulle oscille entre 1,5  $\mu\text{m}$  et 2,6  $\mu\text{m}$ , correspondant à 25 et 30 % de la taille initiale. Cette asymétrie observée dans la variation du rayon est une indication des non-linéarités générées par la microbulle. Celles-ci sont

également reflétées dans la réponse acoustique donnée par l'écho de la microbulle à 1 cm. Bien que l'amplitude de l'écho ne soit pas très importante, on note néanmoins cette asymétrie dans la courbe qui traduit la génération de composantes non linéaires. La proximité de la taille de la microbulle à celle de la résonance cause, en plus des non-linéarités, une élongation de la réponse temporelle de la microbulle même après l'arrêt de l'excitation. Cette élongation est bien sûr préjudiciable sur la qualité de l'image échographique car elle réduit sa résolution axiale. Lorsque l'amplitude de l'onde incidente est de 300 kPa, les oscillations de la microbulle atteignent presque 250 %. La microbulle se comprime jusqu'à moins de 0,5  $\mu\text{m}$ .

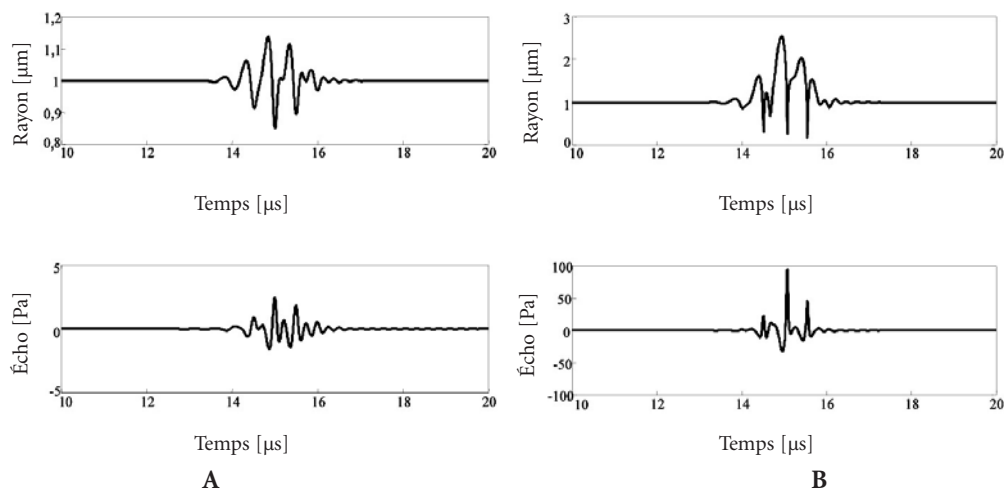
Pour une microbulle de 1,5  $\mu\text{m}$ , les résultats sont donnés dans la figure 9. La fréquence de



**Fig. 8** - Variations du rayon (courbe supérieure) et réponse acoustique (courbe inférieure) d'une microbulle de 2  $\mu\text{m}$  de rayon initial soumise à une onde ultrasonore de 2 Mhz : A) pression acoustique 50 kPa; B) pression acoustique 300 kPa.



**Fig. 9** - Variations du rayon (courbe supérieure) et réponse acoustique (courbe inférieure) d'une microbulle de 1,5  $\mu\text{m}$  de rayon initial soumise à une onde ultrasonore de 2 Mhz : A) pression acoustique 50 kPa; B) pression acoustique 300 kPa.



**Fig. 10** - Variations du rayon (courbe supérieure) et réponse acoustique (courbe inférieure) d'une microbulle de 1  $\mu\text{m}$  de rayon initial soumise à une onde ultrasonore de 2 Mhz : A) pression acoustique 50 kPa ; B) pression acoustique 300 kPa.

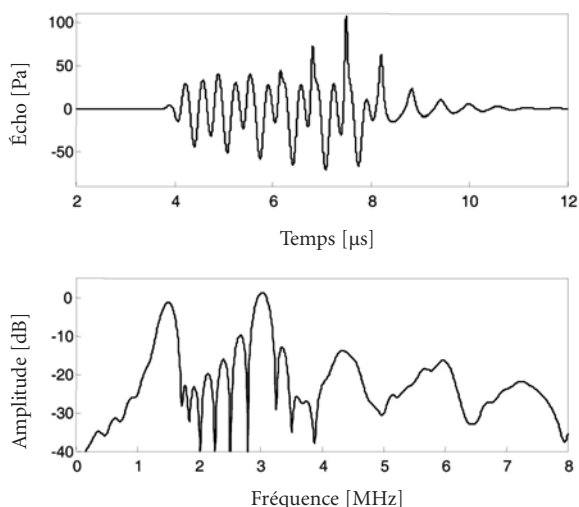
résonance de cette microbulle est de 2,3 MHz, légèrement supérieure à la fréquence d'excitation. On note que cette microbulle démontre un comportement fortement non linéaire même à 50 kPa. En appliquant 300 kPa, la taille de la microbulle oscille entre 0,4  $\mu\text{m}$  et presque 4  $\mu\text{m}$ , équivalent à 265 % la taille initiale. La pression acoustique maximale diffusée par la microbulle atteint 100 Pa et, en raison de la proximité de la taille de résonance, l'écho est beaucoup plus long.

Le rayon et l'écho simulés d'une microbulle plus petite (1  $\mu\text{m}$  de rayon) sont donnés dans la figure 10. Les variations de la taille à faible pression acoustique (50 kPa) sont de l'ordre de 20 %, générant un écho non linéaire. L'augmentation de l'amplitude acoustique par un facteur de 6 résulte en une augmentation de l'écho par un facteur de presque 30, indiquant clairement la non-linéarité du processus de diffusion de la microbulle en fonction de la pression incidente. Dans ce cas, le rayon de la microbulle passe de 1  $\mu\text{m}$  à l'état initial à 2,5  $\mu\text{m}$  en expansion maximale et à moins de 0,4  $\mu\text{m}$  pendant la phase de compression.

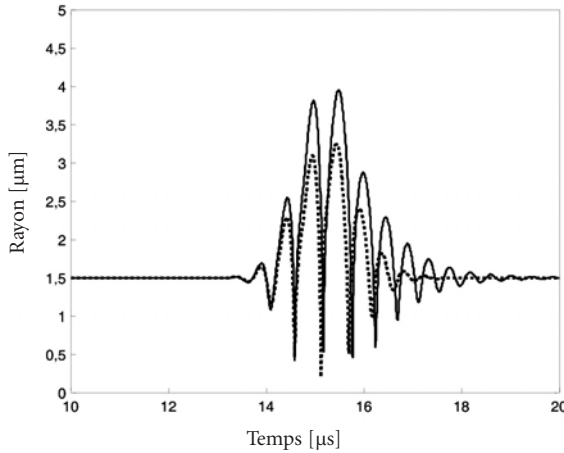
Le comportement non linéaire d'une microbulle est aussi caractérisé par la génération de deux autres types de composantes fréquentielles : le sous-harmonique (subharmonique) à 1/2 de la fréquence transmise et les ultraharmoniques à 3/2, 5/2... de la fréquence transmise. Plusieurs études ont démontré que la génération de telles composantes nécessite une pression acoustique minimale (24-26). Cette pression est minimale pour les microbulles possédant un diamètre proche de deux fois la taille de résonance. La

figure 11 montre la réponse temporelle et fréquentielle d'une microbulle de 2  $\mu\text{m}$  de rayon initial (fréquence de résonance de 1,7 MHz), soumise à une onde acoustique de 12 cycles à 3 MHz générant une pression de 300 kPa. L'écho diffusé par cette microbulle est caractéristique du sous-harmonique et des ultraharmoniques. Le spectre de cet écho montre une forte composante à 1,5 MHz seulement 3 dB en dessous la composante fondamentale. Les ultraharmoniques sont aussi clairement distincts à 4,5 et 7,5 MHz.

La figure 12 montre l'influence de la viscosité du milieu sur la réponse de la microbulle. En effet, la viscosité du milieu environnant joue un rôle



**Fig. 11** - Réponse acoustique d'une microbulle de 2  $\mu\text{m}$  de rayon initial à une onde de 3 MHz de fréquence et 300 kPa d'amplitude.



**Fig. 12** - Variations du rayon d'une microbulle de 1,5 µm de rayon soumise à une onde de 2 MHz avec une amplitude de 300 kPa évoluant dans des milieux de viscosité différente: l'eau (ligne continue) et le sang (ligne en pointillé).

prépondérant dans l'amortissement et les pertes, plus particulièrement pour les plus petites microbulles. Dans ce cas, une microbulle de 1,5 µm de rayon est plongée dans deux milieux environnants, l'eau et le sang. L'onde incidente contient trois périodes à 2 MHz avec une amplitude de 300 kPa. Les oscillations de la microbulle dans l'eau sont données par la courbe continue et celles dans le sang sont représentées par la courbe en pointillés. La réponse dans le sang démontre un amortissement plus fort qui se manifeste par des oscillations plus courtes et de faible amplitude.

## Modèle de la microbulle encapsulée

Pour la microbulle encapsulée, on considère que sa surface est occupée par des molécules qui agissent collectivement comme une couche élastique continue. Dans ce cas, une tension se développe sur la paroi, séparant le gaz du liquide. Cette tension neutralise la tension de surface en s'opposant à la pression de Laplace ( $2\sigma/R$ ). Elle permet ainsi à la pression du gaz d'être en équilibre avec les pressions partiales du gaz dissout dans le milieu, et par conséquent protège la microbulle contre la dissolution en la stabilisant davantage.

Les propriétés ultrasonores d'une microbulle encapsulée sont différentes de celles d'une microbulle nue. La paroi est considérée comme une couche élastique incompressible, caractérisée par son élasticité (ou rigidité) et ses frictions visqueuses. Sa présence engendre une réduction de la compressibilité et augmente les pertes visqueuses dans la microbulle. L'incorporation des

effets de la paroi dans le modèle de la dynamique de la microbulle a fait l'objet de plusieurs recherches depuis l'introduction des produits de contraste ultrasonore. De Jong en 1993 (27) fut le premier à caractériser les effets élastiques de la paroi en retenant deux paramètres,  $S_p$  et  $S_f$ , qui représentent l'élasticité de la paroi et ses frictions. Dans son modèle non linéaire, il assume que la paroi est homogène, d'épaisseur constante et parfaitement élastique. Cette approximation permet de supposer que la tension de surface est nulle. À partir de l'équation modifiée de Rayleigh-Plesset, une pression supplémentaire tenant compte des effets d'élasticité de la paroi,  $p_p$ , est incorporée et donnée par l'expression :

$$p_p = -\frac{2eE}{1-\nu} \left( \frac{1}{R_o} - \frac{1}{R} \right) \quad (30)$$

où

$e$  est l'épaisseur de la paroi ;

$E$  est le module de Young ;

$\nu$  est le coefficient de poisson. Les effets de frictions visqueuses sont pris en compte dans l'expression de l'amortissement total qui, dans ce cas, inclut un nouveau terme donné par :

$$\delta_f = \frac{S_f}{m\omega} \quad (31)$$

où

$\delta_f$  est l'amortissement dû aux frictions dans la paroi ;

$S_f$  le paramètre tenant compte des frictions ;

$m$  la masse effective du système microbulle-liquide.

Les effets induits par la paroi de la microbulle sont incorporés dans l'équation de Rayleigh-Plesset modifiée (équation 20) pour obtenir l'expression

$$\rho R \ddot{R} + \frac{3}{2} \rho \dot{R} = (p_o + \frac{2\sigma}{R_o} - p_v) \left( \frac{R_o}{R} \right)^{3\kappa} - \frac{2\sigma}{R} - \frac{2eE}{1-\nu} \left( \frac{1}{R_o} - \frac{1}{R} \right) - \delta_{tot} \omega \rho R \dot{R} + p_v - p_o - P(t) \quad (32)$$

L'encapsulation de la microbulle engendre deux conséquences importantes sur sa réponse, à savoir la fréquence de résonance et l'intensité des oscillations. La fréquence de résonance d'une microbulle encapsulée est dans ce cas donnée par (28, 29) :

$$\omega_p^2 = \omega_o^2 + \frac{S_{paroi}}{m} \quad (33)$$

avec

$\omega_p$  fréquence de résonance de la microbulle encapsulée ;

$\omega_o$  fréquence de résonance de la microbulle nue ;

$$S_{paroi} = \frac{eE}{1-\nu} .$$

Le modèle de de Jong a été validé par des mesures expérimentales effectuées avec le produit de contraste Albunex® et a montré des résultats satisfaisants (28).

En 1995, Church (30) a présenté un modèle non linéaire de la microbulle encapsulée dans lequel il considère la paroi comme étant incompressible et d'épaisseur arbitraire. La paroi est également représentée par son élasticité et ses frictions visqueuses. Son modèle n'a pas été validé expérimentalement. En 2000, Hoff (31) a étendu le modèle non linéaire de Church valable pour des parois fines. En considérant la paroi incompressible, ses dilatations pendant les oscillations sont alors nulles. Ainsi, l'épaisseur de la paroi change, afin de garder un volume constant. Les prédictions théoriques obtenues avec ce modèle ont été comparées aux mesures expérimentales effectuées avec le produit Sonazoid® et ont démontré un accord très satisfaisant. En 2001, Morgan *et al.* (32) ont présenté un modèle de microbulle encapsulée. À partir du modèle de la microbulle nue développé par Gilmore, les effets de la paroi de la microbulle ont été pris en compte en utilisant le modèle de la microbulle encapsulée considéré par Church. L'avantage de cette approche est la validité des prédictions théoriques à plus fortes pressions acoustiques.

Un exemple d'oscillations d'une microbulle encapsulée est donné dans la figure 13 en utilisant le modèle de de Jong, en considérant une microbulle de 1  $\mu\text{m}$  de rayon avec ou sans paroi. L'épaisseur de la paroi est 15 nm. La figure 13

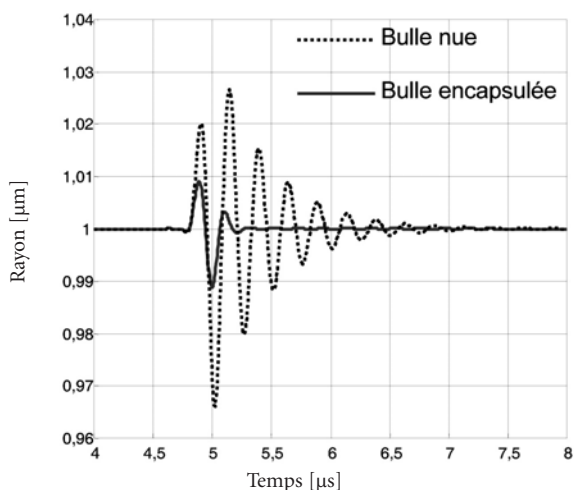


Fig. 13 - Variation du rayon d'une microbulle encapsulée (ligne continue) et d'une microbulle nue (lignes en pointillés) de 1  $\mu\text{m}$  de rayon soumises à une onde acoustique de 4 Mhz.

montre les pulsations de la microbulle soumise à une onde contenant une période à 4 MHz et de faible pression acoustique (régime linéaire). La microbulle nue, excitée près de sa résonance, démontre ainsi clairement un phénomène de résonance caractérisé par une réponse temporelle allongée. Dans le cas de la microbulle encapsulée, sa fréquence de résonance est supérieure à 4 MHz. Ceci se confirme par la courbe de réponse qui se trouve plus faible et plus courte. En conclusion, une paroi autour de la microbulle agit principalement sur la fréquence de résonance et sur l'amplitude de sa réponse.

## Mesures des propriétés acoustiques des microbulles

Pour caractériser les microbulles constituant un produit de contraste, des méthodes acoustiques ou optiques peuvent être envisagées. Les méthodes acoustiques consistent à déterminer des propriétés telles que la réflexion (ou la diffusion), l'atténuation et/ou la vitesse de propagation. Ces méthodes ont l'avantage d'être relativement faciles à mettre en œuvre, ne nécessitant pas un équipement sophistiqué. Néanmoins l'inconvénient majeur réside dans la difficulté de caractériser une microbulle individuelle. Dans ce cas, les méthodes optiques sont privilégiées. Ces méthodes nécessitent l'utilisation de caméras opérant à des cadences dans la gamme du mégaHertz afin de pouvoir suivre les oscillations des microbulles.

## Méthodes acoustiques

En utilisant les méthodes acoustiques, deux caractéristiques sont mesurées: la transmission (ou l'atténuation) et la réflexion. La mesure de transmission consiste à quantifier la quantité d'énergie ultrasonore capable de traverser un milieu contenant des microbulles. Cette mesure traduit directement la quantité d'énergie atténuée par les microbulles, par absorption et réflexion. Cette mesure est primordiale pour une caractérisation linéaire des produits de contraste (28, 33).

La mesure des pouvoirs réflecteurs des microbulles consiste à mesurer la quantité d'énergie diffusée par les microbulles dans toutes les directions. Néanmoins, la mesure qui est souvent effectuée est celle en réflexion directe, c'est-à-dire en rétrodiffusion. Cependant, pour déterminer les propriétés non linéaires des produits de contraste, il est souvent préférable d'opérer en mode diffusion (28, 33).



**Propriétés linéaires**

La figure 14 montre la courbe de transmission des ondes ultrasonores à travers les microbulles d'Albunex® avec une dilution de 1/20 000. La courbe montre un phénomène de résonances aux alentours de 2 MHz, caractérisé par un minimum de transmission. Au-delà de la fréquence de résonance, les microbulles sont très peu atténuantes alors qu'à la résonance un maximum d'énergie est extrait de l'onde incidente et donc absorbé ou diffusé par les microbulles. La courbe de transmission de Quantison®, avec un taux de dilution de 1/250, est présentée dans la figure 15. Ce produit est composé de microbulles avec une paroi relativement épaisse, dont l'épaisseur est proche de 300 nm (34). En conséquence, elles présentent une fréquence de résonance élevée, proche de 4 MHz.

Les résultats des mesures en rétro diffusion sont présentés dans la figure 16. Sur cette figure sont données les sections efficaces de diffusion de deux produits de contraste: Quantison® et SonoVue®. Les microbulles de SonoVue® démontrent clairement un phénomène de résonance entre 2 et 3 MHz. Les microbulles de Quantison®, de par leur paroi épaisse, ne présentent pas de phénomène de résonance aussi marqué. De plus, le niveau de diffusion est nettement plus faible, l'épaisseur de la paroi amortissant les oscillations de la microbulle.

**Propriétés non linéaires**

Un exemple des mesures des propriétés non linéaires de produit de contraste est donné sur la figure 17. Les courbes montrent les réponses des microbulles de SonoVue® en fonction de la fré-

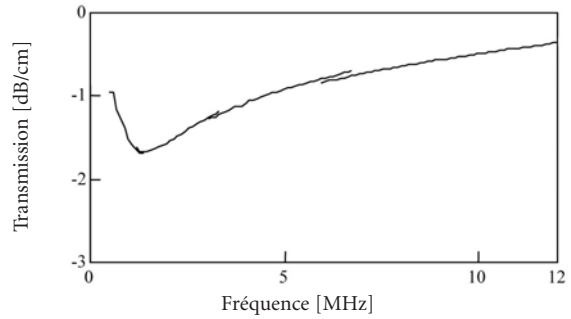


Fig. 14 - Courbe de transmission des ultrasons à travers les microbulles d'Albunex®.

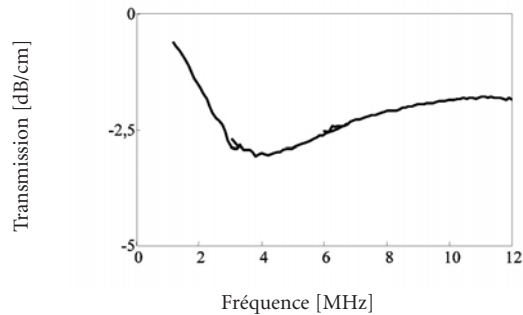


Fig. 15 - Courbe de transmission des ultrasons à travers les microbulles de Quantison®.

quence pour différentes pressions incidentes. Le signal transmis est composé de 10 cycles à 2,25 MHz. Pour la plus faible amplitude acoustique, correspondant à un index mécanique de 0,01, les microbulles se comportent principalement linéairement, même si une composante non linéaire est générée à 5 MHz, la fréquence harmonique. Son amplitude est à - 20 dB, en

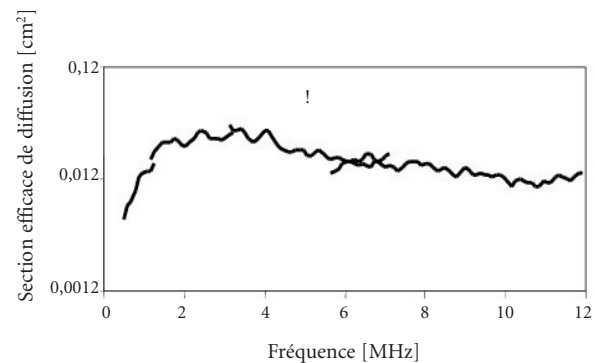
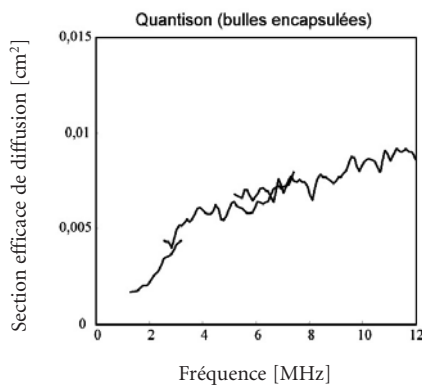


Fig. 16 - Section efficace du Quantison® et de SonoVue®.

dessous de l'amplitude de la composante principale. Lorsque la pression incidente est augmentée (index mécanique à 0,35), les microbulles de SonoVue®, démontrent un comportement non linéaire. On peut apprécier différentes composantes harmoniques, du deuxième harmonique jusqu'au cinquième harmonique à presque 12 MHz. Dans ce cas, la composante à deux fois la fréquence incidente est à moins de 10 dB par rapport à la composante fondamentale. Lorsque l'index mécanique est de 1,4, les microbulles démontrent toujours des oscillations non linéaires. Néanmoins, à cette pression acoustique élevée, la destruction des microbulles est également présente. Ces composantes harmoniques ne sont plus stationnaires car elles dépendent du mécanisme de destruction.

Comme l'ont montré les simulations, les réponses non linéaires des microbulles ne se limitent pas à la génération de composantes harmoniques, à deux fois ou plus que la fréquence fondamentale, mais des composantes sous-harmoniques et ultraharmoniques sont également générées sous certaines conditions ultrasonores. La figure 17 montre un exemple de mesures de sous-harmonique et d'ultraharmonique obtenues avec des microbulles de SonoVue® soumises à une onde ultrasonore de 30 cycles à 3,5 MHz et une pression de 120 kPa. La figure 18 montre, en plus de la composante fondamentale, une composante harmonique à deux fois la fréquence transmise, une composante sous-harmonique à la moitié de la fréquence transmise et une composante ultraharmonique à 1,5 fois la fréquence incidente. Les composantes sous-harmoniques et ultraharmoniques sont à -15 et -25 dB du maximum de la composante fondamentale, donc de niveaux suffisamment élevés pour être détectées. Néanmoins, la génération de sous-harmonique et d'ultraharmonique nécessite la trans-

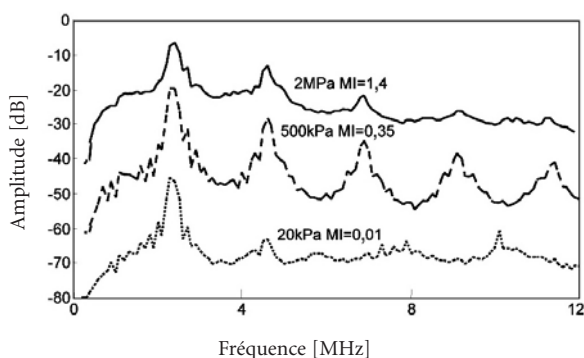


Fig. 17 - Réponses fréquentielles du produit de contraste SonoVue® soumis à différentes pressions acoustiques.

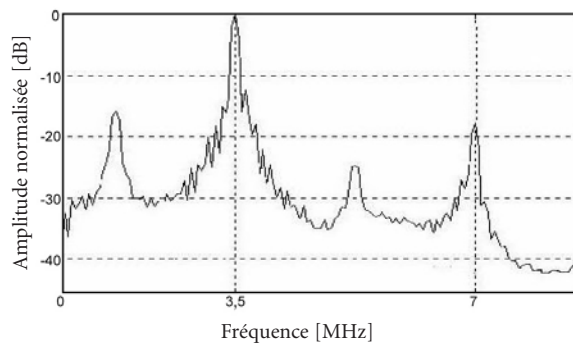


Fig. 18 - Spectre montrant un sous-harmonique et un ultraharmonique (figure P. Frinking).

mission d'ondes acoustiques relativement longues (plusieurs cycles) et de préférence proche de deux fois la fréquence de résonance des microbulles (35). L'utilisation de sous-harmonique en imagerie échographique fournira une meilleure détection des microbulles, au détriment de la résolution axiale.

Il est aussi intéressant d'étudier la production de la composante sous-harmonique et ultraharmonique en fonction de la taille de la microbulle. Dans ce cas, des microbulles d'air nues plus grosses que celles utilisées en contraste ultrasonore sont produites grâce à un générateur de microbulles (36). La figure 19 présente le niveau du sous-harmonique et du premier ultraharmonique en fonction du diamètre de la microbulle. L'onde ultrasonore est composée de 10 cycles à la fréquence de 360 kHz, générant une pression acoustique de 165 kPa. Pour une pression en deçà de 130 kPa, aucune composante sous-harmonique ne fut générée. Pour une pression de 165 kPa, un maximum d'énergie est généré à la fréquence du

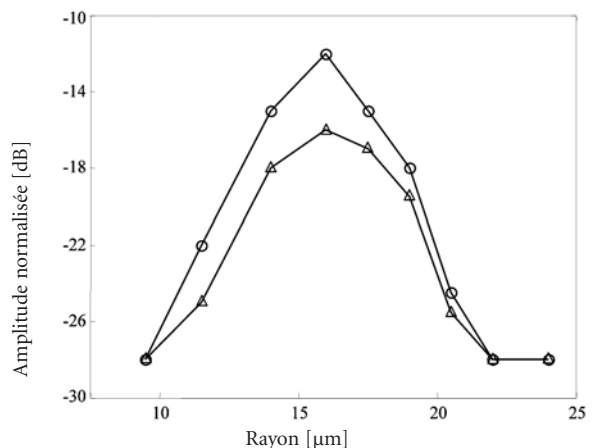


Fig. 19 - Amplitude du sous-harmonique (cercles) et du premier ultraharmonique (triangles) en fonction du rayon de la microbulle.

sous-harmonique par une microbulle de 32  $\mu\text{m}$  de diamètre. Cette taille correspond à deux fois la taille de résonance comme prédit par la théorie. Pour des microbulles légèrement plus petites ou plus grosses que cette taille, on observe une baisse très rapide du niveau du sous-harmonique. Seules les microbulles avec un diamètre compris entre 20 et 40  $\mu\text{m}$  génèrent une composante sous-harmonique. Les mêmes conclusions s'appliquent pour la composante ultraharmonique.

## Méthodes optiques

Dans le cas des méthodes optiques, le comportement de microbulles individuelles soumises à un champ ultrasonore est exploré. Cette exploration permet de déterminer leur comportement ultrasonore en fonction de la taille et de la paroi. Les méthodes optiques nécessitent l'utilisation de microscopes optiques à forts grossissements et de caméra à cadences très élevées. Afin d'étudier le comportement de microbulles gazeuses, Brandaris, une caméra ultrarapide, a été développée dans le laboratoire Experimental Echocardiography à Rotterdam, aux Pays-Bas. Cette caméra est capable d'opérer à une cadence maximale de 25 millions d'images par seconde (25 MHz) et d'enregistrer 128 images par acquisition. Les acquisitions peuvent être répétées toutes les 40 ms, permettant d'explorer les mêmes microbulles avec plusieurs excitations. Une description technique détaillée de cette caméra et son principe de fonctionnement sont donnés sur le site Web [www.brandaris128.nl](http://www.brandaris128.nl), ainsi que dans la publication de Chin *et al.* (37).

Les résultats obtenus avec Brandaris consistent en 128 images pour chaque insonification ultra-

sonore. La diamètre de la microbulle est calculé en déterminant son contour, et est tracé en fonction du temps.

## Propriétés linéaires

La figure 21 montre le résultat de l'insonification d'une microbulle de SonoVue® (fig. 20) par une onde de 50 kPa d'amplitude à 1,8 MHz. La cadence optique est de 16 MHz (16 millions d'images par seconde). La figure 21A montre la variation du diamètre de la microbulle en fonction du temps. La taille initiale de la microbulle est de 7,2  $\mu\text{m}$ . L'oscillation de la microbulle est faible, caractérisée par une variation du diamètre de l'ordre de 3,5 %. Ces faibles oscillations n'induisent pas de comportements non linéaires, ce qui est confirmé par le spectre fréquentiel des oscillations (fig. 21B), où une seule composante fréquentielle est présente, à savoir la composante fondamentale à 1,8 MHz.




Fig. 20 - Image optique d'une microbulle de SonoVue®, de 7,2  $\mu\text{m}$  de diamètre avant insonification.

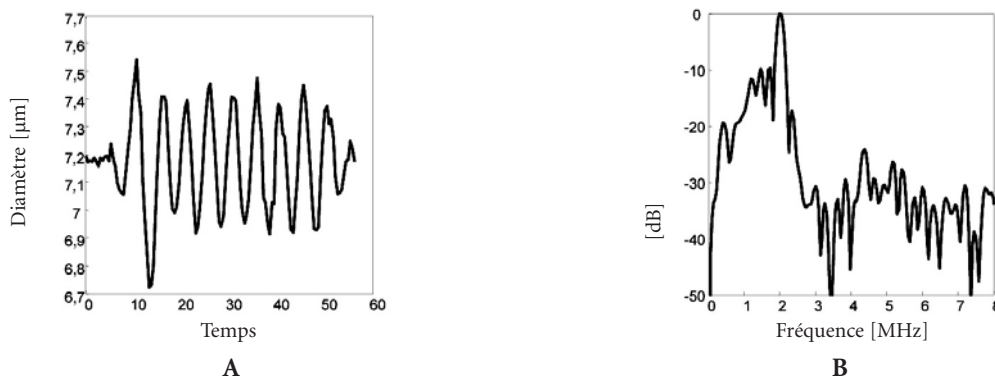


Fig. 21 - Mesure optique démontrant des oscillations linéaires de la microbulle de SonoVue® (7,2  $\mu\text{m}$ ) insonifiée à 1,8 MHz et 50 kPa : A) Variation du diamètre ; B) Spectre fréquentiel.



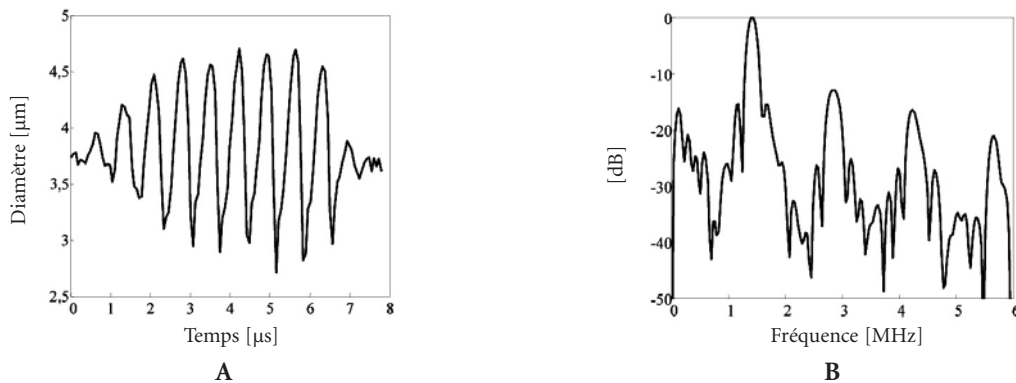


Fig. 22 - Mesure optique démontrant des oscillations non linéaires d'une microbulle de SonoVue® insonifiée à 1 MHz et à 200 kPa : A) Variation du diamètre; B) Spectre fréquentiel.

### Propriétés non linéaires

Un exemple d'oscillations non linéaires avec une microbulle de SonoVue® est donné sur la figure 22. La microbulle a un diamètre initial de 3,7 μm et démontre un comportement hautement non linéaire caractérisé par une courbe de diamètre asymétrique. Ceci est confirmé par le spectre fréquentiel qui montre la présence de composantes harmoniques à 2, 3 et 4 fois la fréquence incidente.

Afin d'étudier le comportement non linéaire des microbulles en fonction de leur taille, des microbulles plus larges que celles utilisées en contraste ultrasonore sont produites grâce à un générateur de microbulles (36). Dans ce cas, chaque microbulle est individuellement insonifiée par une onde acoustique de 8 cycles, dont la fréquence est de 130 kHz et la pression acoustique de 20 kPa. La figure 23A présente les oscillations en fonction du rayon, à la fréquence fondamentale

(130 kHz), tandis que la figure 23B présente ses mêmes oscillations à la fréquence du second harmonique (260 kHz). L'amplitude des oscillations à la fréquence fondamentale montre un maximum pour une microbulle possédant un rayon initial de 24 μm. Ce rayon correspond à la taille de résonance théorique estimée par l'équation 5. Pour les microbulles possédant un rayon s'éloignant de la résonance, l'amplitude des oscillations décroît très rapidement. Cependant, il est à noter que cette baisse est plus prononcée pour les microbulles supérieures à la taille de résonance. Les oscillations des microbulles à la fréquence du second harmonique montrent un comportement différent. Une amplitude maximale des oscillations est aussi obtenue pour une microbulle à la résonance (24 μm). Les microbulles plus grosses que la taille de résonance montrent une baisse rapide de leurs vibrations. Cependant, les microbulles plus petites que le rayon de résonance se comportent différemment. L'amplitude des oscillations décroît très

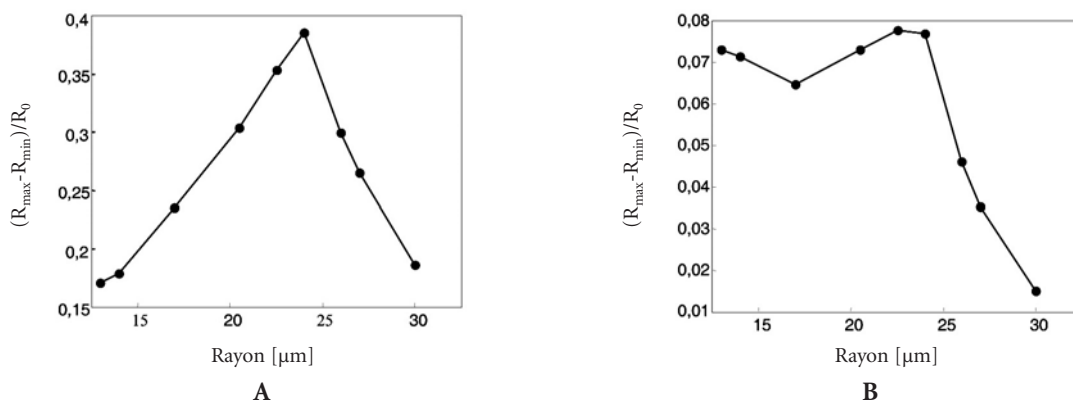


Fig. 23 - Amplitude des oscillations du diamètre d'une microbulle d'air en fonction de son rayon initial : A) à la fréquence fondamentale; B) à la fréquence du second harmonique.

rapidement pour des microbulles légèrement plus petites que la résonance. Pour les microbulles possédant un rayon proche de la moitié de la résonance (dans ce cas particulier,  $12\ \mu\text{m}$ ), les oscillations augmentent de nouveau, ce qui confirme la théorie selon laquelle les microbulles possédant une taille équivalente à un demi de la taille de résonance génèrent aussi de fortes composantes harmoniques.

## Oscillations de surface et destruction des microbulles

### Modes de surfaces

Les résultats présentés précédemment ont été obtenus en utilisant des pressions acoustiques suffisamment faibles pour maintenir la forme de la microbulle constante durant ses pulsations et lui permettre d'osciller volumétriquement. Cependant, pour des pressions acoustiques élevées, la microbulle peut prendre différentes formes oscillatoires, connues sous le nom d'oscillations de surface. Ce changement de forme peut être décrit comme la superposition d'une sphère et d'un harmonique sphérique de différent mode  $n$ , avec  $n = 2, 3, 4, \dots$ . Le cas où  $n = 1$  correspond aux oscillations volumétriques de la microbulle et est appelé mode de volume. Plus de détails concernant les modes de surface ainsi que les différentes études qui leur ont été consacrées sont donnés par Leighton (38). La figure 24 présente un exemple d'acquisitions optiques réalisées avec Brandaris qui montre différents modes de surface d'une microbulle nue, correspondant au cas où  $n = 2, 3, 4$  et  $5$ . La fréquence de transmission est fixée à  $130\ \text{kHz}$  et la pression acoustique délivrée varie entre  $37\ \text{kPa}$  et  $150\ \text{kPa}$ .

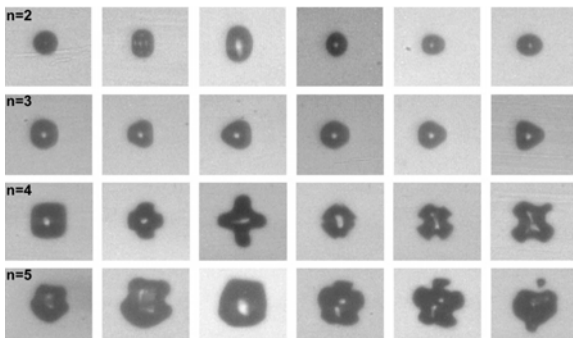


Fig. 24 - Exemples d'oscillations de surface d'une microbulle nue observées avec la caméra Brandaris.

### Destruction des microbulles

La destruction des microbulles a été confirmée par des mesures acoustiques et optiques (39) et utilisée actuellement comme moyen d'imagerie avec l'imagerie intermittente (cf. chapitre *Principes physiques des méthodes d'imagerie de contraste*). Pendant leur destruction, les microbulles émettent un signal non linéaire de très forte amplitude, permettant de les distinguer des tissus non perfusés. Plus récemment, la destruction des microbulles s'est avérée utile également pour des applications thérapeutiques dans lesquelles les microbulles peuvent être utilisées comme véhicule de composantes thérapeutiques (drogues-gènes).

Un exemple de destruction de microbulle du produit PB127 est donné sur la figure 25. Cette microbulle est composée d'une bisphère, qui consiste en une double couche polymère/albumine encapsulant du nitrogène (cf. chapitre *Caractéristiques physiques des agents de contraste*). L'onde d'excitation contient 10 périodes à  $1,7\ \text{MHz}$  avec un index mécanique de  $1,3$ . La destruction de la microbulle de PB127 est caractérisée par la fissure de sa paroi et la libération de son contenu gazeux sous forme de microbulles nues. La pression acoustique appliquée est suffisamment forte pour libérer le gaz sous forme de microbulle nue relativement instantanément, pendant la phase de compression de l'onde ultrasonore (39).

### Conclusion

L'interaction d'une onde ultrasonore et d'une microbulle gazeuse peut être décrite par un mécanisme passif ou actif. Le mécanisme passif traduit la différence d'impédances acoustiques entre la microbulle et le milieu environnant, alors que le mécanisme actif exprime le phénomène de résonance propre aux microbulles de gaz. L'étude de la

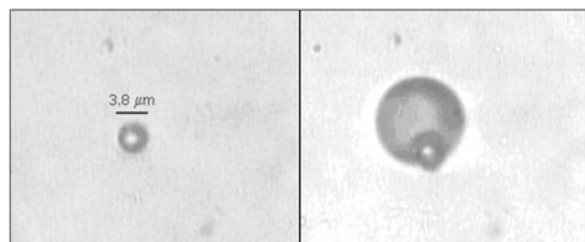


Fig. 25 - Microbulle de PB127 avant insonification : A) Éclatement de la microbulle de PB127; B) échappement de son contenu gazeux ( $1,7\ \text{MHz}$ ,  $MI = 1,3$ ).

dynamique de la microbulle dans un champ ultrasonore démontre que son comportement dépend des propriétés du milieu environnant, des paramètres de l'onde incidente et des caractéristiques physiques de la microbulle. Le comportement d'une microbulle plongée dans le sang est différent de celui dans l'eau à cause de la viscosité du sang qui amortit considérablement ses oscillations. L'une des propriétés principales des microbulles est la fréquence de résonance. À la résonance, la réflexion de la microbulle est maximale, mais son atténuation est aussi maximale. En plus du niveau de réflexion, la durée temporelle de la réponse s'allonge lorsque la microbulle est irradiée proche de sa résonance, produisant ainsi un écho plus long que l'onde transmise. Le phénomène de résonance joue également un rôle important dans le comportement non linéaire. Une microbulle résonante entre plus facilement en oscillations non linéaires, même à de faibles amplitudes acoustiques. De plus, la pression acoustique appliquée altère la réponse de la microbulle. Lorsque la pression incidente est augmentée, l'écho de la microbulle devient non linéaire et de nouvelles composantes fréquentielles (harmoniques, sous-harmoniques et ultraharmoniques) apparaissent dans l'écho diffusé. L'écho est aussi modifié lorsque la microbulle est encapsulée. La présence de la paroi autour de la microbulle la stabilise davantage et augmente sa durée de vie, au détriment d'un pouvoir réflecteur réduit.

L'étude de l'interaction entre la microbulle et l'onde ultrasonore a permis aujourd'hui de développer de nouvelles techniques d'imagerie ultrasonores pour les produits de contraste. Néanmoins, les microbulles possèdent de multiples signatures acoustiques qui les distinguent des tissus et une meilleure compréhension de cette interaction permettra de concevoir des stratégies beaucoup plus sensibles pour détecter et visualiser les microbulles.

## Références

1. Bragg W (1920) The world of sound, London
2. Minnaert M (1933) On musical air bubbles and the sound of running water, *Phil. Mag.*, vol. 16: 235-269
3. ter Haar GR, Daniels S (1981) Evidence for ultrasonically induced cavitation *in vivo*, *Phys Med Biol*, vol. 26, n° 6: 1145-9
4. ter Haar G, Daniels S, Eastaugh KC, Hill CR (1982) Ultrasonically induced cavitation *in vivo*, *Br J Cancer Suppl*, vol. 45, n° 5: 151-5
5. Harvey E, Barnes D (1944) Bubble formation in animals, *J Cell Comp Physiol*, vol. 24: 1-40
6. Harvey E (1951) Decompression sickness, J. Fulton and W. Saenders, Eds., Philadelphia, vol. 5: 76-101
7. Bucklers R (1968) The physics of bubble formation and growth, *Aerospace Medecine*, vol. 3: 1062-9
8. Anderson AL and Hampton LD (1980) Acoustics of gas-bearing sediments 1. background, *Journal of the Acoustical Society of America*, vol. 67, n° 6: 1865-89
9. Wildt R (1946) Acoustic theory of bubbles. US Navy, Tech Rep
10. Coakley WT, Nyborg LN (1978) Cavitation: Dynamics of gas bubbles; applications, in *Ultrasound: Its applications in medicine and biology*, Fry FJ (ed.), Amsterdam: Elsevier Scientific Publishing Company, vol. 3: 77-159
11. M. Versluis M, van der Meer S, Lohse D *et al.* (2004) Microbubble surface modes, in *IEEE Ultrasonics symposium*, Yuhas MP, Ed., vol. 1, Montréal, Canada: 207-9
12. Morse P, Ingard K (1968) *Theoretical acoustics*, Hill M (ed.), New York: 418-27
13. Bouakaz A (1996) Produits de contraste ultrasonore: Evaluation acoustique *in vitro* et application. Ph.D. dissertation, INSA Lyon
14. Medwin H (1977) Counting bubbles acoustically: a review, *Ultrasonics*, n° 1: 7-13
15. Rayleigh LSJW (1917) On the pressure developed in a liquid during the collapse of a spherical cavity, *Philos Mag*, vol. 34: 94-8
16. M. Plesset (1949) The dynamics of cavitation bubbles, *Journal of Applied Mechanics*, vol. 116: 277-82
17. Noltingk BE, Neppiras EA (1950) Cavitation produced by ultrasonics, *Proc Phys Soc B*, vol. 63: 674-85
18. Porisky H (1952) The collapse or growth of a spherical bubble or cavity in a viscous fluid, in the first US National Congress on applied mechanics, New York: 813-21
19. Gilmore F (1952) Hydrodynamics laboratory report, California Institute of Technology, Tech Rep
20. Kirkwood J, Bethe H (1942) Office of science and research development, Tech Rep
21. Keller J, Miksis M (1980) Bubble oscillations of large amplitude, *J Acoust Soc Am*, vol. 68, n° 2: 628-33
22. Prosperetti A, Crum L, Commander K (1986) Nonlinear bubble dynamics, *J Acoust Soc Am*, vol. 83: 502-14
23. Frost P, Harper E (1975) Acoustic radiation from surfaces oscillating at large amplitude and small mach number. *J Acoust Soc Am*, vol. 58, n° 2: 318-25
24. Eller A, Flynn HG (1969) Generation of subharmonics of order one-half by bubbles in a sound field, *J Acoust Soc Am*, vol. 46, n° 3 (II): 722-7
25. Lotsberg O, Hovem JM, Aksum B (1996) Experimental observation of subharmonic oscillations in infuson bubbles, *J Acoust Soc Am*, vol. 99, n° 3: 1366-9
26. Prosperetti A (1977) Application of the subharmonic threshold to the measurement of the damping of oscillating gas bubbles, *J Acoust Soc Am*, vol. 61, n° 1: 11-6
27. de Jong N (1993) Acoustic properties of ultrasound contrast agents, Ph.D. dissertation, Erasmus University

28. de Jong N, Hoff L (1993) Ultrasound scattering properties of albumin microspheres, *Ultrasonics*, vol. 31, n° 3: 175-81, using Smart Source Parsing.
29. Fox FE, Herzfield KF (1954) Gas bubbles with organic skin as cavitation nuclei, *Journal of the Acoustical Society of America*, vol. 26, n° 6: 984-9
30. Church CC (1995) The effect of an elastic solid surface layer on the radial pulsations of gas bubbles, *J Acoust Soc Am*, vol. 97, n° 3: 1510-21
31. Hoff L, Sontum PC, Hovem JM (2000) Oscillations of polymeric microbubbles: effect of the encapsulating shell, *J Acoust Soc Am*, vol. 107, n° 4: 2272-80, 0001-4966 (Print) Journal article
32. Morgan K, Allen J, Dayton P *et al.* (2000) Experimental and theoretical evaluation of microbubble behavior: effect of transmitted phase and bubble size, *IEEE Transactions UFFC*, vol. 47, n° 6: 1494-509
33. Bouakaz A, De Jong N, Cachard C (1998) Standard properties of ultrasound contrast agents, *Ultrasound Med Biol*, vol. 24, n° 3: 469-72, 0301-5629 Journal Article
34. Frinking PJ, de Jong N (1998) Acoustic modeling of shell-encapsulated gas bubbles, *Ultrasound Med Biol*, vol. 24, n° 4: 523-33
35. Palanchon P, Bouakaz A, Klein J, de Jong N (2003) Subharmonic and ultraharmonic emissions for emboli detection and characterization, *Ultrasound in Med and Biol*, vol. 29: 417-25
36. Palanchon P, Klein J, de Jong N (2003) Production of standardized air bubble: Application to embolism studies, *Review of Scientific Instruments*, vol. 74: 2558-64
37. Chin CT, Lance C, Borsboom J *et al.* (2003) Brandaris 128: a 25 million frames per second digital camera with 128 highly sensitive frames, *Review of Scientific Instruments*, vol. 74, n° 12: 5026{-34
38. Leighton TG (1994) *The acoustic bubble*. London: Academic Press
39. Bouakaz A, Versluis M, de Jong N (2005) High-speed optical observations of contrast agent destruction, *Ultrasound Med Biol*, vol. 31, n° 3: 391-9, 0301-5629 Journal Article

---

# Principes physiques des méthodes d'imagerie de contraste

A. Bouakaz, P. Palanchon, A. Bleuzen, J.-M. Correas et F. Tranquart

## Introduction

Les applications cliniques de l'imagerie ultrasonore se sont largement élargies depuis ces dernières décennies. L'imagerie ultrasonore est reconnue aujourd'hui comme une technique de diagnostic établie et fiable. Plusieurs progrès dans les équipements et l'appareillage ultrasonore ont contribué à la compréhension de l'anatomie et la fonction des différents organes. Avec l'introduction de l'imagerie en deux dimensions (2D) en temps réel, diverses structures anatomiques du corps sont visualisées de façon non invasive. De plus, les mesures du flux sanguin dans les larges vaisseaux et dans le cœur sont devenues possibles grâce aux techniques Doppler. Par ailleurs de nouvelles applications ultrasonores sont devenues possibles grâce à des innovations technologiques importantes. L'imagerie tridimensionnelle (3D) en temps réel est devenue actuellement une réalité en utilisant des capteurs constitués de barrettes matricielles contenant plus de 3 000 éléments (1), chacun de la taille d'un cheveu. En utilisant ces capteurs, des échographes commercialisés sont capables de fournir des images volumétriques en temps réel, et avec une résolution et une qualité d'images très satisfaisantes. Avec l'arrivée des produits de contraste ultrasonores, l'échographie a connu une avancée majeure, quel que soit l'organe considéré. S'ils facilitaient seulement certaines explorations difficiles à leurs débuts, aujourd'hui ils augmentent nettement les performances de l'échographie, en particulier pour la détection et la caractérisation des lésions focales hépatiques. Ils donnent aussi accès à des explorations dynamiques et à des données quantitatives. Les capacités des produits de contraste

récents se sont considérablement améliorées avec, dans le même temps, l'apparition de séquences d'imagerie spécifiques qui tirent avantage des propriétés non linéaires des microbulles qui composent ces produits de contraste.

Nous allons décrire dans ce chapitre les nouvelles méthodes ultrasonores utilisées pour détecter et visualiser les produits de contraste. En plus des méthodes introduites en pratique clinique, d'autres techniques sont en cours de développement et d'évaluation, et seront abordées dans ce chapitre.

## Interaction microbulles-ultrasons

Les produits de contraste pour ultrasons modifient les propriétés physiques des tissus et donc le comportement des ondes ultrasonores qui les traversent. Le mécanisme d'action associe, à des degrés divers selon les agents, une augmentation de l'intensité du faisceau ultrasonore rétrodiffusé, une atténuation du faisceau ultrasonore et une diminution de la vitesse des ultrasons. Le principal effet utilisé par les agents de contraste ultrasonores est l'augmentation de l'intensité du champ ultrasonore rétrodiffusé.

Cette rétrodiffusion peut être classée en deux catégories : passive et active. La microbulle réfléchit passivement l'onde incidente en raison de la différence d'impédance acoustique entre le milieu environnant (tissu, eau) et la microbulle (gaz).

En plus de la rétrodiffusion passive, la microbulle agit comme un réflecteur actif en devenant elle-même une source d'ultrasons. Sous l'action d'une onde ultrasonore, la microbulle est entraînée dans des pulsations volumétriques. Dans le cas le plus simple, la taille de la microbulle dimi-



nue pendant la phase de compression de l'onde ultrasonore (pression positive) et augmente pendant la phase de décompression de l'onde. Les variations de taille de la microbulle dépendent de la fréquence de l'onde incidente et sont maximales pour la fréquence de résonance (cf. chapitre *Dynamique de la microbulle*). Ce phénomène de résonance est très important car la microbulle résonante augmente de façon significative l'amplitude du signal réfléchi.

En raison du phénomène de résonance, les microbulles ne répondent pas de la même manière aux excitations ultrasonores que les tissus. En effet, les microbulles interagissent activement avec le processus d'excitation. Cette interaction dépend des paramètres d'interrogation, notamment la pression négative de raréfaction et la fréquence incidente. La réponse de la microbulle peut ainsi être séparée en trois régimes acoustiques. Pour de faibles pressions acoustiques, la compression et la dilatation de la microbulle sont symétriques et de faible amplitude. Ainsi, la taille de la microbulle varie faiblement, mais linéairement avec l'amplitude de la pression acoustique. Pour des amplitudes acoustiques supérieures, la compression de la microbulle est plus faible que sa dilatation. La rigidité de la microbulle variant localement en fonction des phases de compression et d'expansion, la dilatation de la microbulle est alors plus facile que sa compression. Cette différence dans le comportement élastique de la microbulle pendant les phases de compression et de dilatation engendre une asymétrie dans sa réponse, caractéristique de la génération de composantes fréquentielles non linéaires, appelées harmoniques (fig. 1). Pour des pressions acoustiques beaucoup plus élevées, la microbulle se rompt. La destruction de la microbulle est un phénomène qui dépend fortement du

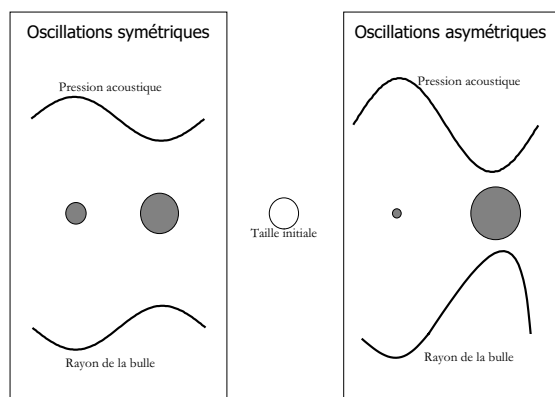


Fig. 1 - Oscillations symétriques (linéaires) et asymétriques (non linéaires) d'une microbulle soumise à une onde de pression.

type du produit de contraste, et principalement de la paroi utilisée pour encapsuler les microbulles. Souvent, pendant la destruction de la microbulle, le gaz qu'elle contient est libéré dans le milieu aqueux qui l'entoure.

La figure 2 résume les différentes réponses de la microbulle et les régimes acoustiques correspondants. Naturellement, ces zones acoustiques se chevauchent entre elles en fonction du produit de contraste interrogé et ne sont donc pas facilement séparables. Ces régimes acoustiques sont groupés en fonction de la pression acoustique du champ ultrasonore, incident produit par l'échographe ou en fonction de l'index mécanique (IM) (2). L'IM, défini par mesure de sécurité et imposé aux constructeurs d'échographes par l'organisme américain d'habilitation FDA (Food and Drug Administration), exprime la quantité de travail mécanique exercée sur une microbulle pendant la moitié d'une période ultrasonore. Il est défini comme la pression négative en mégapascal divisée par la racine carrée de la fréquence ultrasonore en mégahertz. En fonction des recommandations d'usage des ultrasons, cet index se situe dans une plage comprise entre 0 et 1,9 la valeur maximale autorisée.

$$IM = \sqrt{\frac{P_- [MPa]}{f [MHz]}} \quad (1)$$

L'IM disponible sur les machines correspond à la valeur maximale de la pression acoustique à la distance focale de la sonde. Néanmoins, cette pression n'est pas constante sur l'image entière et varie considérablement en fonction de la profondeur et de la distance radiale.

La figure 2 démontre qu'à faibles indices mécaniques, les microbulles réfléchissent de façon linéaire mais apportent une amélioration conséquente à l'écho ultrasonore en provenance des vaisseaux sanguins, essentiellement en mode Doppler. Néanmoins, ce mode d'imagerie, appelé mode fondamental ou conventionnel, est de moins en moins utilisé en raison de ses limitations incontestables dans plusieurs applications. Lorsque l'intensité du champ ultrasonore est augmentée, à des index mécaniques supérieurs à 0,1, les microbulles se comportent de façon non linéaire en générant des composantes fréquentielles harmoniques. Ces pressions sont suffisamment élevées pour induire les microbulles dans des vibrations non linéaires stables sans les détruire. Dans ce régime, les composantes générées par les microbulles sont des composantes non linéaires stationnaires et la détection sélective de





Fig. 2 - Régimes acoustiques de la microbulle en fonction de l'index mécanique.

ces composantes représente la base de l'imagerie harmonique. Ce mode est devenu actuellement le mode d'imagerie par défaut en échographie de contraste. Plusieurs nouvelles méthodes d'imagerie non linéaires basées sur l'imagerie harmonique sont maintenant disponibles. L'imagerie par inversion de phase (*Pulse Inversion*) et l'imagerie par modulation d'amplitude (*Power modulation*) ou des combinaisons de ces deux techniques représentent des versions sophistiquées de l'imagerie harmonique et sont toutes basées sur le comportement non linéaire et stationnaire des microbulles. Néanmoins, avec les nouvelles générations de produits de contraste, les oscillations non linéaires des microbulles peuvent être induites à des index mécaniques plus bas ( $< 0,1$ ).

Pour des index mécaniques plus élevés, les microbulles peuvent être détruites. Bien que la destruction des microbulles soit évitée dans la majorité des modes d'imagerie, elle est également exploitée dans d'autres applications (3). Pour la majorité des produits de contraste existants, des index mécaniques supérieurs à 0,3 provoquent la destruction partielle ou totale des microbulles. Néanmoins, cette destruction dépend fortement de la taille de la microbulle et de l'enveloppe biologique qui l'entoure (4). La destruction des microbulles s'accompagne de générations de composantes harmoniques transitoires. Le caractère transitoire s'explique par la libération et l'échappement du contenu gazeux des microbulles après destruction (4). Ces microbulles libérées (nues) agissent ainsi comme des réflecteurs très efficaces et fortement non linéaires, mais dont la durée de vie est très limitée. La destruction des microbulles est la base du mode d'imagerie dit imagerie intermittente (*Triggered imaging*). Ces techniques à base de destruction de microbulles restent aujourd'hui les méthodes les plus sensibles pour la détection et pour l'imagerie de contraste, particulièrement en cardiologie pour l'estimation des perfusions myocardiques.

## Méthodes d'imagerie de contraste

### Imagerie fondamentale

Avec les premières utilisations des microbulles en imagerie ultrasonore, il était supposé que l'imagerie conventionnelle en mode B, dite maintenant imagerie fondamentale, serait suffisante pour détecter les microbulles et obtenir des images de contraste de meilleure qualité. Les microbulles ont effectivement démontré une amélioration de l'échogénéité des cavités cardiaques, par exemple, et une augmentation significative de l'intensité des signaux Doppler après injection intraveineuse. L'apport des microbulles de contraste atteint 25 à 30 dB en mode Doppler en fonction de leur concentration (5). En utilisant ce mode conventionnel, les microbulles peuvent être détectées dans les structures vasculaires larges (cavités cardiaques), les cavités naturelles (vessie, cavités pyélocalicielles dilatées) ou dans certains organes superficiels (rein transplanté) avec cependant une sensibilité médiocre aux index mécaniques utilisés. La différence d'échogénicité entre les microbulles et les structures réfléchissantes à la fréquence fondamentale comme les parois vasculaires est trop faible pour autoriser une utilisation large dans ce mode.

### Imagerie harmonique en mode B

Après l'introduction des agents de contraste, il s'est avéré relativement rapidement que les méthodes d'imagerie conventionnelles n'étaient pas suffisamment sensibles pour la détection et l'imagerie des produits de contraste. En effet, ces méthodes (mode-B et Doppler) sont développées à l'origine pour l'imagerie des tissus dont les propriétés acoustiques sont tout à fait différentes de celles des microbulles gazeuses. La principale différence se situe dans la façon dont se comportent les tissus et les microbulles en réflexion. Les tissus sont des réflecteurs ultrasonores parfaitement linéaires. En d'autres termes, les tissus

insonifiés par ultrasons ne réfléchissent qu'à la fréquence d'excitation, indépendamment de l'amplitude acoustique appliquée et de la fréquence incidente. Par contre, les microbulles, de part leur compressibilité, se comportent non linéairement, en réfléchissant de l'énergie ultrasonore, non seulement à la fréquence d'excitation, mais à des fréquences harmoniques, multiples entiers de la fréquence d'excitation. C'est sur cette propriété ou signature acoustique que repose la totalité des méthodes d'imageries harmoniques des produits de contraste.

En mode d'imagerie harmonique de contraste, la deuxième composante fréquentielle, appelée fréquence harmonique, est utilisée pour construire l'image échographique en mode B. Dans ce cas, l'onde incidente se propage à la fréquence  $f_0$ , et l'image reconstruite est composée uniquement autour de la fréquence  $2f_0$ . Cette méthode permet une meilleure détection des microbulles car les tissus ne contenant pas des microbulles ne réfléchissent pas à cette fréquence.

Afin d'augmenter la sensibilité du mode harmonique pour la détection des microbulles, le chevauchement spectral en transmission entre la composante fondamentale et la composante harmonique doit être minimal, pour éviter la transmission de la composante fréquentielle à  $2f_0$  et, par conséquent, la contamination de la composante harmonique due aux microbulles. Comme le montre la figure 3, ceci est assuré en transmettant des signaux à bande fréquentielle étroite, mais évidemment aux dépens de la résolution axiale du système d'imagerie. Ceci reste une contrainte majeure en imagerie harmonique car il faut constamment trouver un compromis entre la résolution de l'image échographique et la sensibilité de la méthode de détection des microbulles. Cette contrainte est néanmoins fortement

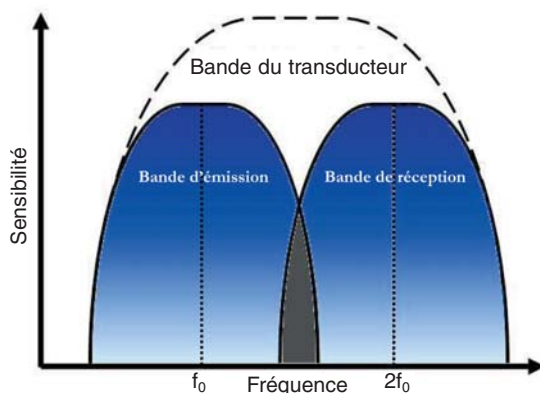


Fig. 3 - Bande passante du transducteur démontrant le chevauchement entre la bande de transmission et la bande de réception pour l'imagerie harmonique.

réduite avec de nouvelles stratégies de codage telles que la méthode d'inversion de phases.

De plus, pour induire les microbulles dans des vibrations non linéaires, l'amplitude acoustique transmise doit être suffisamment élevée. Néanmoins, les ultrasons transmis à fortes amplitudes acoustiques ne se propagent plus de façon linéaire mais non linéairement (6, 7) comme démontré sur la figure 4. Ainsi, la propagation des ultrasons est accompagnée de générations de composantes fréquentielles harmoniques, notamment la composante à  $2f_0$ . Pour des pressions acoustiques suffisamment élevées, des distorsions de l'onde ultrasonore se créent et s'accumulent en fonction de la profondeur de propagation. Ces distorsions sont responsables de la création de fréquences harmoniques en fonction de la distance bien qu'elles soient absentes à la source, c'est-à-dire à la surface du transducteur (fig. 4A). Ces composantes non linéaires, notamment la composante à  $2f_0$ , seront réfléchies de façon linéaire par la microbulle et les tissus et viendront contaminer ou masquer la composante non linéaire à  $2f_0$  générée par processus de réflexion non linéaire par la microbulle. Ainsi, toutes les méthodes d'imagerie de contraste basées sur la non linéarité des microbulles se trouvent dégradées à cause de la composante harmonique résiduelle provenant des tissus. Par conséquent, l'amplitude acoustique transmise doit être réduite, afin de minimiser cette influence.

Bien que le processus de propagation non linéaire soit indésirable en imagerie échographique de contraste, il s'est avéré que l'imagerie des tissus en mode harmonique, sans injection de microbulles, présente des avantages certains en termes de qualité d'image. L'imagerie harmonique des tissus, appelée imagerie harmonique native, améliore considérablement la qualité de l'image comparée à la méthode d'imagerie fondamentale.

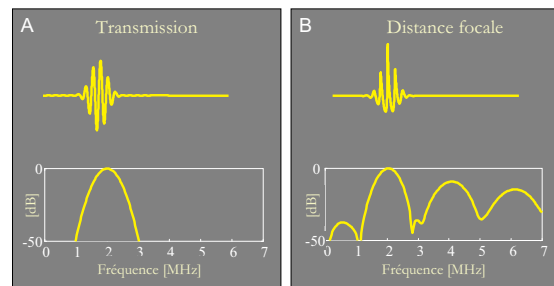


Fig. 4 - Simulations de la propagation non linéaire d'une onde de 2 MHz, 3 cycles, 400 kPa générée par un transducteur monoélément focalisé à 60 mm : A) onde à la surface du transducteur et son spectre correspondant ; B) distorsion de l'onde ultrasonore après propagation dans le milieu et son spectre.

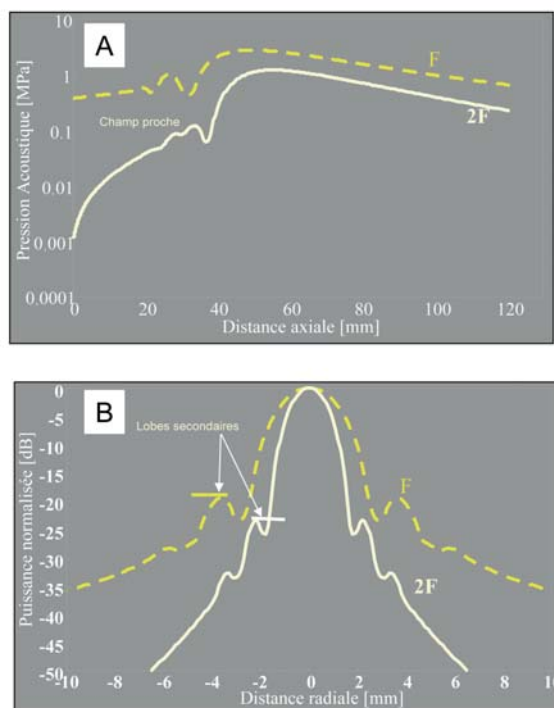
## Imagerie harmonique des tissus (imagerie harmonique native)

Jusqu'à récemment, le développement de l'imagerie ultrasonore se basait sur des hypothèses implicites et commodes assumant que les ondes ultrasonores se propagent dans les tissus de façon linéaire. Malheureusement, ces assumptions se sont avérées invalides aux fréquences et intensités utilisées actuellement (8). À présent, il a été démontré que les ondes ultrasonores subissent des distorsions graduelles dans presque toutes les utilisations médicales (7, 9, 10, 11). La distorsion est due à d'infimes non linéarités qui déforment graduellement l'onde ultrasonore donnant naissance à des fréquences harmoniques qui n'étaient pas présentes à la source (12, 13). L'imagerie sélective des composantes harmoniques améliore considérablement la qualité des images ultrasonores. Cette technique, appelée imagerie harmonique native, a émergé récemment comme une tendance majeure de l'imagerie ultrasonore et est actuellement installée sur toutes les machines récentes d'échographie.

L'amélioration de la qualité des images harmoniques repose sur trois caractéristiques du champ acoustique harmonique. Les composantes fréquentielles harmoniques sont générées graduellement en fonction de la distance de propagation. Ainsi, proche de la sonde échographique, le niveau du signal harmonique est très faible, et, en conséquence, toutes les interférences et réverbérations issues d'obstacles du champ proche tels que la peau, les côtes ou le tissu graisseux seront fortement réduites. Ces réverbérations sont responsables, en effet, de nombreux artefacts sur l'image ultrasonore. Un exemple de simulations (7) montrant des composantes fréquentielles fondamentales et harmoniques du champ acoustique d'une sonde ultrasonore est donné sur la figure 5. La courbe du champ harmonique axial (fig. 5A) démontre son caractère cumulatif, ce qui se traduit par une intensité très faible de la sonde et une augmentation en fonction de la distance de propagation. La deuxième principale caractéristique se manifeste dans le champ harmonique latéral (fig. 5B) et traduit par le niveau très faible des lobes secondaires et des lobes images (ou *grating lobes*) à cette fréquence. En raison de la relation non linéaire entre la composante harmonique et la composante fondamentale, le champ harmonique présente une suppression importante des lobes secondaires et des lobes images. Ces lobes sont connus pour être responsables des artefacts provenant d'obstacles ou de réflecteurs

situés loin du lobe principal. Cette caractéristique est démontrée par la figure 5B sur laquelle sont tracés les profils latéraux normalisés du champ acoustique à la fréquence fondamentale et harmonique. Le champ harmonique démontre une suppression conséquente de l'amplitude des lobes secondaires. La troisième propriété du champ harmonique responsable de l'amélioration de la qualité de l'image est la largeur du faisceau ultrasonore harmonique. Comme le démontre la même figure, le champ harmonique est plus étroit que le champ fondamental, avec une réduction de la largeur de faisceau de l'ordre de 35 %. Cette réduction de la largeur du faisceau se traduit par une amélioration de la résolution latérale des images ultrasonores à cette fréquence.

Ces propriétés expliquent pourquoi une meilleure qualité d'image est obtenue en mode harmonique. La figure 6 montre un exemple dans lequel sont données l'image en mode fondamentale et l'image en mode harmonique d'un kyste rénal. L'image harmonique démontre une meilleure délimitation des contours en réduisant le bruit de fond (appelé *haze* en anglais) créée par réverbérations.



**Fig. 5** - Simulations de la propagation non linéaire d'une onde de 2 MHz, 3 cycles, 400 kPa générée par un transducteur monoélément focalisé à 60 mm : A) champ acoustique axial fondamentale (ligne en pointillés) et harmonique (ligne en continu), B: champ acoustique radial fondamentale (ligne en pointillés) et harmonique (ligne en continu).

## Doppler harmonique de puissance

La technique d'imagerie harmonique de contraste permet d'augmenter les échos provenant des microbulles tout en diminuant ceux qui proviennent des tissus. Sa combinaison avec le mode Doppler permet, non seulement d'augmenter l'intensité de l'écho Doppler, mais également de réduire les bruits dus aux mouvements des tissus. Ainsi, les méthodes Doppler spectrales harmoniques combinées aux produits de contraste permettent d'augmenter de façon significative le rapport du signal au bruit des échos provenant de la circulation sanguine jusqu'à des niveaux supérieurs à 30 dB (14). Les méthodes Doppler se trouvent néanmoins limitées pour la détection des flux dans les petits vaisseaux. Plusieurs études ont démontré que les méthodes Doppler sont efficaces dans le cas de flux rapides qui engendrent des fréquences Doppler assez élevées par rapport aux fréquences Doppler engendrées par le mouvement des tissus environnants. Dans le cas de vaisseaux où le sang circule lentement, le décalage de la fréquence Doppler devient très faible et difficilement détectable. De plus, dans ces vaisseaux, le volume de sang diminue, réduisant par conséquent la concentration de microbulles et ainsi l'amplitude de l'écho ultrasonore. Dans de telles situations, les échos des tissus avoisinants sont souvent plus intenses et les vitesses de circulation très faibles ne permettent plus aux méthodes Doppler classiques d'être performantes. Ces situations sont rencontrées dans le myocarde pour la détection de la perfusion capillaire où les vitesses de circulation se trouvent souvent plus faibles que les vitesses de mouvements du tissu cardiaque (*clutter*). Dans ces cas, le mode Doppler de puissance harmonique (*power Doppler*) qui ne fournit pas des informations concernant la direction du flux mais visualise l'intensité du signal Doppler (15,

16) s'est avéré efficace et beaucoup plus sensible en termes de rapport signal à bruit et de détection de flux (17). En mode Doppler puissance, l'intensité du signal Doppler est visualisée et se trouve nettement amplifiée en injectant un produit de contraste, ce qui augmente significativement la détectabilité des très faibles flux dans les petits vaisseaux.

Les techniques Doppler de puissance sont basées sur la transmission de plusieurs signaux ultrasonores dans la même ligne de tir. Elles sont ainsi sensibles aux variations qui se produisent dans la cible et qui se traduisent sur les échos reçus successivement. Par conséquent, la destruction des microbulles entre deux ou plusieurs transmissions successives se trouve détectée par le mode Doppler puissance. Une des méthodes basées sur la destruction des microbulles en mode Doppler de puissance est celle utilisant des émissions synchronisées. Cette méthode appelée Doppler harmonique puissance intermittente consiste à transmettre plusieurs ondes sur la même ligne de tir de l'image et de comparer les échos reçus. Les échos sont identiques en l'absence de mouvement ou de destruction de microbulles. Si les microbulles sont détruites par l'une des ondes, une forte décorrélation entre les échos successifs est engendrée, donnant naissance à un fort signal Doppler. En l'absence de microbulles, la décorrélation est faible et provient uniquement du mouvement des tissus. Cette technique, utilisant des pressions acoustiques destructives, est l'une des méthodes les plus sensibles pour l'imagerie de contraste.

## Imagerie par inversion de phases

Comme nous l'avions décrit précédemment, l'imagerie en mode harmonique impose un com-

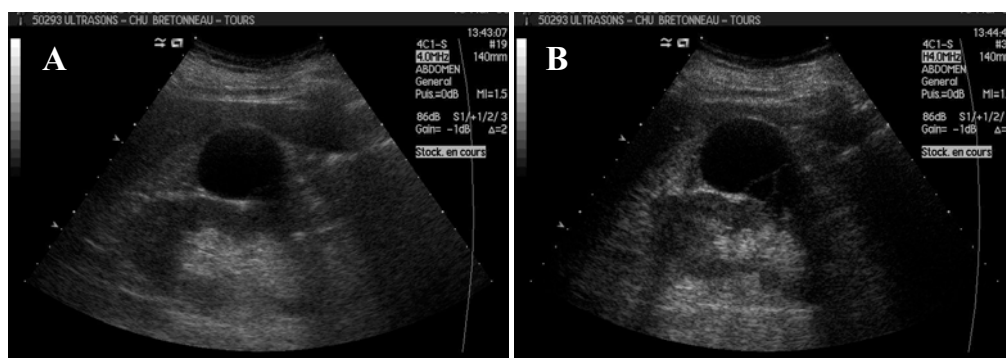


Fig. 6 - Exemple clinique de kyste rénal : A) image en mode fondamental (transmission et réception à 4MHz) ; B) image en mode harmonique (transmission à 2MHz et réception à 4MHz).



promis entre la résolution axiale du système d'imagerie et le contraste de l'image. À cause de la bande fréquentielle limitée des transducteurs, les signaux transmis doivent posséder des bandes fréquentielles étroites afin de réduire le chevauchement entre la bande fondamentale et la bande harmonique. De plus, les composantes harmoniques reçues doivent être suffisamment séparables de la composante fréquentielle fondamentale afin d'assurer un filtrage uniquement autour du second harmonique. Une nouvelle méthode d'imagerie harmonique de contraste qui permet de surmonter ce conflit est connue sous le nom de *pulse inversion* ou méthode par inversion de phases (18). Cette technique est basée sur les asymétries des oscillations des microbulles entre les phases de compression et de dilatation et détecte ainsi toutes les composantes non linéaires paires. Elle a l'avantage d'opérer sur toute la bande fréquentielle du transducteur et donc d'améliorer la résolution. De plus, cette technique ne nécessite pas des puissances acoustiques élevées, ce qui permet de réaliser une imagerie en temps réel (non intermittente). En imagerie par inversion de phases, une séquence de deux impulsions successives est transmise. La deuxième onde, transmise après un délai approprié, est une réplique inversée de la première onde (fig. 7). Dans le cas d'un réflecteur linéaire, la réponse à la deuxième onde est une réplique inversée de la réponse à la première onde, et, la somme des deux réponses

s'annule. Pour un réflecteur non linéaire tel qu'une microbulle, les réponses aux deux impulsions ne sont pas des copies inversées. Leur somme sera ainsi non nulle et dépendra principalement du degré de non linéarité présenté par le réflecteur non linéaire (les microbulles). En utilisant cette technique d'inversion de phases, l'intensité et la durée de la détection des microbulles sont améliorées. Ceci est principalement lié à la sensibilité de cette méthode qui permet d'utiliser des pressions acoustiques non destructives et d'exploiter toute la bande fréquentielle du transducteur. En radiologie ou l'imagerie en émission continue est importante, la technique par inversion de phases a amélioré considérablement la qualité des images échographiques de contraste, permettant une meilleure détection et caractérisation des tumeurs (19).

Étant donné que la méthode d'inversion de phases est basée sur la transmission de plus d'une onde, elle se trouve sensible aux mouvements des tissus qui créent ainsi des artefacts, notamment dans les applications cardiaques. Le mouvement des tissus entre les deux ondes transmises engendre des différences entre les échos linéaires qui ne s'annulent pas suffisamment comme pour les cibles stationnaires. Pour y remédier, cette méthode a été combinée avec les techniques utilisant des traitements Doppler donnant naissance à une méthode d'imagerie appelée Doppler de puissance par inversion de phases (*Power*

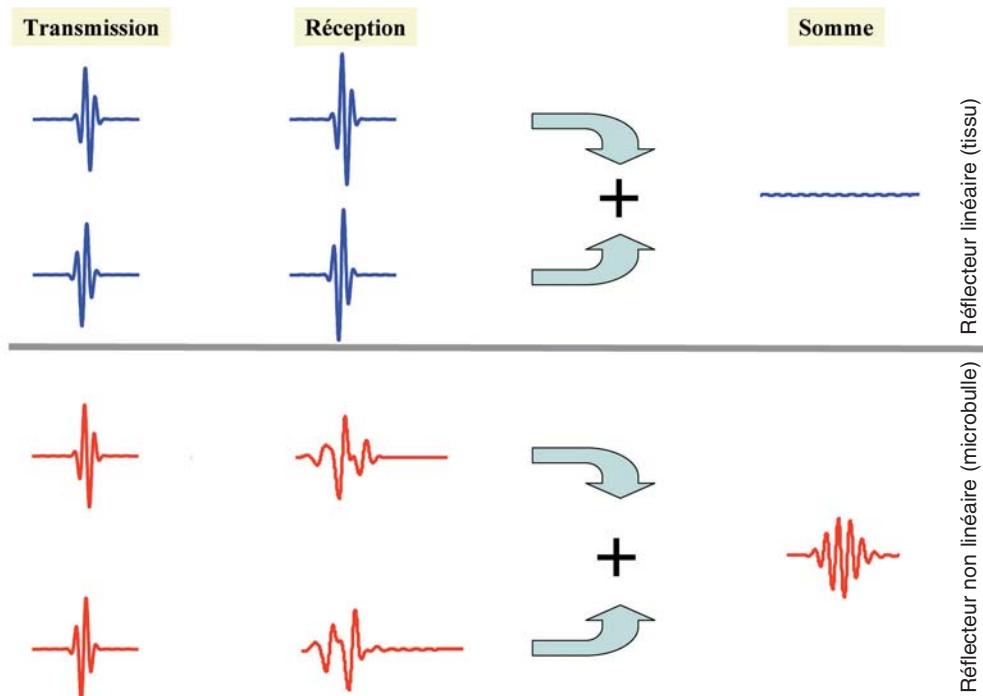


Fig. 7 - Principe de l'imagerie par inversion de phases.

*Pulse Inversion Doppler*). Cette méthode exploite les avantages de l'inversion de phases pour une meilleure détection des microbulles et profite également des avantages des traitements Doppler pour l'élimination des artefacts dus aux mouvements des tissus. Dans ce cas, plusieurs ondes avec des polarités inversées sont transmises et les échos reçus sont traités en utilisant des filtres Doppler (filtres de rejection ou *clutter filters*) appropriés, afin d'éliminer les artefacts liés aux mouvements. La principale limite de la technique par inversion de phases est la diminution de la cadence image, théoriquement d'un facteur 2 ou plus dans le cas de transmission de plus de deux ondes.

### Imagerie par modulation d'amplitude

L'imagerie par modulation de puissance (ou modulation d'amplitude) repose sur un principe voisin du précédent avec dans ce cas le recours à la transmission de deux ondes dont les amplitudes sont successivement altérées. Dans le cas le plus simple, la première onde possède une amplitude double de la deuxième onde (fig. 8). L'écho reçu de l'onde à faible amplitude est amplifié d'un facteur correspondant au rapport entre les amplitudes des ondes transmises. De cette façon, tous les échos provenant de réflecteurs linéaires auront des amplitudes égales. La soustraction des échos annule par conséquent les

réponses des cibles linéaires (tissus), mais préserve celles des cibles non linéaires (microbulles). Cette méthode d'imagerie non linéaire permet la visualisation des microbulles en utilisant un index mécanique faible et par conséquent permet une imagerie de contraste en temps réel. Cependant, elle est aussi sujette aux artefacts dus aux mouvements des tissus, plusieurs ondes étant transmises.

### Modulation d'amplitude et de phase Contrast Pulse Sequence CPS

La prise en compte de la réponse non linéaire fondamentale des microbulles a conduit à proposer une nouvelle séquence d'imagerie faisant appel à des impulsions variant à la fois en phase et en amplitude. Le principe de l'imagerie par modulation d'amplitude et de phase, connu sous le nom de CPS (*Cadence Contrast Pulse Sequencing, Siemens-Acuson*) est basé sur la combinaison d'une inversion de phase et d'une modulation d'amplitude (fig. 9). L'augmentation de l'amplitude du deuxième signal engendre une génération de composantes non linéaires (harmoniques) dans le signal recueilli. La génération de ces harmoniques engendre aussi une perte d'énergie du signal recueilli à la fréquence fondamentale. Cette perte d'énergie se traduit par la présence d'un signal à la fréquence fondamentale, appelé fondamentale non

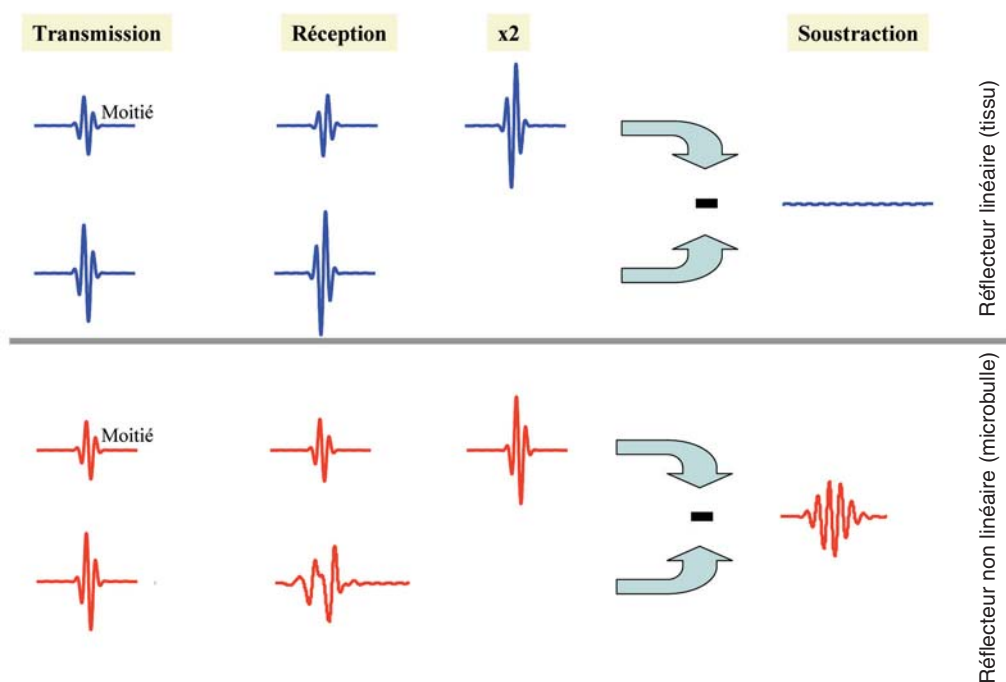


Fig. 8 - Principe de l'imagerie par modulation d'amplitude.



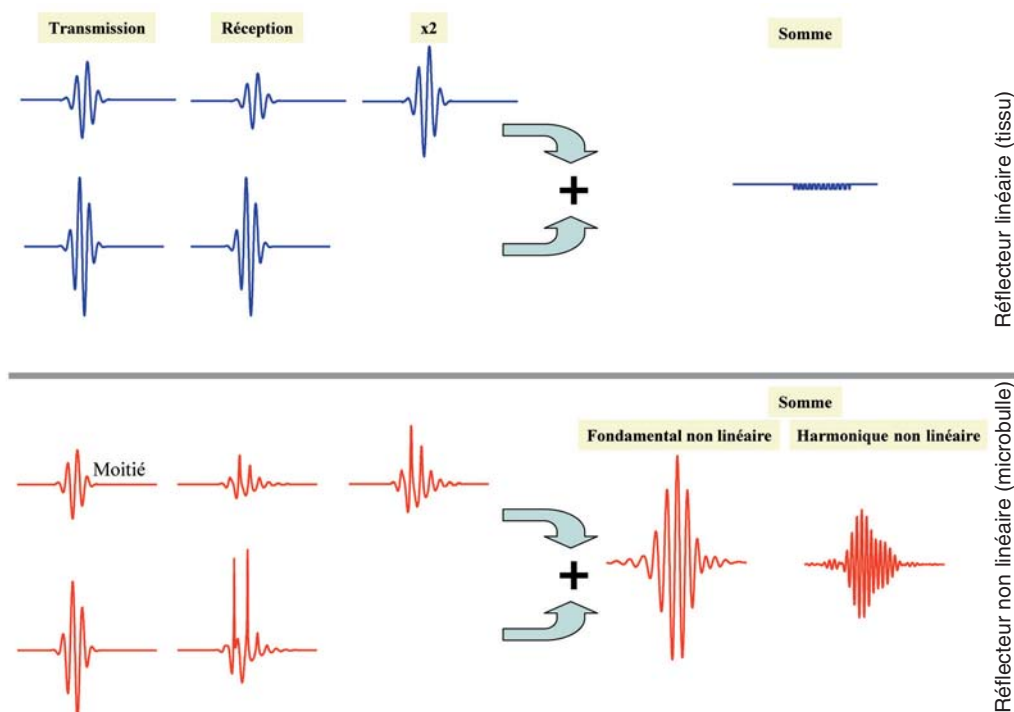


Fig. 9 - Principe de l'imagerie par modulation d'amplitude et de phase (CPS).

linéaire. Le signal recueilli prend ainsi en compte les réponses non linéaires harmoniques et fondamentales de ces agents amenant une très nette augmentation de l'amplitude des signaux recueillis et une excellente suppression des signaux tissulaires. La mise en œuvre de multiples impulsions transmises diminue la sensibilité de la méthode aux mouvements faibles de la cible entre les impulsions, et ce d'autant plus que le nombre d'impulsions est élevé, mais au détriment de la cadence d'images.

### Mode tracking des microbulles

La possibilité de détection individuelle des microbulles autorise une nouvelle méthode d'imagerie des microbulles intravasculaires par accumulation de leurs signatures (par une méthode de comparaison des images consécutives pixel par pixel) avec reconstruction de l'architecture microvasculaire tumorale par exemple au cours du temps (imagerie microvasculaire ou *MicroVascular Imaging*, Philips US; *Micro-flow Imaging*, Toshiba) (fig. 10). Cette imagerie, basée sur des techniques non linéaires est disponible pour différents types de sonde mais a été préférentiellement mise en œuvre pour les tissus superficiels. La présence de mouvements de la cible est un frein à l'utilisation de ce mode, ce qui n'est pas le cas de lésions mammaires, par exemple.

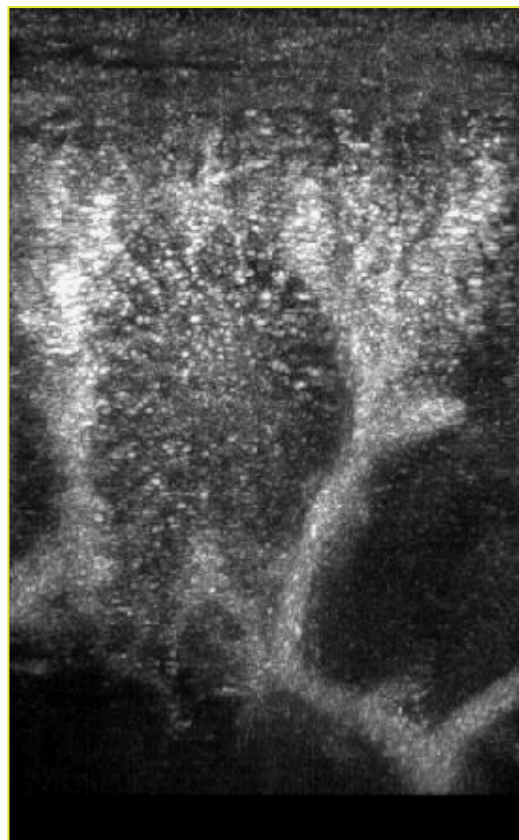


Fig. 10 - Imagerie de perfusion du rein en mode *MicroVascular Imaging* (Philips) montrant la distribution des microvaisseaux dans le cortex rénal (image J.-M. Correas).

## Méthodes d'imagerie en phase de recherche

### Imagerie superharmonique

La détection des microbulles est souvent quantifiée par le rapport de l'intensité diffusée par les microbulles à l'intensité diffusée par les tissus avoisinants, appelé rapport contraste au tissu ou *contrast-to-tissue ratio* (CTR). L'imagerie de contraste harmonique a démontré un meilleur CTR que l'imagerie fondamentale. Néanmoins, les effets de propagations non linéaires limitent le CTR et la détectabilité des microbulles.

Dans cette section, nous décrivons une méthode d'imagerie de contraste basée sur la combinaison des harmoniques supérieures générées par les microbulles (troisième, quatrième et cinquième), et appelée imagerie superharmonique (20). L'imagerie superharmonique permet d'augmenter le CTR en réduisant l'intensité des échos en provenance des tissus non perfusés.

### Rapport contraste au tissu (CTR)

À partir de simulations utilisant l'équation de Rayleigh et des modèles de propagations non linéaires (20), le CTR est calculé pour deux fréquences incidentes : 0,8 MHz et 1,7 MHz. Ce rapport est calculé à la fréquence fondamentale, au second harmonique ainsi qu'aux harmoniques supérieures (fig. 11). Les résultats montrent que le CTR augmente en fonction de l'ordre de l'harmonique fréquentielle pour les deux fréquences de transmission. Lorsque la fréquence incidente est plus faible (0,8 MHz), le CTR est plus important (80 dB au quatrième et au cinquième harmonique). Ceci s'explique par

la très faible distorsion des ondes ultrasonores transmises à basses fréquences. De plus, les réponses harmoniques des microbulles augmentent considérablement pour des fréquences d'excitation plus faibles que la fréquence de résonance (21). Cette combinaison permet d'atteindre des niveaux de CTR beaucoup plus importants aux fréquences superharmoniques.

Afin de tester l'imagerie superharmonique, une sonde qui permet de transmettre à basses fréquences (< 1MHz) et de recevoir simultanément les composantes hautes fréquences (superharmoniques) a été développée. La sonde connectée à un échographe Vivid5 de GE-Vingmed a été testée *in vitro* en utilisant les microbulles de SonoVue® en circulation dans un fantôme de flux. La figure 12 montre l'image en mode second harmonique (A) avec une transmission/réception à 1,7 MHz/3,4 MHz en utilisant une sonde standard de fréquence centrale de 2,5 MHz. L'image en mode superharmonique (B) est obtenue avec une transmission à 0,8 MHz. Le mode superharmonique offre une meilleure détection de la circulation des

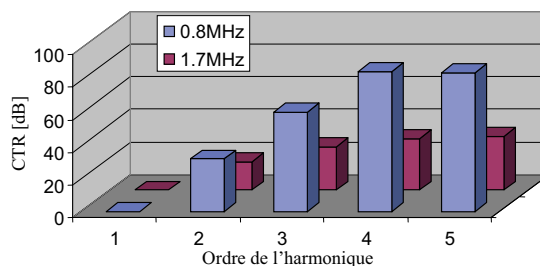


Fig. 11 - Simulations du rapport contraste au tissu (CTR) en fonction de l'ordre d'harmonique pour une transmission à 0,8 MHz et 1,7 MHz.

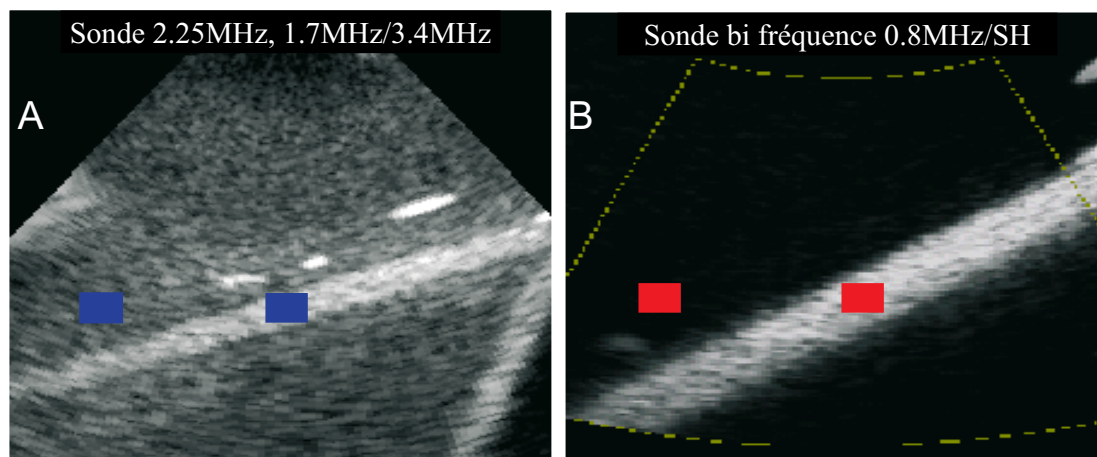


Fig. 12 - Image mode-B en mode contraste harmonique (A) et mode contraste superharmonique (B).

microbulles avec une réduction considérable des échos en provenance des tissus. En utilisant les signaux radiofréquence (RF), le CTR aux fréquences superharmoniques (fig. 13) est 30 dB au dessus de celui obtenu en mode second harmonique.

### Imagerie subharmonique

Les microbulles présentent plusieurs signatures acoustiques différentes de celles des tissus, notamment la non-linéarité. La réponse non linéaire notamment à la seconde harmonique a été exploitée pour l'imagerie avec des techniques telles que l'imagerie par inversion de phases. Néanmoins, d'autres propriétés non linéaires des microbulles peuvent être exploitées, comme les oscillations sous-harmoniques ou subharmoniques.

Comme nous l'avons montré dans le chapitre précédent, les microbulles génèrent des composantes subharmoniques sous certaines conditions ultrasonores, notamment la pression acoustique, la fréquence et la longueur de l'onde incidente. L'avantage principal de l'imagerie subharmonique réside dans le fait qu'aux fréquences et intensités utilisées, les tissus biologiques ne génèrent pas de subharmoniques. Ainsi, le rapport du contraste au tissu se trouve plus important à la fréquence subharmonique.

La génération de composantes subharmoniques par la microbulle a été étudiée par plusieurs auteurs (21, 22, 23). Elle se produit lorsque la pression acoustique dépasse un certain seuil acoustique. Ce seuil est minimal lorsque la fréquence incidente est proche de deux fois la fréquence de résonance de la microbulle insonifiée (21, 24). Plusieurs auteurs ont décrit la possibilité de développer l'imagerie subharmonique avec les produits de contraste (22, 25, 26). Plus récemment, Forsberg *et al.* (27) ont décrit l'implémentation de l'imagerie subharmonique de contraste sur un échographe commercial. L'échographe Logiq 9 a été modifié pour transmettre des ondes ultrasonores à 4,4 MHz et recevoir à 2,2 MHz. La figure 14 montre une image en mode subharmonique du rein de chien après injection d'Optison™ avec une dose de 0,1 ml/kg. L'image montre la vascularisation du rein avec un fort contraste entre les microbulles et le tissu environnant. On peut apprécier l'absence de composantes subharmoniques générées par les tissus, augmentant par conséquent le rapport contraste au tissu, caractéristique d'une meilleure détection des microbulles.

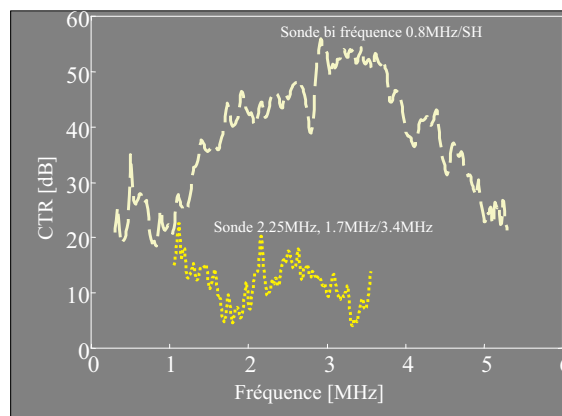


Fig. 13 - Rapport du contraste au tissu des régions sélectionnées dans la figure 12.

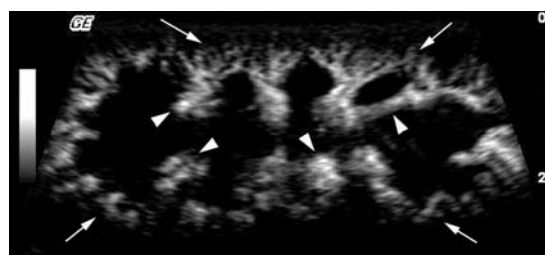


Fig. 14 - Imagerie subharmonique de rein avec Optison™ (image F. Forsberg).

Ce résultat montre que l'imagerie subharmonique de contraste est réalisable et peut apporter des améliorations à la détection des microbulles en réduisant la contribution des tissus. Cependant, d'autres étapes sont nécessaires pour améliorer la qualité de l'image subharmonique. Afin de maximiser la génération des signaux subharmoniques, il est nécessaire de transmettre des signaux à bande fréquentielle étroite, ce qui se fait naturellement au détriment de la résolution axiale de l'image.

### Implications pratiques

En pratique, le choix de la séquence d'imagerie dépend essentiellement de la machine d'échographie utilisée, de l'agent de contraste, de son mode d'injection et de l'indication. La séquence de référence est actuellement l'imagerie non linéaire (inversion de phases, modulation d'amplitude ou *Cadence Contrast Pulse Sequencing*, selon les constructeurs). Le choix de l'index mécanique dépend de l'agent de contraste, supérieur à 0,7

pour le Levovist<sup>TM</sup> et inférieur à 0,4 pour les agents contenant des gaz à haut poids moléculaire (SonoVue<sup>TM</sup>, Optison<sup>TM</sup>, Definity<sup>TM</sup>, Sonazoid<sup>TM</sup>). Si l'index mécanique est élevé, la fréquence d'émission des impulsions devra être diminuée afin de permettre à de nouvelles microbulles de pénétrer dans le champ d'étude pour renouveler les microbulles détruites par l'impulsion ultrasonore précédente (imagerie intermittente) (28). En revanche, si l'index mécanique est abaissé à moins de 0,4, la destruction des microbulles par le faisceau ultrasonore est réduite et permet une étude avec une émission des impulsions à la fréquence de répétition maximale de la machine. Différents modes d'injection peuvent être utilisés : injection en bolus, en infusion lente ou en injection contrôlée. L'injection en bolus est la plus couramment utilisée pour la détection et la caractérisation de lésions, en raison de sa facilité de mise en œuvre en clinique. L'arrivée de l'agent au sein de l'organe cible est dépendante de la qualité de l'injection mais également des conditions circulatoires générales et locales, paramètres qui ont une influence sur la cinétique de rehaussement. L'infusion lente est le mode privilégié pour les études fonctionnelles avec mesure du débit sanguin dans l'organe, la séquence d'imagerie associant une série d'impulsions à haute puissance pour détruire les microbulles dans le secteur exploré et une série d'impulsions à faible puissance, afin d'observer le remplissage progressif des capillaires, remplissage qui est proportionnel au débit sanguin local (29). En effet, ce mode assure un niveau constant d'arrivée de l'agent quelles que soient les conditions circulatoires. Parfois, pour certaines études, il peut être intéressant de réaliser des injections au fil des besoins comme par exemple pour des études vasculaires.

## Conclusions

La conception et la commercialisation de nouveaux produits de contraste ultrasonores ont été accompagnées par un engagement conséquent des constructeurs d'échographie traduit par le développement de nouvelles technologies ultrasonores pour améliorer la détection des microbulles. L'augmentation de l'intensité et de la durée de la détection des microbulles est le résultat des avancées technologiques exploitant l'interaction entre les ondes ultrasonores et les microbulles. Une meilleure compréhension de cette interaction a permis de développer des

méthodes disponibles actuellement dans la pratique clinique. L'imagerie par modulation d'amplitude ou par inversion de phases améliore considérablement la détection des microbulles dans la circulation et a démontré d'évidents progrès pour l'estimation des perfusions dans la microcirculation.

Toutes les méthodes actuelles d'imagerie de contraste exploitent les différences entre les réponses des tissus et celles des microbulles aux excitations ultrasonores. Elles sont principalement basées sur les comportements non linéaires des microbulles. Cette signature acoustique non linéaire permet de détecter même de très faibles concentrations de microbulles tout en éliminant ou en réduisant les échos provenant des tissus non perfusés. La sensibilité de détection est souvent quantifiée par le rapport de l'intensité diffusée par les microbulles à l'intensité diffusée par les tissus avoisinants, appelé *contrast-to-tissue ratio* (CTR). L'imagerie de contraste harmonique a démontré un meilleur CTR comparée à l'imagerie fondamentale. Néanmoins, les effets de propagation non linéaire limitent le CTR et la détectabilité des microbulles. C'est pour cette raison que la compréhension complète de l'interaction entre les microbulles et les ondes ultrasonores est indispensable pour améliorer les techniques actuelles et pour développer de nouvelles méthodes basées sur les signatures acoustiques des microbulles.

## Références

1. Sugeng L, Weinert L, Thiele K, Lang RM (2003) Real-time three-dimensional echocardiography using a novel matrix array transducer, *Echocardiography*, vol. 20, n° 7: 623-35, 0742-2822 (Print) Journal Article Review
2. Christopher T (1999) Computing the mechanical index, *J Ultrasound Med*, vol. 18: 63-8
3. Bouakaz A, Frinking PJ, De Jong N, Bom N (1999) Noninvasive measurement of the hydrostatic pressure in a fluid-filled cavity based on the disappearance time of micrometer-sized free gas bubbles, *Ultrasound Med Biol*, vol. 25, n° 9: 1407-15, 0301-5629 (Print) Journal Article
4. Bouakaz A, Versluis M, De Jong N (2005) High-speed optical observations of contrast agent destruction, *Ultrasound Med Biol*, vol. 31, n° 3: 391-9, 0301-5629 Journal Article
5. Burns P, Hilpert P, Goldberg B (1990) Intravenous contrast agent ultrasound doppler: *in vivo* measurement of small vessel dose-response. *IEEE Eng Med Biol Soc*, vol. 1: 322-4



6. Bouakaz A, Lance C, Frinking P, De Jong N (1999) Simulations and measurements of nonlinear pressure field generated by linear array transducers. In IEEE International Ultrasonics Symposium, Schneider S, Levy N, McA-voy B (eds), vol. 2. Lake Tahoe, NV: IEEE, 1511-4
7. Bouakaz A, Lancee CT, De Jong N (2003) Harmonic ultrasonic field of medical phased arrays: simulations and measurements, IEEE Trans Ultrason Ferroelectr Freq Control, vol. 50, n° 6: 730-5, 0885-3010 (Print) Evaluation Studies Letter Validation Studies
8. Carstensen EL, Dalecki D, Gracewski S, Christopher T (1999) Nonlinear propagation and the output indices, J Ultrasound Med, vol. 18: 69-80
9. Christopher T (1997) Finite amplitude distortions-based inhomogeneous pulse echo ultrasonic imaging, IEEE Trans Ultrason Ferr Freq Con, vol. 44, n° 1: 125-39
10. Fatemi M, Greenleaf J (1996) Real-time assessment of the parameter of non-linearity in tissue using « nonlinear shadowing », Ultrasound Med Biol, vol. 22: 1215-28
11. Averkiou M A, Hamilton MF (1997) Nonlinear distortion of short pulses radiated by plane and focused circular pistons, J Acoust Soc Am, vol. 102, n° 5, part 1: 2539-48
12. Bakhvalov N, Zhileikin Y, Zabolotskaya E (1987) Nonlinear theory of sound beams. American Institute of Physics, vol. 1
13. Hamilton M, Blackstock D (1992) Nonlinear acoustics. San Diego, New York, Boston, London, Sydney, Tokyo, Toronto: Academic Press
14. Burns PN, Powers JE, Fritsch T (1992) Harmonic imaging: A new imaging and doppler method for contrast enhanced ultrasound, Radiology, vol. 185 (P): 142
15. Frinking P, Bouakaz A, Kirkhorn J *et al.* (2000) Ultrasound contrast imaging: current and new potential methods, Ultrasound Med Biol, vol. 26, n° 6: 965-75
16. Goldberg B, Raichlen J, Forsberg F (eds) (2001) Ultrasound Contrast Agents: Basic Principles and Clinical Applications, 2nd ed
17. Powers JE, Burns PN, Souquet J (1997) Imaging instrumentation for ultrasound contrast agents, in Advances in echo imaging using contrast enhancement, 2nd ed., Nanda N, Schlieff R, Goldberg B (eds) (1999) Dordrecht, The Netherlands: Kluwer Academic Publisher, 139-70
18. Simpson D, Chin C, Burns P (1999) Pulse inversion doppler: A new method for detecting nonlinear echoes from microbubble contrast agents. IEEE Trans-Ultrason Ferr Freq Con, vol. 46, n° 2: 372-82
19. Simpson D, Burns P, Averkiou M (2001) Techniques for perfusion imaging with microbubble contrast agents. IEEE Transactions UFFC, vol. 48: 1483-94
20. Bouakaz A, Frigstad S, Ten Cate FJ, De Jong (N) (2002) Super harmonic imaging: a new imaging technique for improved contrast detection, Ultrasound Med Biol, vol. 28, n° 1: 59-68, 0301-5629 Journal Article
21. Eller A, Flynn HG (1969), Generation of subharmonics of order one-half by bubbles in a sound field, J Acoust Soc Am, vol. 46, n° 3 (II), 722-7
22. Lotsberg O, Hovem JM, Aksum B (1996) Experimental observation of sub-harmonic oscillations in infuson bubbles, J Acoust Soc Am, vol. 99, n° 3, 1366-9
23. Neppiras EA (1969) Subharmonic and other low-frequency emission from bubbles in sound-irradiated liquids, J Acoust Soc Am, vol. 46, n° 3 (II): 587-601
24. Palanchon P, Bouakaz A, Klein J, De Jong N (2003) Subharmonic and ul-traharmonic emissions for emboli detection and characterization, Ultrasound Med Biol, vol. 29, n° 3: 417-25, 0301-5629 (Print) Journal Article
25. Shankar PM, Dala Krishna P, Newhouse VL (1998) Advantages of subharmonic over second harmonic backscatter for contrast- to-tissue echo enhancement, Ultrasound Med Biol, vol. 24, n° 3: 395-9
26. Shi WT, Forsberg F, Hall AL *et al.* (1999) Subharmonic imaging with microbubble contrast agents: initial results, Ultrason Imaging, vol. 21, n° 2: 79-94, 0161-7346 Journal Article
27. Forsberg F, Shi WT, Goldberg BB (2000) Subharmonic imaging of contrast agents, Ultrasonics, vol. 38, n° 1-8: 93-8, 0041-624x Journal Article
28. Porter TR, Xie F (1995) Transient myocardial contrast after initial exposure to diagnostic ultrasound pressures with minute doses of intravenously injected microbubbles. demonstration and potential mechanisms, Circulation, vol. 92, n° 9: 2391-5
29. Wei K, Jayaweera AR, Firoozan S *et al.* (1998) Quantification of myocardial blood flow with ultrasound-induced destruction of microbubbles administered as a constant venous infusion, Circulation, vol. 97, n° 5: 473-83

# Imagerie fonctionnelle/ paramétrique



---

# Imagerie fonctionnelle de contraste

S. Lori Bridal

## Introduction

### L'angiogenèse et sa signification fonctionnelle

La faible distance de diffusion de l'oxygène à partir des vaisseaux limite la croissance des tumeurs solides avasculaires à un volume de 1 à 2 mm<sup>3</sup> (1). L'angiogenèse permet à la tumeur maligne de développer des néovaisseaux à partir des artérioles et des capillaires préexistants. Ces néovaisseaux ont un diamètre inférieur à 50 µm et présentent un flux sanguin très lent (< 1 mm/s). Typiquement, le réseau vasculaire néo-angiogénique d'une tumeur a une structure chaotique qui peut inclure des trifurcations, des boucles, des vaisseaux tortueux et des shunts. Cette structure est ainsi très différente de la ramification vasculaire habituelle retrouvée dans les organes normaux (2, 3). En plus de l'apport sanguin, les néovaisseaux favorisent la dissémination hématogène des métastases. Ainsi, la détection sensible de ces réseaux vasculaires et l'évaluation de leur état fonctionnel sont importantes pour déterminer le potentiel de croissance et métastatique d'une tumeur. Enfin, la réponse de la tumeur aux thérapies administrées par voie intraveineuse dépend en partie de l'importance de sa vascularisation.

### Techniques pour l'imagerie fonctionnelle *in vivo*

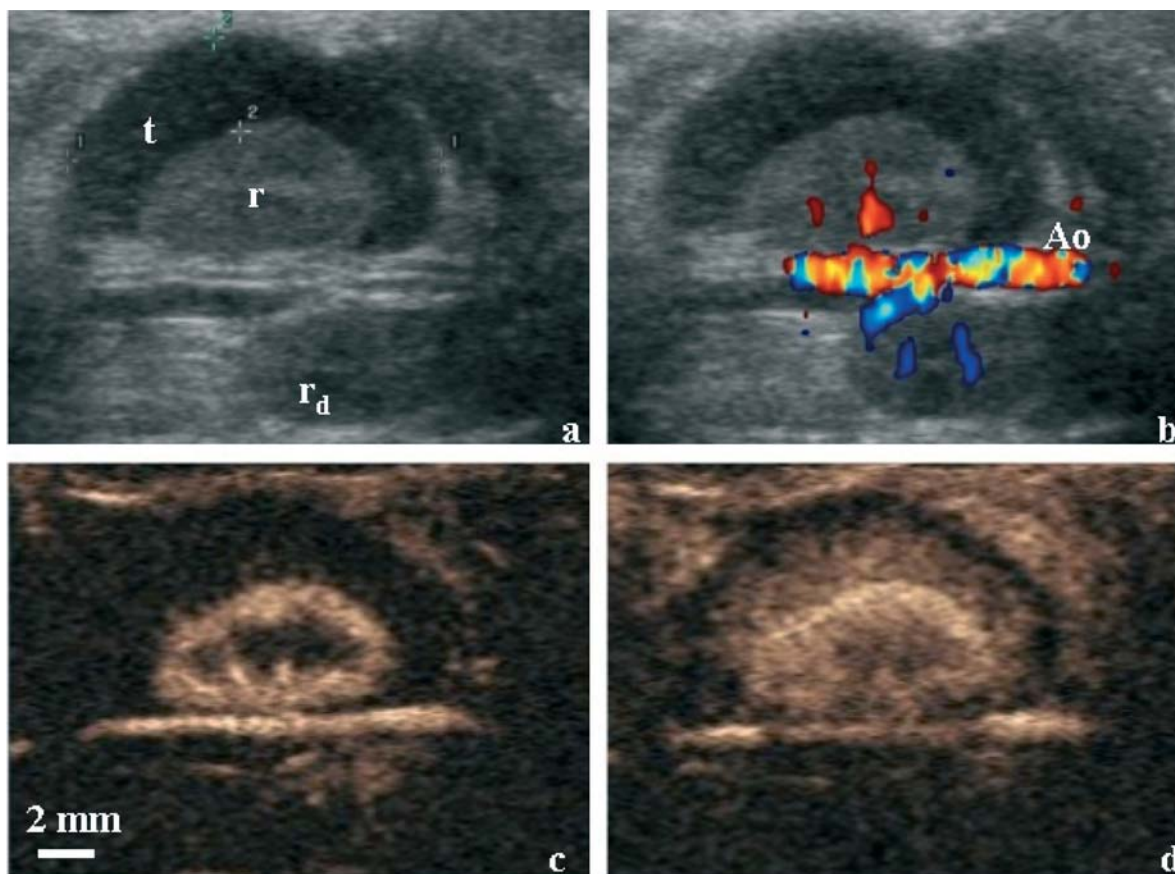
Les techniques d'imagerie non invasives sont nécessaires pour évaluer la vascularisation d'une tumeur, surveiller la réponse thérapeutique et estimer le risque métastatique. Le Doppler à

ultrasons est une technique d'imagerie fonctionnelle en temps réel très répandue. L'évaluation du flux sanguin avec cette technique permet d'obtenir des arguments orientant vers la malignité de la tumeur. Des relations indirectes peuvent être établies entre les modifications Doppler et celles d'un tissu à l'échelle microvasculaire. Par exemple, une majoration du flux sanguin objectivée par Doppler a été associée à l'augmentation de la densité microvasculaire (MVD) d'une tumeur (4). L'intensité en Doppler énergie (un paramètre relié à la fraction de volume sanguin) a diminué pendant la thérapie anti-angiogénique et a été associée à une réduction de MVD (5). La vascularisation tumorale étudiée par Doppler est partiellement corrélée à la probabilité de survenue de métastases et de récurrence (6). Cependant, aux fréquences ultrasonores utilisées en clinique, le Doppler reste essentiellement un outil permettant l'évaluation de la macrocirculation et non l'étude fonctionnelle du flux sanguin des microvaisseaux tumoraux.

Plusieurs approches d'imagerie non invasive sont en cours de développement pour explorer les aspects anatomiques et fonctionnels de la microvascularisation tumorale (7). Celles-ci incluent principalement l'imagerie par résonance magnétique (IRM), la tomographie par émission de positons (TEP) et l'imagerie par ultrasons. L'IRM dynamique de contraste permet de quantifier la perfusion tissulaire (flux sanguin par unité de volume du tissu) et la perméabilité vasculaire. Les limites de cette technique incluent des temps relativement longs d'acquisition (quelques dizaines de minutes à plusieurs heures), sa disponibilité limitée et le fait qu'une non-linéarité existe entre l'intensité du signal et la concentra-

tion de produit de contraste à des doses élevées. La tomодensitométrie avec injection de produit de contraste permet une acquisition plus rapide des images (de l'ordre des quelques minutes) et la concentration de produit de contraste est directement corrélée à l'intensité du signal. À partir d'un modèle cinétique de prise de contraste, la perméabilité vasculaire et la perfusion tumorale (en mL/min/gramme) peuvent être quantifiées. Puisque les vaisseaux sont perméables aux agents de contraste de TDM, la surface totale de l'image se rehaussant après injection représente la partie *visible* de la tumeur (comprenant la partie vascularisée de la tumeur et sa périphérie alimentée par diffusion tissulaire). L'imagerie dynamique par TDM avec injection de produit de contraste nécessite une dose relativement élevée d'irradiation. Ceci peut limiter l'application de cette technique en pratique clinique, particulièrement dans des études de suivi des patients.

L'imagerie par échographie de contraste représente une technique alternative pour l'évaluation de la microvascularisation d'une tumeur. Les agents de contraste ultrasonores correspondent à des microbulles gazeuses qui restent strictement dans l'espace intravasculaire. L'évaluation de la perfusion réalisée à partir de la cinétique de rehaussement tumoral n'est pas donc influencée par la perméabilité des vaisseaux. La surface de la tumeur se rehaussant après injection de produit de contraste représente ainsi sa partie *vascularisée* (7). Des images de la vascularisation dans un modèle de tumeur chez la souris réalisées par Doppler et par échographie de contraste sont présentées dans la figure 1. Par rapport à l'IRM et au scanner, les ultrasons offrent une résolution temporelle supérieure, un coût réduit et une meilleure disponibilité sans rayonnement ionisant. La suite de ce chapitre expliquera les principes et les limitations de l'échographie fonctionnelle de contraste.



**Fig. 1** - Échographie réalisée sur un système Séquoia™ 512 avec une sonde 14 MHz d'une souris présentant une tumeur sur le rein, 16 jours après l'injection des cellules tumorales. En mode B (a), la tumeur (t) apparaît hypoéchogène et entoure complètement la surface du rein (r). Le mode Doppler couleur (b) permet d'observer uniquement les gros vaisseaux (aorte (Ao) et le hile rénal). Sur un mode d'imagerie non linéaire (c et d), il est possible de visualiser la microcirculation dans le parenchyme rénal 4 secondes après injection du produit de contraste ultrasonore SonoVue™ (c) et dans la tumeur 6 secondes après injection (d).

## Principes de l'évaluation par échographie fonctionnelle de contraste

### Détection spécifique de la réponse des microbulles de contraste

La réponse acoustique des nuages de microbulles de contraste dans les cavités vasculaires et des gros vaisseaux est détectable par des techniques d'imagerie en mode B et en Doppler. Il est plus difficile, cependant, de détecter des microbulles de contraste dans le réseau microvasculaire des tumeurs. Afin de détecter les microbulles dans ces zones faiblement vascularisées, il faut utiliser le fait que les microbulles oscillent de façon non linéaire en réponse à l'onde ultrasonore. Les ultrasons diffusés par une microbulle peuvent contenir de l'énergie aux multiples et aux fractions de la fréquence de l'onde excitatrice (aux fréquences harmoniques et sous-harmoniques) (7). Des techniques d'imagerie non linéaires ont été développées afin de séparer cette réponse de celle des microbulles de contraste de la réponse linéaire du tissu environnant. Ces techniques d'imagerie sont un point clef de l'évaluation ultrasonore de contraste du flux microvasculaire.

Une grande variété de séquences d'impulsion a été développée pour la détection spécifique des microbulles de contraste. L'imagerie harmonique (HI, *Harmonic Imaging*) et l'imagerie d'inversion d'impulsion (PIHI, *Pulse Inversion Harmonic Imaging*) utilisent des techniques non linéaires de traitement des signaux afin de sélectionner le signal dû à la réponse harmonique des microbulles. La réponse non linéaire due à la destruction acoustique des microbulles ou à la propagation non linéaire de l'onde acoustique dans le milieu contribue également à l'effet de contraste perçu avec ces méthodes. Pour une même fréquence de l'onde incidente, l'imagerie en PIHI présente une meilleure résolution spatiale qu'en HI due au filtre passe-bande dans la chaîne d'analyse de signal en HI. La technique d'imagerie de Doppler énergie harmonique (HPD, *Harmonic Power Doppler*) sépare la réponse Doppler des diffuseurs linéaires (par exemple, le tissu en mouvement) et non linéaires (des microbulles se déplaçant ou brutalement détruites par une onde acoustique). Cette technique est un outil puissant pour détecter le flux dans les petits vaisseaux des organes en mouvement tels que le cœur. Le Doppler de puissance en mode inver-

sion d'impulsion (PPI, *Power Pulse Inversion*) est une technique hybride entre le Doppler énergie et l'imagerie en inversion d'impulsion qui sélectionne les fréquences de Doppler provenant seulement des diffuseurs non linéaires en mouvement. Cette technique est actuellement une des plus sensibles pour la détection de flux dans de petits vaisseaux avec injection de produit de contraste. Sensible même avec des ondes acoustiques incidentes de faible pression, cette technique réduit au minimum la destruction des microbulles et la propagation non linéaire de l'onde dans le tissu. La réponse subharmonique (SH, *Subharmonic*) a également été étudiée (7, 8). L'imagerie subharmonique utilise la détection des échos à la moitié de la fréquence centrale transmise. La reconstruction de l'image à partir des fréquences inférieures à la fréquence de l'onde transmise peut diminuer la résolution spatiale mais la détection des microbulles est améliorée car les échos provenant du tissu ne contiennent pas de composants sous-harmoniques. Les séquences d'imagerie de CBI (*Contrast burst imaging*) et de *time variance imaging* sont principalement adaptées à la détection du phénomène de destruction des microbulles (9, 10). La destruction des microbulles a pour conséquence une réponse acoustique brève, contenant des fréquences très large bande. Cette réponse est indépendante de la vitesse de déplacement des microbulles. Bien que ces séquences soient très sensibles pour détecter des microbulles dans les zones très faiblement vascularisées ou qui présentent un flux sanguin très lent, la nécessité de casser les microbulles pour leur détection signifie que l'on doit attendre le remplissage de la région avant de répéter l'acquisition d'une image. Si le flux étudié est celui d'un réseau capillaire, ceci peut considérablement prolonger le temps d'acquisition des données.

### Relation entre l'intensité de contraste et la concentration en microbulles

Si les microbulles d'un nuage de produit de contraste en suspension sont séparées par une distance au moins égale à la longueur de l'onde ultrasonore incidente, la section efficace de diffusion de l'ensemble des microbulles peut être estimée à partir de la somme des sections efficaces de diffusion de chacune des microbulles dans le nuage. Ce fait est important parce qu'il signifie que, si un tissu est perfusé avec une suspension de microbulles ayant une distribution de tailles qui reste stable en fonction du

temps, la majoration de l'intensité acoustique rétrodiffusée par la région due à l'effet de contraste est liée à l'augmentation de concentration en microbulles (nombre par unité de volume de tissu). Les techniques proposant l'évaluation fonctionnelle et quantitative du flux sanguin par échographie de contraste reposent sur cette relation linéaire entre le nombre de microbulles et l'intensité de la réponse acoustique. Une telle relation entre la concentration en microbulles et l'intensité de la rétrodiffusion ultrasonore a été démontrée en plusieurs modes d'imagerie (7, 11, 12).

En imagerie ultrasonore de contraste, cependant, plusieurs effets pouvant altérer la corrélation entre concentration de contraste et intensité acoustique doivent être considérés. La compression non linéaire des informations sur l'intensité de la réponse acoustique présentée sous forme d'une image peut biaiser le rapport entre le rehaussement apparent de l'intensité de l'image et la concentration en microbulles de contraste. L'atténuation du signal entre la région d'intérêt et le capteur ultrasonore réduira l'intensité apparente de la réponse de contraste. Par ailleurs, il a été rapporté pour des pressions acoustiques élevées que la relation entre l'atténuation et la concentration de produit de contraste dépendait de la pression acoustique de l'onde incidente (13). Des modifications dans la distribution des tailles des microbulles de contraste en fonction du temps ou entre plusieurs injections peuvent modifier le rapport entre le nombre de microbulles et l'intensité ultrasonique. Des processus passifs réduisent le nombre de microbulles en solution, mais l'échelle de temps de tels processus pour des produits commerciaux encapsulés est généralement plus grande que le temps de l'examen échographique. Les ultrasons pulsés peuvent, cependant, raccourcir la durée de vie d'une bulle sur un ordre de temps de l'examen par l'intermédiaire de la diffusion rectifiée. De plus, quand les microbulles sont exposées à des puissances acoustiques élevées, leur rupture réduit le nombre de traceurs (des microbulles) dans une région et peut conduire à l'augmentation brève de la puissance spectrale de la réponse de contraste sur une très large bande de fréquences (14, 15). Pendant la propagation d'une onde ultrasonore à haute pression acoustique, la déformation non linéaire de l'onde peut conduire, par l'intermédiaire des tissus, à la formation de composants harmoniques (7). Ceci ajoute une intensité acoustique aux fréquences

harmoniques qui n'est pas reliée à la concentration en microbulles de contraste. Ainsi, afin d'avoir des résultats comparables (entre plusieurs sujets ou pour le même sujet à différents moments dans le temps) en imagerie de contraste ultrasonore, il faut assurer une standardisation soignée du protocole d'injection, de l'acquisition des images, du placement des régions d'intérêt et des algorithmes d'analyse d'image et de signal.

### **Évaluation de la perfusion sans modélisation de la cinétique de flux**

La perfusion vasculaire peut être partiellement évaluée en ultrasonographie de contraste sans recours aux modèles décrivant la cinétique de flux des microbulles. Par exemple, le pourcentage de vascularisation d'une tumeur peut être estimé à partir de la surface de l'image présentant un rehaussement d'intensité après injection de produit de contraste. Une telle approche, appliquée dans un modèle d'angiogenèse de mélanome murin, a permis de montrer une corrélation entre le pourcentage de tumeur vascularisée évalué par échographie de contraste (PD et PIHI) et le pourcentage de tissu sur une coupe histologique fixant COX-2 et VEGF (3). Une autre approche est de réaliser une injection en bolus d'un produit de contraste et de suivre son passage à partir de la courbe décrivant la variation de l'intensité de contraste dans une région d'intérêt en fonction du temps. Une fonction décrivant l'augmentation initiale et la décroissance de l'intensité pendant le passage du bolus est adaptée à la courbe intensité-temps (*wash in/wash out curve*) obtenue expérimentalement (9, 16, 17). Des index fonctionnels, tels que le délai jusqu'à l'intensité maximale, l'intensité maximale, les pentes ascendante et descendante de la courbe, la durée de rehaussement et l'aire sous la courbe temps-intensité peuvent ensuite être calculés. Cependant, une évaluation quantitative du volume et de la vitesse du flux sanguin n'est pas obtenue. Après l'acquisition de la courbe temps-intensité pendant le passage du bolus, l'opérateur doit attendre qu'aucune microbulle ne reste dans le réseau vasculaire avant de répéter l'injection pour une deuxième mesure. En outre, la variabilité liée à la façon dont le bolus est injecté et aux effets acoustiques de destruction peut modifier la forme et l'amplitude de la courbe temps-intensité.



## Modèles de cinétique de remplissage pour l'évaluation du volume et du débit sanguin

Pour évaluer quantitativement le débit et la fraction du volume sanguin dans une région de tissu, les microbulles de contraste ultrasonores sont utilisées en tant que traceurs. Des séquences d'imagerie non linéaires, telles que PIHI ou PPI, sont employées pour séparer en temps réel la réponse de contraste de celle du parenchyme environnant et il est considéré que l'intensité de la réponse de contraste est proportionnelle à la concentration en microbulles de la région. Il est également supposé que, pendant la durée d'acquisition des mesures, la concentration en microbulles de contraste,  $C_0$ , distribuées dans le système vasculaire en dehors de la coupe échographique, reste constante. Les techniques d'analyse cinétique se fondent sur la capacité du faisceau ultrasonore à détruire partiellement ou totalement les microbulles de contraste dans la coupe échographique sélectionnée. Une équation différentielle décrivant l'entrée et la sortie du produit de contraste dans les régions vascularisées de l'image est résolue afin d'obtenir une expression de la variation de la concentration en microbulles de contraste en fonction du temps. Ce modèle peut ensuite être adapté à la courbe expérimentale intensité-temps afin d'estimer le débit et la fraction de volume sanguin. Différentes séquences d'imagerie ultrasonore et plusieurs modèles cinétiques ont été proposés. Les principales approches et modèles sont décrits dans les paragraphes suivants.

### Destruction intermittente, l'approche de délai-reperfusion

La séquence d'impulsion pour cette méthode se compose d'une impulsion à haute intensité qui détruit toutes les bulles dans la section échographique, répétée à intervalles de déclenchement variables. Les intervalles de déclenchement sont augmentés progressivement jusqu'à ce que l'intensité de contraste acquise entre deux images soit stable (remplissage total du lit vasculaire). Un avantage de cette technique de destruction intermittente est que l'intensité de l'effet contraste peut être obtenue avec un rapport signal/bruit élevé. Les mouvements d'un organe, du patient ou de l'opérateur entre deux images peuvent, cependant, mener à la perte ou au déplacement des repères anatomiques dans

l'image. De plus, une destruction incomplète ou inégale dans le plan de l'image provoquera des artefacts dans l'intensité et la vitesse de la prise de contraste. Le temps nécessaire pour l'acquisition de la courbe intensité-temps jusqu'au remplissage complet (pendant lequel la concentration en produit de contraste dans le réseau vasculaire doit être maintenue constante) est important dans les zones de flux capillaire. La durée d'acquisition d'une courbe intensité-temps restreint le nombre de mesures pouvant être répétées. Le temps nécessaire afin d'obtenir une intensité de contraste constante entre deux images peut être évalué qualitativement (les régions qui acquièrent un niveau d'intensité d'équilibre dans un délai plus court sont associées à un flux plus rapide que les régions exigeant un délai plus long). Une analyse plus puissante peut être obtenue en reconstruisant la courbe intensité-temps comme représentée par le diagramme sur la figure 2.

### Observation continue, l'approche de destruction-remplissage

L'approche continue de destruction-remplissage (*continuous destruction-replenishment*) détruit toutes les microbulles dans le plan de l'image avec une impulsion à basse fréquence de haute intensité acoustique (index mécanique élevé) ou avec une série des impulsions. Ensuite, le remplissage du réseau vasculaire est surveillé avec des images acquises à un niveau de puissance acoustique bas (bas index mécanique). Une telle imagerie en continu à basse puissance est destinée à permettre l'évaluation de la prise de contraste sans destruction de microbulles. Le rapport signal/bruit obtenu avec l'imagerie à faible puissance acoustique peut être insuffisant dans certains cas. Il est donc souhaitable de répéter plusieurs séquences de destruction-remplissage dans une région et d'effectuer la moyenne des courbes temps-intensité afin de réduire le bruit. Le problème des artefacts liés aux mouvements est relativement réduit par rapport à la technique de destruction intermittente parce qu'un contact visuel plus continu est maintenu avec la région imagée. Cependant, le temps nécessaire pour obtenir le remplissage total des régions à écoulement lent exige toujours que la position de l'image soit maintenue stable pendant une période relativement longue (de l'ordre de plusieurs dizaines de secondes) (4). Si la destruction des bulles pendant l'imagerie d'observation à faible puissance n'est pas négligeable, le plateau

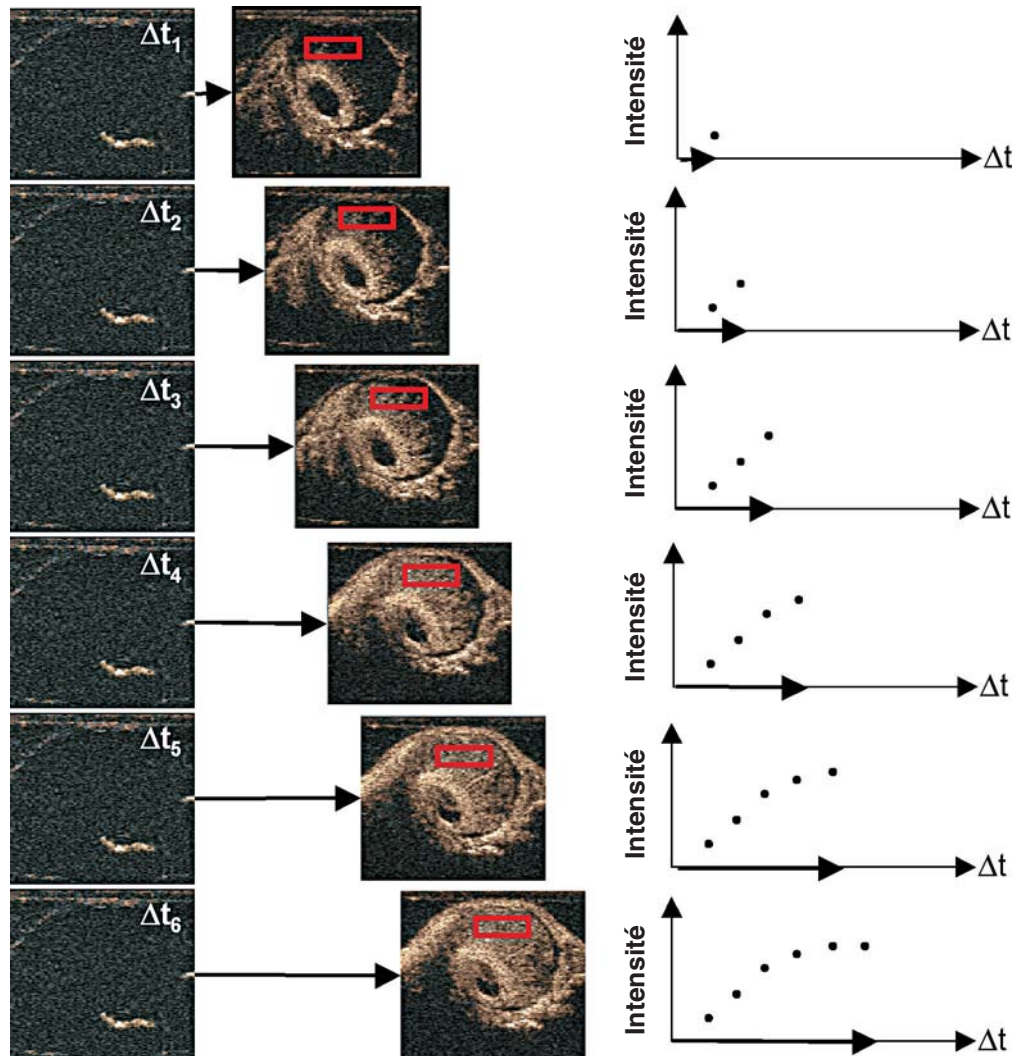


Fig. 2 - Schéma présentant la technique de destruction intermittente, en destruction-remplissage. Toute microbulle de contraste dans le plan de l'image est détruite avec une forte pression acoustique (haut IM). Le résultat est illustré par l'image noire dans la colonne à gauche de cette figure. Ensuite, au temps  $\Delta t_1$  plus tard, une image est obtenue à haut IM. L'intensité de rehaussement dans la région d'intérêt de cette image est reliée au nombre de microbulles qui ont pu remplir la région dans un temps  $= \Delta t_1$ . Si la pression acoustique utilisée pour l'imagerie est suffisamment forte, on peut supposer que le nombre de microbulles devient nul pendant l'acquisition de l'image. Ensuite, un intervalle plus long est respecté avant de faire une deuxième image destructrice  $\Delta t_2$  plus tard. Cette séquence est répétée pour des  $\Delta t$  de plus en plus longs jusqu'à ce que l'intensité de contraste n'augmente plus entre deux images consécutives.

de la courbe temps-intensité sera réduit et l'estimation de la fraction du volume sanguin à partir de l'amplitude du plateau sera sous-estimée (3).

### Modèles cinétiques en destruction-remplissage

Un des deux modèles décrits dans les paragraphes suivants peut être adapté à la courbe expérimentale intensité-temps acquise en des-

truction intermittente ou en observation continue afin d'estimer le flux et la fraction du volume sanguin.

Le modèle cinétique le plus simple est le modèle flux-en-tuyau (*plug-flow model*) qui décrit la prise de contraste par un seul vaisseau ou compartiment. La fraction du volume sanguin dans l'image,  $V_p$ , est égale à la surface de la zone vascularisée,  $V_v$ , divisée par la somme de la surface de la zone vascularisée et non vascularisée ( $V_v + V_T$ ). Au temps  $t = 0$ ,  $V_f$  est rempli de sang qui ne



contient aucune microbulle de contraste. La particularité de ce modèle est que, commençant au temps zéro, les microbulles du système vasculaire externe reviennent au volume vasculaire,  $V_f$ , remplaçant seulement le sang sans microbulles. Imaginez un tuyau tel que représenté dans la figure 3. Le sang avec les microbulles de contraste arrive à partir d'une extrémité du tuyau et le sang sans microbulles sort à l'autre extrémité. La concentration moyenne de contraste dans  $V_f$  augmente linéairement en fonction du temps selon :

$$c(t) = C_0 \cdot \frac{Q}{V_f} \cdot t \quad (1)$$

où  $C_0$  est la constante concentration en microbulles dans le réseau vasculaire en dehors du plan de l'image et  $Q$  est le débit moyen du sang [volume par unité de temps] dans  $V_f$  (7). La pente de la croissance linéaire de la concentration est proportionnelle au flux volumétrique dans la région. Cette croissance linéaire continue jusqu'à un moment égal à  $V_f/Q$ , où  $V_f$  est complètement rempli de contraste à une concentration  $C_0$ . L'intensité de rehaussement finale dans

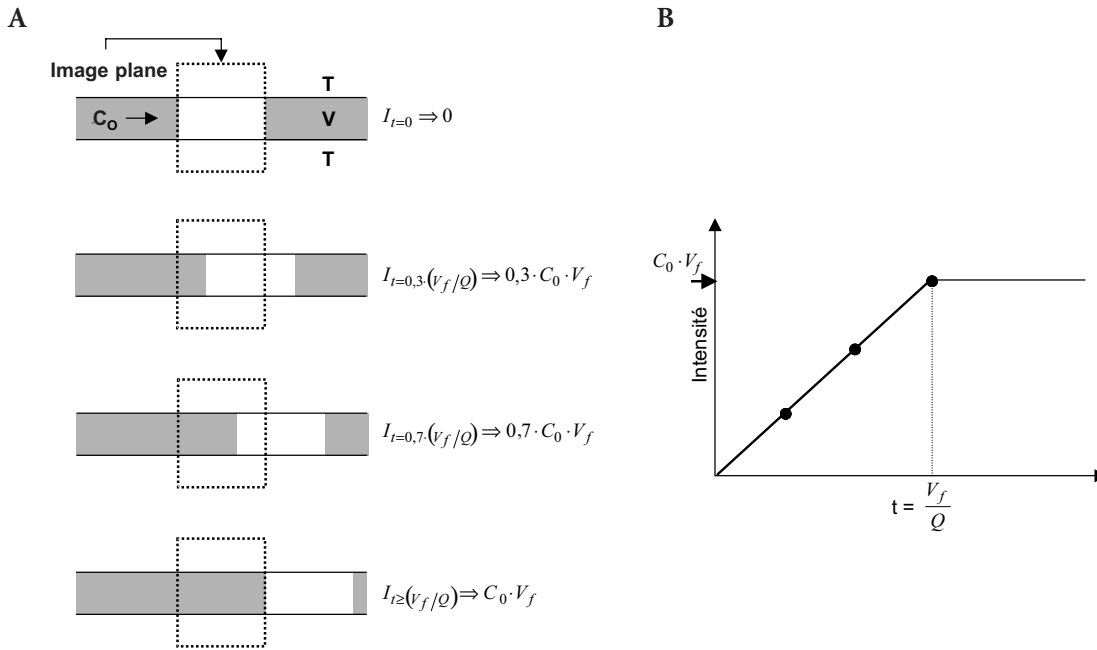
la région est proportionnelle à la fraction du volume sanguin.

Le modèle d'un réservoir parfaitement mélangé (*perfectly mixed tank model*) est généralement employé pour décrire des courbes de destruction-remplissage d'un réseau vasculaire. Comme dans le modèle précédent, au temps  $t = 0$ ,  $V_f$  ne présente plus de microbulles de contraste via leur destruction acoustique. Par contre, dès que les microbulles de contraste du système vasculaire externe arriveront dans  $V_f$ , elles seront parfaitement mélangées dans tout le volume de sang de  $V_f$ . Ainsi, le contraste entre dans le volume vascularisé à une concentration  $C_0$  et sort simultanément à la concentration  $C(t)$  dans le réservoir mélangé, qui varie en fonction du temps.

$$\frac{dC(t)}{dt} = C_0 \cdot \frac{Q}{V_f} - C(t) \cdot \frac{Q}{V_f} \quad (2)$$

La solution de l'équation avec  $C(t) = 0$  à  $t = 0$  est :

$$C(t) = C_0 \cdot \left( 1 - e^{-\frac{Q}{V_f} t} \right) \quad (3)$$



**Fig. 3 - A)** Schéma du flux modélisé par le flux-en-tuyau modèle (*plug-flow model*). Le carré délimité par la ligne en pointillé représente le plan de l'image. La région à l'intérieur du tube est vascularisée (V) et la région à l'extérieur est du tissu (T). Ainsi, la fraction du plan de l'image remplie avec du sang,  $V_f$ , est  $V_v/(V_v + V_T)$ . À temps  $t = 0$ , la zone vascularisée dans le plan de l'image contient seulement du sang, sans microbulles de contraste. Progressivement, ce sang sans contraste va partir de la région en étant remplacé par du sang contenant du produit de contraste avec une concentration de  $C_0$ . L'intensité de rehaussement de contraste dans l'image est proportionnelle à la concentration  $C_0$  et la fraction de volume sanguin dans l'image; **B)** Courbe de l'intensité de contraste en fonction du temps associée à ce modèle. La pente de la croissance linéaire est proportionnelle au flux volumétrique. L'amplitude du plateau est proportionnelle à la fraction du volume sanguin.

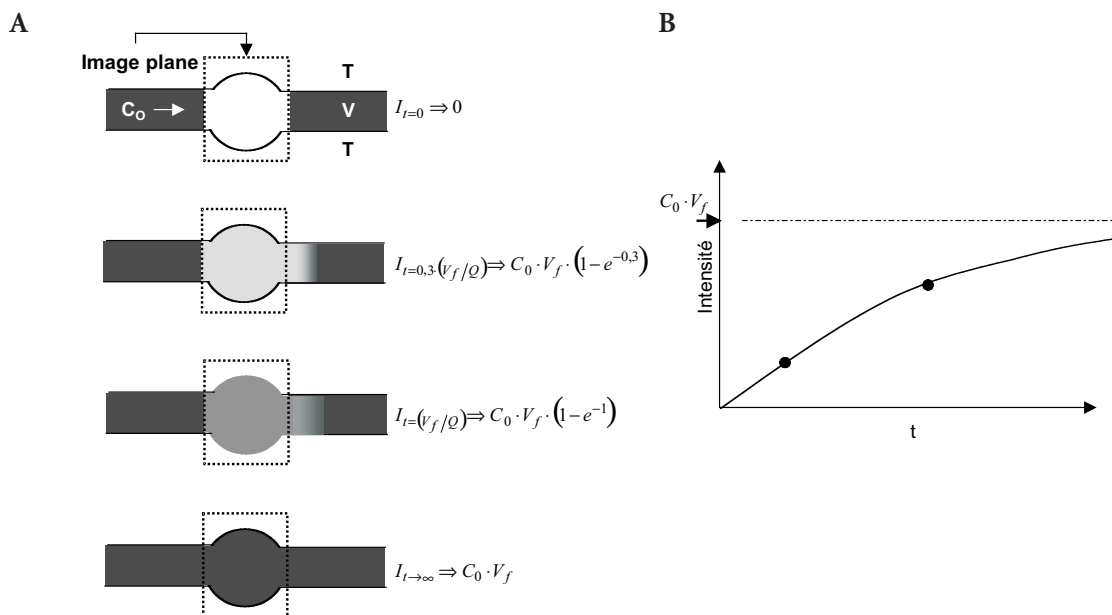
Ce modèle d'écoulement et la courbe associée temps-intensité sont représentés dans la figure 4. La pente de la courbe temps-intensité à l'origine est proportionnelle au flux volumétrique dans la région (la constante de temps de remplissage est proportionnelle au flux et inversement proportionnelle à la fraction du volume sanguin). L'amplitude du plateau de la courbe temps-intensité au temps tardif est proportionnelle à la fraction du volume sanguin.

### Imagerie pendant la phase de destruction (CODIM, Contrast burst depletion imaging)

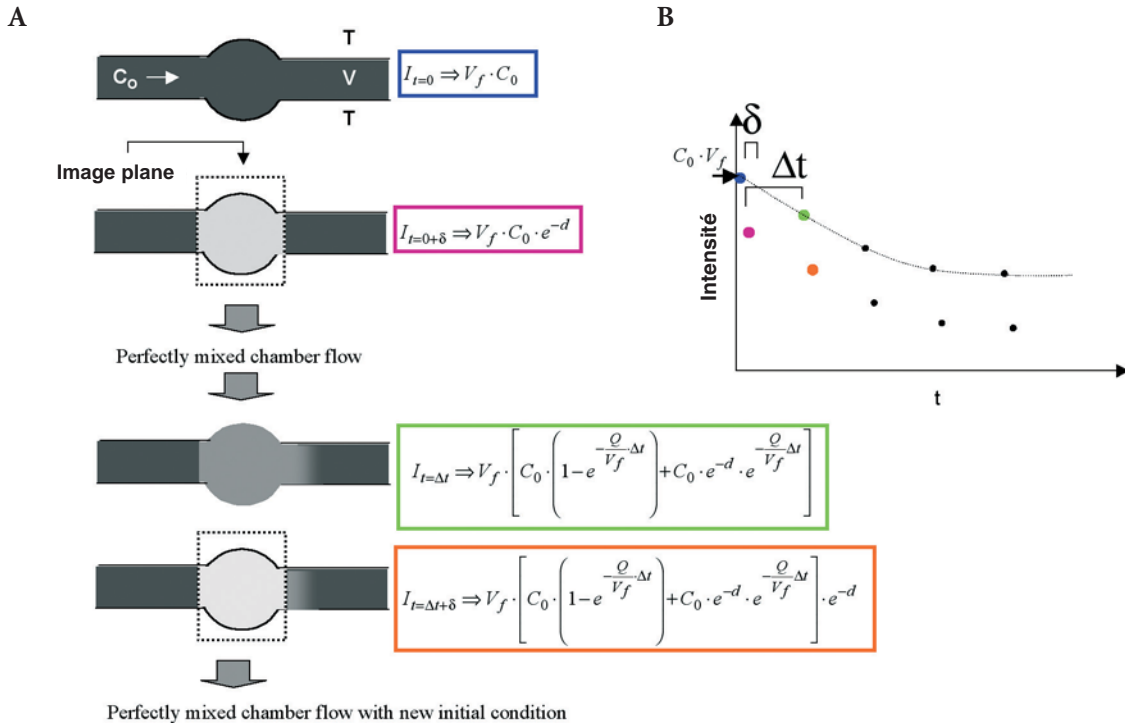
La technique d'imagerie de la perfusion pendant la phase de destruction utilise une séquence d'imagerie ultrasonore différente de la technique de destruction-remplissage. Une puissance acoustique moyenne est utilisée pour l'imagerie afin de détruire une fraction des microbulles à chaque émission d'ultrasons. La séquence commence par l'acquisition d'une image de la zone entièrement remplie de microbulles de contraste. Ensuite, l'acquisition des images est répétée avec des impulsions ultrasonore successives, jusqu'à

ce que l'intensité de contraste soit réduite à un niveau constant en fonction du temps (diagramme dans la figure 5). Ce niveau d'intensité, minimum et constant, est obtenu quand il y a un équilibre entre le nombre de nouvelles microbulles entrant dans la coupe échographique et le nombre de bulles détruites par chaque émission d'ultrasons. Les courbes temps-intensité acquises avec cette séquence d'imagerie offrent un meilleur rapport signal/bruit que l'imagerie continue de la destruction-remplissage à basse puissance acoustique. Si le taux d'acquisition d'image et l'index mécanique sont bien choisis, une courbe complète décrivant la variation de l'intensité de contraste en fonction du temps en CODIM peut être acquise en moins de temps (un temps environ cinq à dix fois plus court) qu'une courbe complète de destruction-remplissage.

Le modèle de CODIM suppose que le volume  $V_f$  de sang est complètement rempli de microbulles de contraste au temps  $t = 0$ , à une concentration de  $C_0$ . Commençant au temps  $t = 0$ , une série d'images est acquise avec un intervalle entre deux images de  $\Delta t$ . Le temps d'acquisition d'une image pendant lequel les microbulles sont



**Fig. 4 - A)** Schéma du flux modélisé par le modèle d'un réservoir parfaitement mélangé (*perfectly mixed tank model*). Le carré délimité par la ligne en pointillé représente le plan de l'image. La région à l'intérieur du réservoir est vascularisée (V) et la région à l'extérieur est du tissu. À temps  $t = 0$ , la zone vascularisée dans le plan de l'image contient seulement du sang, sans microbulles de contraste. Dès qu'un nouveau volume de sang contenant du contraste avec une concentration de  $C_0$  entre dans cette région, le contraste est uniformément distribué dans le volume global du réservoir. Ce mélange de sang et de contraste à la concentration de  $C(t)$  va sortir du réservoir, étant remplacé par du sang contenant du produit de contraste avec une concentration de  $C_0$ . **B)** Courbe de l'intensité de contraste en fonction du temps associé à ce modèle. La pente de la courbe à l'origine est proportionnelle au flux volumétrique. L'amplitude du plateau est proportionnelle à la fraction du volume sanguin dans le plan de l'image.



**Fig. 5 - A)** Schéma du flux modélisé par le modèle CODIM. Avant l'acquisition de la première image ( $t = 0$ ), la zone vascularisée est remplie du sang avec une concentration  $C_0$  des microbulles de contraste. L'acquisition de l'image est quasi-instantanée (temps  $\Delta$ ). L'hypothèse est que l'intensité de contraste mesurée dans la première image acquise est proportionnelle au nombre de microbulles dans le réseau vasculaire rempli de contraste mais qu'immédiatement après l'acquisition de l'image la concentration en contraste dans le plan de l'image a été réduit par la destruction acoustique des microbulles. Ensuite, le contraste va remplir la zone pendant le temps  $\Delta t$  sans imagerie. La concentration en produit de contraste augmente pendant cette période suivant l'équation de flux dans un *réservoir parfaitement mélangé*. À  $\Delta t$ , une deuxième image est acquise avec mesure du rehaussement et réduction immédiate de la concentration de contraste dans la région. La répétition de ces étapes permet de mesurer l'intensité de contraste en fonction du temps (ligne en pointillé dans la partie B de la figure). La forme de cette courbe peut être reliée au flux volumétrique, à la fraction du volume sanguin et aussi au niveau de destruction acoustique  $d$ .

détruites,  $\delta$ , est instantané par rapport au temps  $\Delta t$ . Les effets de l'arrivée de nouvelles microbulles et de la sortie d'autres microbulles du plan de coupe de l'image et la destruction acoustique des microbulles sont concurrentes. La concentration  $C(t)$  de contraste dans le volume vasculaire dans l'image diminue en fonction du nombre de l'image acquise,  $n$ , selon la relation :

$$C(n+1) = C_0 \cdot \left( 1 - e^{-\frac{Q}{V_f} \Delta t} \right) + C(n) \cdot e^{-\frac{Q}{V_f} \Delta t} \cdot e^{-d} \quad (4)$$

où  $d$  est le coefficient de destruction (18). Les courbes temps-intensité de CODIM peuvent

être adaptées à la solution de cette équation itérative :

$$C(n) = C_0 \cdot \left( x^{n-1} + y \cdot \frac{x^{n-1} - 1}{x - 1} \right), \quad (5)$$

où

$$x = e^{-d} \cdot e^{-\frac{Q}{V_f} \Delta t} \quad (6)$$

$$y = 1 - e^{-\frac{Q}{V_f} \Delta t}$$

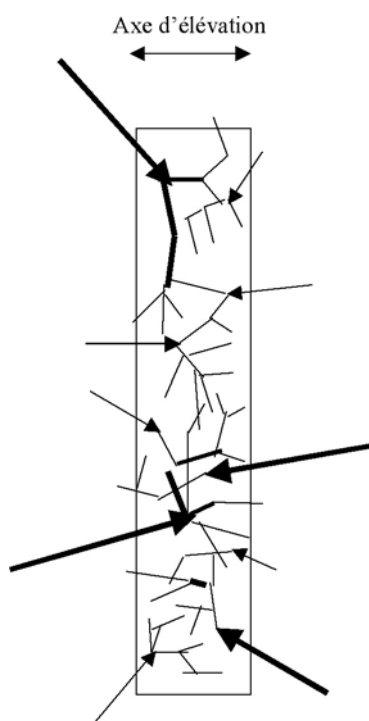
Ce modèle d'écoulement et la forme de la courbe temps-intensité sont représentés par un diagramme dans la figure 5.

La crête de la courbe à  $t = 0$  représente la fraction du volume sanguin. Le paramètre  $Q/V_f$  est

proportionnel au flux volumétrique dans la région. Le paramètre  $d$  est proportionnel à la destruction résultant de l'émission d'ultrasons. On a rapporté que des évaluations du flux sanguin par CODIM sont plus fiables que des évaluations à partir du modèle de destruction-reperfusion lorsque les estimations faites avec différents agents de contraste doivent être comparées. En effet, puisque le taux de destruction de contraste est pris en compte comme paramètre du modèle cinétique en CODIM, l'effet de destruction acoustique est séparé des paramètres décrivant la perfusion sanguine. Il a également été rapporté que des évaluations du débit sanguin en CODIM sont relativement indépendantes de l'intensité acoustique à différentes profondeurs dans le milieu (10, 18, 19).

### Cinétique d'écoulement et organisation vasculaire du réseau

Les modèles cinétiques décrits ci-dessus considèrent que la vitesse de flux est uniforme dans la région étudiée. Ceci ne reflète pas entièrement le processus du remplissage d'un réseau vasculaire (fig. 6), particulièrement dans les réseaux vasculaires irréguliers tels que les tumeurs. En principe, la forme de la courbe cinétique de tra-



ceur d'une étude en contraste ultrasonographie peut être une fonction, non seulement de volume et de débit vasculaire, mais également de l'organisation du réseau microvasculaire (2, 20). En utilisant des modèles fractals, deux réseaux vasculaires de même volume et flux moyen ont été simulés avec les structures normales (telles que le rein) et anormales (telles qu'une tumeur). À partir de ces réseaux simulés, il a été démontré que les courbes de destruction-remplissage changent selon l'organisation de l'arbre vasculaire. La fraction du volume de traqueur avec un temps de passage supérieur à 0,3 s était seulement de 5 % pour le modèle de rein et de 27 % pour le modèle de tumeur. La forme des courbes simulées de destruction-remplissage était légèrement différente pour les systèmes de rein et de tumeur. En particulier, les courbes de destruction-remplissage ont des pentes initiales et des plateaux similaires, mais ont atteint le coude entre la pente ascendante et le plateau plus rapidement pour le modèle de rein que pour le modèle de tumeur (2). Krix *et al.* ont proposé une description plus physiologique du réseau vasculaire tenant compte de la distribution des vitesses de sang (20). En principe, le modèle proposé, qui inclut un paramètre relié à la distribution des vitesses, peut détecter des changements de forme de la courbe de destruction-remplissage liée à l'organisation microvasculaire du réseau. En utilisant des mesures faites dans les tumeurs expérimentales implantées chez les rats, Krix *et al.* ont comparé les évaluations des paramètres de perfusion réalisés avec leur modèle à celles obtenues avec le modèle d'un réservoir parfaitement mélangé proposé par

**Fig. 6** - Schéma du réseau vasculaire dans la coupe d'une image échographique vue de côté. Pour un réseau non organisé, l'entrée des vaisseaux dans le plan de coupe sera dominée par les entrées selon l'axe de l'élévation du plan de coupe de l'image comme présenté ici. Les flèches sont plus longues pour représenter les vaisseaux avec une vitesse de flux élevée et plus épaisses pour représenter un volume de flux plus important. Ce schéma très simple permet de visualiser le fait que le temps de passage d'une microbulle de contraste va varier suivant son axe de cheminement dans un réseau réel. Les modèles cinétiques de flux présentés dans ce chapitre ne prendront pas en compte la distribution des vitesses de sang dans les différents axes du réseau. Krix *et al.* ont proposé une description plus physiologique du réseau vasculaire tenant compte de cet effet (20).

Wei *et al.* (21). Ils ont constaté que l'évaluation de la fraction de volume sanguin avec leur modèle était 5 % plus élevée et que l'évaluation de la vitesse moyenne de flux était 19 % plus importante que celle prévue avec le modèle de Wei *et al.*

## Discussion

Des résultats variables ont été rapportés concernant la relation entre l'évaluation ultrasonore de la vascularisation d'une tumeur et les index histologiques ou leur réponse thérapeutique. On peut proposer plusieurs explications. Premièrement, les index histologiques ne correspondent pas bien à l'information fonctionnelle fournie par des mesures ultrasonores de flux sanguin (4). Deuxièmement, les coupes ultrasonore et histologique utilisées pour la corrélation des paramètres ne correspondent pas parfaitement à la même coupe de la structure hétérogène de la tumeur. Troisièmement, la physiologie complexe de la croissance tumorale peut rendre la comparaison de la croissance tumorale avec la fonction vasculaire délicate. Par exemple, dans une étude de Forsberg *et al.* (3), l'évaluation de la vascularisation des tumeurs par échographie de contraste au cours de l'application d'une thérapie antiangiogénique a permis de constater une augmentation de volume vasculaire pendant le traitement. Les auteurs de cette étude proposent que cette augmentation inattendue puisse être due au fait que les pressions interstitielles sont élevées quand la tumeur est en croissance active. Cette pression interstitielle peut potentiellement fermer certains néovaisseaux limitant ainsi la prise du contraste intratumoral pendant sa croissance. Quand la tumeur commence à régresser, la pression sur ces vaisseaux peut être réduite. La réduction de pression interstitielle peut aboutir à la réouverture de néovaisseaux, leur permettant de prendre le contraste et de devenir visibles en imagerie de contraste.

En dépit de la nature complexe de la perfusion microvasculaire et des difficultés rencontrées pour valider des techniques d'imagerie de contraste pour l'évaluation de la perfusion *in vivo*, plusieurs études ont démontré le potentiel fort de l'échographie fonctionnelle de contraste. Deux études récentes ont directement comparé des mesures en échographie de contraste aux mesures faites en utilisant d'autres techniques fonctionnelles. Dans la première de ces études,

les évaluations de l'intégrale spatiale de flux et l'aire de rehaussement dans la tumeur faites en utilisant la méthode ultrasonore de destruction-remplissage (agent de contraste de Definity™ avec une détection subharmonique) ont été bien corrélées avec l'évaluation de la perfusion en TDM de contraste (implantation dorsale d'adénocarcinome mammaire chez 25 rats) (7). L'aire de rehaussement de contraste de la tumeur était bien corrélée pour des ultrasons et TDM ( $R^2 = 0,89$ ) bien que la fraction des pixels de l'image avec une intensité augmentée en TDM ait semblé surestimée (vraisemblablement en raison de la perméabilité des vaisseaux à l'agent de contraste de TDM). L'intégrale spatiale de la perfusion estimée par TDM était bien corrélée à l'intégrale spatiale du débit de sang estimé avec des ultrasons. Dans la seconde étude, la perfusion a été estimée à partir de la pente initiale du passage de bolus (agent de contraste d'Optison™ avec une détection sous-harmonique) dans un modèle ischémique de rein chez quatre chiens. Des mesures de référence de la perfusion (mL/min/g) ont été faites en utilisant des microsphères isotopiques marquées. La meilleure corrélation entre les évaluations ultrasonores et de référence de la perfusion a été obtenue pour les niveaux élevés de perfusion dans la partie antérieure des reins ( $r = 0,73$ ,  $p = 0,0001$ ) (8).

L'échographie de contraste peut fournir une évaluation très utile et fonctionnelle de la perfusion microvasculaire. L'expérience avec la technique et la connaissance des pièges possibles devrait aider à la mise en place de protocoles fiables pour l'application de l'échographie fonctionnelle de contraste. À l'avenir, les matrices bidimensionnelles des sondes ultrasonores avec des possibilités d'imagerie de flux sanguin devraient permettre une évaluation tridimensionnelle du réseau vasculaire (22). Ceci devrait apporter beaucoup d'avantages tels qu'une meilleure localisation d'une anomalie fonctionnelle en ce qui concerne l'anatomie volumétrique et une meilleure appréciation des aspects de flux en dehors de l'image. En outre, l'aspect 3D peut potentiellement aider à caractériser des propriétés telles que la tortuosité vasculaire. L'imagerie fonctionnelle de contraste promet de se développer vers un outil accessible, non invasif et puissant, pour l'évaluation du risque d'une tumeur et sa réponse thérapeutique.



## Références

1. Folkman J (1985) Tumor angiogenesis, *Adv Cancer Res* 43: 175-203
2. Karshafian R, Burns PN, Henkelman MR (2003) Transit time kinetics in ordered and disordered vascular trees, *Phys Med Biol* 48: 3225-37
3. Forsberg F, Ro R, Potoczek M *et al.* (2004) Assessment of angiogenesis: implications for ultrasound imaging, *Ultrasonics* 42: 325-30
4. Blomley M, Eckersley R (2002) Functional ultrasound methods in oncological imaging, *Eur J Cancer* 38: 2108-15
5. Gee MS, Saunder HM, Lee JC *et al.* (2001) Doppler ultrasound imaging detects changes in tumor perfusion during antivasculature therapy associated with vascular anatomic alterations, *Cancer Res* 61: 2974-82
6. Chen C, Cheng Y, Liang J *et al.* (2000) Color Doppler vascularity index can predict distant metastasis and survival in colon cancer patients, *Cancer Res* 60: 2892-7
7. Broumas A, Pollard R, Bloch S *et al.* (2005) Contrast-enhanced computed tomography and ultrasound for the evaluation of tumor blood flow, *Invest Radiol* 40: 134-47
8. Forsberg F, Liu J, Shi W *et al.* (2006) *In vivo* perfusion estimation using subharmonic contrast microbubble signals, *J Ultrasound Med* 25: 15-21
9. Eyding J, Krogias C, Wilkening W *et al.* (2003) Parameters of cerebral perfusion in phase-inversion harmonic imaging (PIHI) ultrasound examinations, *Ultrasound Med Biol* 29: 1379-85
10. Eyding J, Wilkening W, Krogias C *et al.* (2004) Validation of the depletion kinetic in semiquantitative ultrasonographic cerebral perfusion imaging using 2 different techniques of data acquisition, *J Ultrasound Med* 23: 1035-40
11. Wei K, Le E, Bin J *et al.* (2001) Quantification of renal blood flow with contrast-enhanced ultrasound, *J Am Coll Cardiol* 37: 1135-40
12. Schwarz K, Bezante G, Chen X, Schlieff R (1993) Quantitative echo contrast concentration measurement by Doppler sonography, *Ultrasound Med Biol* 19: 289-99
13. Tang M, Eckersley R, Noble J (2005) Pressure-dependent attenuation with microbubbles at low mechanical index, *Ultrasound Med Biol* 31: 377-84
14. Ammi A, Cleveland R, Mamou J *et al.* (2006) Ultrasonic contrast agent shell rupture detected by inertial cavitation and rebound signals, *IEEE Trans Ultrason Ferroelectr Freq Control* 53: 126-36
15. Chen C, Burns P (2004) Investigation of the effects of microbubble shell disruption on population scattering and implications for modeling contrast agent behavior, *IEEE Trans Ultrason Ferroelectr Freq Control* 51: 286-92
16. Krogias C, Postert T, Meves S (2005) Semiquantitative analysis of ultrasonic cerebral perfusion imaging, *Ultrasound Med Biol* 31: 1007-12
17. Holscher T, Wilkening W, Draganski B *et al.* (2005) Transcranial ultrasound brain perfusion assessment with a contrast agent-specific imaging mode: results of a two-center trial, *Stroke* 36: 2283-5
18. Eyding J, Wilkening W, Reckhardt M *et al.* (2003) Contrast burst depletion imaging (CODIM): a new imaging procedure and analysis method for semiquantitative ultrasonic perfusion imaging, *Stroke* 34: 77-83
19. Lucidarme O, Kono Y, Corbeil J *et al.* (2003) Validation of ultrasound contrast destruction imaging for flow quantification, *Ultrasound Med Biol* 29: 1697-704
20. Krix M, Kiessling F, Farhan N *et al.* (2003) A multivessel model describing replenishment kinetics of ultrasound contrast agent for quantification of tissue perfusion, *Ultrasound Med Biol* 29: 1421-30
21. Wei K, Jayaweera A, Firoozan S *et al.* (1998) Quantification of myocardial blood flow with ultrasound-induced destruction of microbubbles administered as a constant venous infusion, *Circulation* 97: 473-83
22. Forsberg F (2004) Ultrasonic biomedical technology; marketing versus clinical reality, *Ultrasonics* 42: 17-27



---

# Imagerie paramétrique pour l'échographie de contraste

A. Kissi et G. Renault

## Introduction

L'utilisation de l'échographie de contraste pour la mesure de la perfusion tissulaire est en plein développement, grâce notamment à la plus grande spécificité et sensibilité des différents modes d'imagerie ultrasonore. En effet, les avantages de cette modalité sont son faible coût, sa disponibilité (notamment pour réaliser un suivi), son innocuité et sa bonne résolution spatiale et temporelle. Ces propriétés font que l'échographie de contraste est de plus en plus utilisée pour la caractérisation des lésions hépatiques et des accidents vasculaires cérébraux (AVC), pour l'évaluation de la perfusion myocardique, et commence à être utilisée pour l'imagerie du petit animal.

De nombreuses études portent donc actuellement sur l'estimation de la perfusion grâce à l'injection de produits de contraste ultrasonores (PCUS). Les premières approches développées à partir de l'injection en bolus reprennent les hypothèses et les méthodes d'estimation de la perfusion employées dans les autres modalités. Néanmoins, la possibilité de détruire les bulles de PCUS a permis le développement de nouveaux protocoles et de modèles particuliers. Des méthodes alternatives basées sur les données présentes dans les séquences d'image et moins sur un modèle déterministe ont également été introduites afin de s'affranchir des problèmes de mesure ou de mettre en évidence les limites des modèles théoriques.

Ce chapitre présente les conditions à vérifier pour mesurer la perfusion ainsi que les différentes méthodes actuellement employées afin d'estimer globalement la perfusion en échographie de contraste.

## Obstacles à la quantification

Actuellement, elle peut être réalisée en utilisant des modes ultrasonores spécifiques à l'imagerie et aux agents de contraste. Une relation linéaire existe entre la concentration du PCUS et l'intensité du signal de l'image, pouvant être quantifiée par des méthodes ou logiciels spécifiques, permettant la linéarisation des données (Visilog, Qontraxt, Qlab, Chi-Q...) pour produire des courbes de prise de contraste. Cependant, sans précautions, l'intensité du signal dans l'image n'est nullement proportionnelle à la concentration de microbulles. Ces disproportions sont liées à différents artefacts.

## Mouvement

Deux types de mouvements peuvent parasiter la quantification : des mouvements irréguliers (du patient ou de l'opérateur) et réguliers (respiratoires ou cardiaques).

Pour prendre en compte le mouvement cardiaque, il est possible de synchroniser les acquisitions à l'électrocardiogramme (*gating*). Concernant le mouvement respiratoire, il est également possible de synchroniser les acquisitions au cycle respiratoire, par des dispositifs externes ou par une sélection de trames *a posteriori* (12). L'inconvénient de ces deux approches est que la résolution temporelle est diminuée.

Dans le cas de mouvements irréguliers, il faut procéder à un recalage des images par des méthodes de recalage élastique (c'est-à-dire autorisant des déformations, et pas seulement des translations et des rotations). Cette approche par recalage fait actuellement l'objet de recherches.

## Atténuation liée au produit de contraste

L'intensité du signal dans l'image n'est pas toujours proportionnelle à la concentration de microbulles. Lorsque celle-ci est faible (plusieurs milliers de particules par litre), l'intensité du signal augmente avec la concentration. Cependant, l'augmentation de la concentration, de centaines de milliers de particules par litre, génère une perte de signal d'abord dans les zones sous-jacentes aux zones de contraste et dans les zones de contraste elles-mêmes. Lorsque les concentrations sont très élevées, les microbulles ne permettent plus le passage des ultrasons dans la zone d'intérêt, principalement à cause des diffusions multiples entre microbulles et du transfert d'énergie ultrasonore en chaleur. C'est le phénomène de l'atténuation. Une manière de l'éviter est d'injecter les microbulles en infusion. Il existe également une dépendance de cette atténuation à la pression acoustique appliquée.

Une fois les corrections faites, il est possible de quantifier la perfusion à partir de deux approches dirigées par les données et guidées par un modèle.

## Modélisation de la variation de concentration du PCUS : approche dirigée par les modèles

La mesure de la perfusion est basée sur l'étude de la variation de concentration d'un agent de contraste. En admettant que l'on ait accès à la mesure de la concentration du produit de contraste par le système d'imagerie, on peut modéliser la variation de PCUS en suivant la théorie de dilution d'un indicateur. Les produits de contraste ultrasonores (PCUS) étant strictement intravasculaires, la modélisation compartimentale de la variation de concentration de PCUS ne prend en compte que sa dilution au sein du compartiment vasculaire qui est caractérisé par son volume par unité de tissu (mL/100 g de tissu) et son flux sanguin par unité de tissu (mL/min/100 g).

Le produit de contraste, à la différence des produits de contraste employés dans les autres modalités, peut être détruit par une impulsion de forte amplitude. Cette destruction peut être modélisée par une fuite hors du volume étudié et caractérisé par un taux de destruction  $d$ , proportion de bulles détruites à un temps donné (fig. 1).

La variation de quantité de produit de contraste dans le volume étudié peut s'exprimer

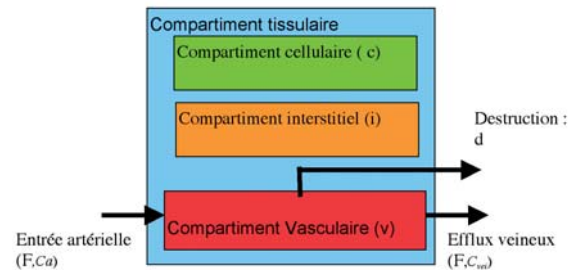


Fig. 1 - Modélisation compartimentale simple de la microcirculation sanguine.

comme la variation de quantité dans le compartiment vasculaire puisqu'il n'y a pas d'échange :

$$\frac{dQ_v}{dt} = F.C_a - F.C_v.v - d.C_v.V_v.v \quad (1)$$

avec  $v$  la fraction vasculaire du voxel considéré ( $v = \frac{V_v}{V_t}$ ).

## Imagerie paramétrique du bolus

Lorsque le produit de contraste est injecté en bolus, les conditions d'examen permettent souvent de considérer que l'effet destructif est nul (faible index mécanique, ou faible taux d'acquisition), ramenant l'équation 1 à un modèle de perfusion strictement vasculaire. Pour estimer la perfusion à partir de ce modèle, la méthode des pentes est souvent utilisée dans la littérature (1).

Celle-ci utilise une simplification du problème en considérant un efflux veineux théorique. La variation de concentration s'écrit alors plus simplement :

$$\frac{dC_v}{dt} = \frac{F}{V}.(C_a - C_{vei}) \quad (2)$$

Dans la pratique, la sortie veineuse est rarement disponible, la méthode des pentes se place alors dans le cas particulier où l'efflux veineux est nul, c'est-à-dire pour des temps suffisamment précoces après l'arrivée du bolus (1).

L'expression de la perfusion peut alors se simplifier en :

$$\frac{F}{V} = \frac{C_v(t)}{\int_0^t C_a(t) dt}, (t < t_{vei}) \quad (3)$$

Néanmoins, comme l'hypothèse d'absence d'efflux veineux peut ne pas être vérifiée pour

des flux lents, des auteurs ont proposé une dérivation de l'équation ci-dessus pour calculer le rapport F/V. Cette dérivée étant mieux déterminée pour la valeur maximum de la dérivée de  $C_v$ , on peut alors poser :

$$\frac{F}{V} = \frac{\frac{d}{dt} C_v(t_{\max}^*)}{C_a(t_{\max}^*)} \quad (4)$$

avec  $t_{\max}^*$ , le temps auquel la dérivée de  $C_v$  est maximum, appelé communément temps du maximum du gradient, temps auquel l'efflux veineux est effectivement souvent nul.

Le volume de microcirculation, quant à lui, est calculé à partir des rapports des aires sous la courbe, idéalement après correction de la recirculation par une gamma-variante. Le volume relatif de microcirculation est donc défini comme :

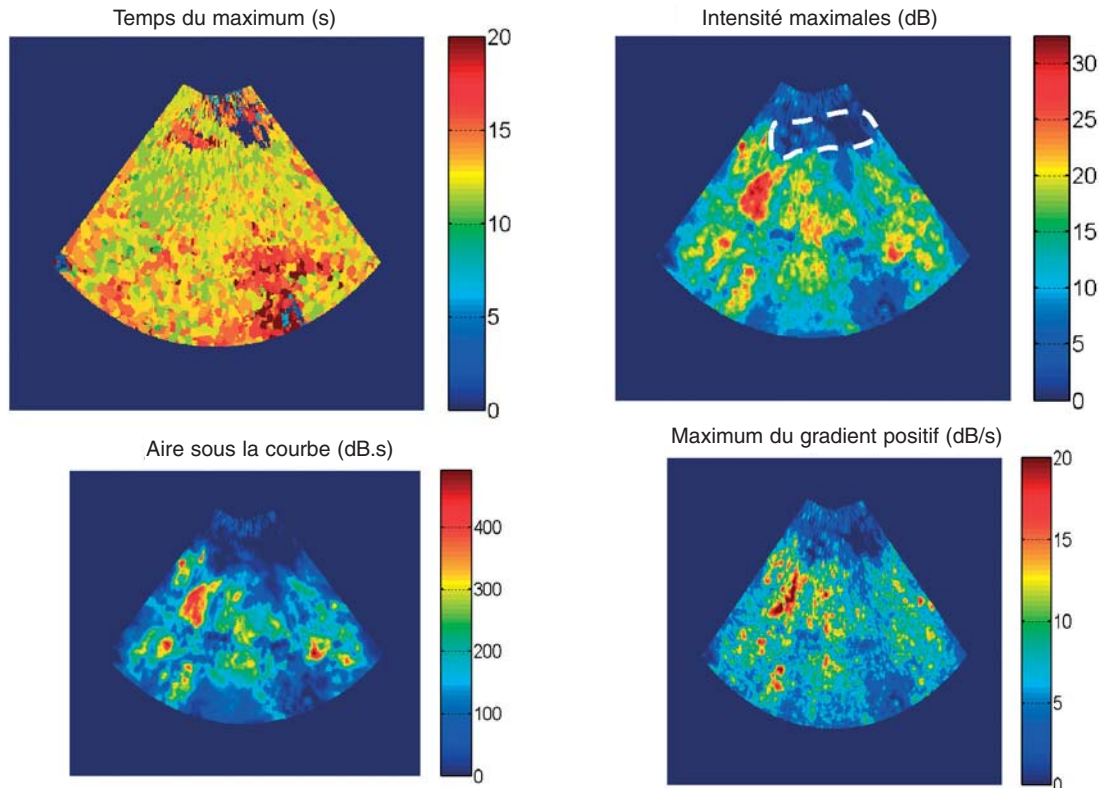
$$V = \frac{\int_0^{\infty} C_v(t) dt}{\int_0^{\infty} C_a(t) dt} \quad (5)$$

Ces équations justifient le calcul de cartes paramétriques telles que le maximum du gradient positif et la carte de l'aire sous la courbe qui sont étudiés pour estimer le flux et le volume de microcirculation, respectivement.

En pratique, ces cartes sont souvent associées à des cartes décrivant certains paramètres de la courbe tels le temps du pic d'intensité (TPI) ou le pic d'intensité (PI), notamment pour les études de perfusion cérébrale. Leur sensibilité et leur spécificité ont pu être évaluées d'un point de vue clinique pour l'analyse qualitative des séquences d'images, notamment en échographie de contraste cérébrale (2, 3) (fig. 2).

### Mode reperfusion

Le mode de remplissage, introduit par Wei *et al.* en 1998 (4), nécessite une concentration stable de PCUS dans l'organisme (ceci peut être obtenu en injectant de manière continue le PCUS ou après avoir attendu l'homogénéisation du PCUS dans l'organisme après un bolus). Le niveau stable de concentration atteint, le produit de



**Fig. 2 -** Imagerie paramétrique conventionnelle pour la mesure de la perfusion cérébrale. Patient souffrant d'un AVC ischémique du territoire sylvien (donnée G. Seidel). Les images sont calculées sans linéarisation préalable des données. L'image des temps du pic ne permet pas d'identifier le déficit de perfusion. La zone infarctée apparaît plus clairement sur l'image du pics d'intensité (entourée en blanc). L'image d'aire sous la courbe montre également la zone infarctée, mais n'apporte pas d'autre information. Il en est de même pour la carte du gradient positif.

contraste est détruit dans la zone imagée par des impulsions combinant une forte intensité acoustique et une haute cadence image. Le remplissage des tissus par le PCUS est ensuite observé à bas index mécanique (pour éviter la destruction des microbulles), le champ de l'image où il ne reste plus de produit de contraste se remplissant de PCUS à partir des vaisseaux et tissus hors du champ. Cette cinétique de remplissage a été modélisée par une exponentielle croissante :

$$C_t(t) = A(1 - e^{-Bt}) \quad (6)$$

Le plateau  $A$  étant proportionnel au volume de microcirculation et le paramètre  $B$  à la vitesse de microcirculation. Le produit  $A \cdot B$  est proportionnel au flux  $F$  de microcirculation.

Vogel *et al.* (5), en reprenant l'expression de la modélisation compartimentale classique (1), et en négligeant l'influence de la destruction, ont précisé le sens de  $A$  et  $B$ . La concentration dans le voxel étudié s'écrit alors :

$$\frac{dC_t}{dt} = \beta \cdot C_a - \beta \cdot C_t \cdot v \quad (7)$$

Or,  $C_a$  étant constante et  $C_t(0)$  supposée nulle (à cause de la phase de destruction), on peut résoudre l'équation de manière simple et obtenir une forme analytique de l'augmentation de PCUS dans le volume étudié :

$$C_t(t) = C_a \cdot v \cdot (1 - e^{-\beta/v t}) \quad (8)$$

Dans ce modèle, la pente de l'exponentielle  $B = \beta/v$  croissante représente cette fois une combinaison de la vitesse de microcirculation  $\beta$  et de  $v$  la fraction capillaire. Le plateau final  $A = C_a \cdot v$  atteint permet d'identifier la fraction volumique d'un pixel.

Plusieurs auteurs se sont penchés sur ce modèle afin de rendre compte de la destruction du PCUS lorsque l'entrée artérielle est dans le plan de l'image (6), où lorsque des entrées multiples peuvent compliquer la forme de la courbe (7).

L'imagerie paramétrique associée ajuste l'exponentielle croissante aux données mesurées. Les images ayant le plus de sens concernent le produit qui est proportionnel au flux de microcirculation, et l'image du plateau  $A$  qui donne une estimation du volume de microcirculation.

## Mode destructif

La cinétique de destruction des bulles de contraste a été étudiée à la suite des méthodes de remplissage. La cinétique de décroissance du nombre de bulles a été modélisée par une fonction du type :

$$C(t) = A_0 + A \cdot e^{-B \cdot t} \quad (9)$$

La décroissance et le plateau final observés étant fonction du flux de microcirculation. Un modèle basé sur les paramètres de flux et de destruction a été introduit par Eyding *et al.* (8). Celui-ci suppose un taux de destruction constant et un flux constant de PCUS.

Là encore, le sang provenant des zones hors du champ de vue va apporter le produit de contraste par perfusion. À la différence du mode précédent, le phénomène de destruction entre en concurrence avec le phénomène de perfusion.

Eyding *et al.* ont proposé un modèle discret, calculant l'évolution du PCUS dans le volume sous la forme d'une série calculée à chaque image, puisque la destruction intervient seulement à chaque image. Dans ce formalisme, la concentration de PCUS dans un élément peut s'exprimer sous la forme :

$$c(n+1) = c(n) \cdot \underbrace{e^{-p \cdot \Delta t}}_{\text{efflux}} \cdot \underbrace{e^{-d}}_{\text{destruction}} + \underbrace{c_0 \cdot (1 - e^{-p \cdot \Delta t})}_{\text{perfusion}} \quad (10)$$

où la concentration à l'image suivante  $c(n+1)$  est fonction de la concentration précédente  $c(n)$ , d'une part diminuée de l'effet destructif  $d$  et de l'efflux  $p$  du tissu et d'autre part augmentée de la perfusion  $p$  par les tissus environnants, dans un intervalle de temps  $\Delta t$  qui est le temps entre chaque image. Cette suite peut s'écrire sous une forme plus réduite :

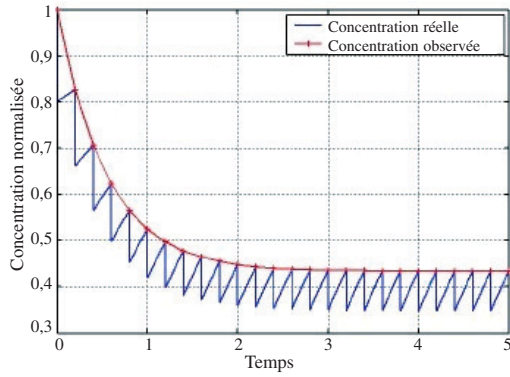
$$c(n) = c_0 \cdot (x^{n-1} + y \cdot \frac{x^{n-1} - 1}{x - 1}) \quad (11)$$

avec  $x = e^{-d} \cdot e^{-p \cdot \Delta t}$  et  $y = (1 - e^{-p \cdot \Delta t})$

Le profil de la courbe obtenu est indiqué en rouge dans la figure 3.

L'approche destructive présente l'intérêt majeur de pouvoir être réalisée dans un temps de l'ordre de la seconde, ceci permettant d'éviter les problèmes de quantifications liés aux mouvements de la sonde.





**Fig. 3** - Modèle Codim : L'évolution de la concentration réelle est représentée en bleu. Le PCUS est détruit à chaque image, et la reperfusion intervient entre chaque trame. Le décours observé en rouge tend vers une exponentielle décroissante.

L'imagerie paramétrique qui a été développée pour ce type d'approche est basée sur un ajustement de ce modèle en chaque point de l'image. La carte paramétrique du paramètre de perfusion  $p$  est liée au flux de microcirculation (8), la carte du paramètre  $d$  reflète indirectement les inhomogénéités de champ ultrasonore.

## Approches dirigées par les données

Les mesures de paramètres présentées ci-dessus sont basées sur l'ajustement d'un modèle compartimental bien déterminé. D'autres approches ont été proposées en se basant, non sur un modèle, mais sur les données elles-mêmes. Le but est de déterminer, sans l'aide d'un modèle préétabli, les  $k$  principales cinétiques de perfusion  $C_k(t)$ , de distribution spatiale  $D_k(p)$ , présentes dans la séquence d'image  $S(p, t)$ , où  $p$  représente les coordonnées des pixels et  $t$  le temps. Ces méthodes sont toute de même basées sur des connaissances *a priori*, portant sur la localisation ou sur les cinétiques des différentes prises de contraste recherchées.

## Approche par région d'intérêt

C'est l'approche la plus fréquemment utilisée. L'*a priori* introduit par l'utilisateur concerne la localisation  $D_k(p)$  dans les images des cinétiques à estimer  $C_k(t)$ . Typiquement, les régions sont tracées sur une image de la séquence, puis repositionnées manuellement. Dans chaque région, la cinétique de contraste est obtenue en calculant la valeur moyenne des intensités acoustiques. Cette

méthode est très fastidieuse et souvent sujette à de nombreuses erreurs liées à la variabilité inter- et/ou intra-observateurs.

## Approche avec recalage de la région d'intérêt

Pour remédier au problème, il est possible de repositionner, de manière automatique, la région d'intérêt, en estimant localement le champ de déplacements, le flux optique, entre les images. La plupart des méthodes existantes peuvent être classées en quatre catégories : les méthodes différentielles, les méthodes de corrélation, les méthodes spatio-temporelles basées sur l'énergie et les méthodes s'appuyant sur des modèles paramétrés de mouvement. Une évaluation de ces techniques pour la quantification de la perfusion dans les images échocardiographiques de contraste a été proposée par Malpica *et al.* dans (9). L'auteur suggère d'utiliser les méthodes différentielles.

Elles sont fondées sur la conservation de la distribution de l'intensité  $E$  d'un point qui se déplace selon l'équation suivante :

$$Et + .E . v = 0 \quad (12)$$

où  $v$  est le vecteur vitesse et  $Et$  la dérivée partielle de  $E$  par rapport au temps. Cette équation (appelée *contrainte d'intensité* (CI), repose sur deux hypothèses : la *conservation de l'intensité au cours du mouvement* et un *déplacement faible entre deux images consécutives de la séquence*. Il est souhaitable que les déplacements restent inférieurs au pixel pour que la différenciation ait un sens. Cette condition n'est généralement pas vérifiée en pratique à cause des mouvements respiratoires et du bruit de speckle, l'approche doit alors être couplée avec des approches multi-résolution (9) et des méthodes de réduction de bruit (10).

## Approche par classification

Une autre approche consiste à déterminer automatiquement les distributions spatiales  $D_k$ . Ces techniques sont basées sur des méthodes de classification (5). Dans ces approches, on assimile chaque structure physiologique à une classe. La segmentation consiste alors à regrouper, de manière automatique, l'ensemble des pixels en  $C_k$  classes, de sorte que les groupes obtenus contiennent des pixels ayant des comportements hémodynamiques les plus semblables possibles.



En pratique, un pixel n'appartient pas de manière exclusive à une classe. Mais il peut présenter des similitudes avec des éléments d'autres classes, si bien que son appartenance peut être distribuée sur plusieurs classes. Le concept d'ensembles flous permet alors de représenter ces données imprécises de façon compacte et intuitive.

La segmentation par classification non exclusive a pour but de générer une partition floue en minimisant la fonctionnelle  $J$  suivante (13) :

$$J = \sum_{i=1}^C \sum_{j=1}^N (u_{ij})^2 (d_{ij})^2 - \alpha \sum_{i=1}^C \left[ \sum_{j=1}^N u_{ij} \right]^2 \quad (13)$$

avec :

C le nombre de compartiments physiologiques

N le nombre de pixels dans l'image

$U = [U_{ik}]$  de degré d'appartenance de chaque pixel  $i$  à la classe  $k$

$\alpha$  un paramètre facilitant le regroupement.

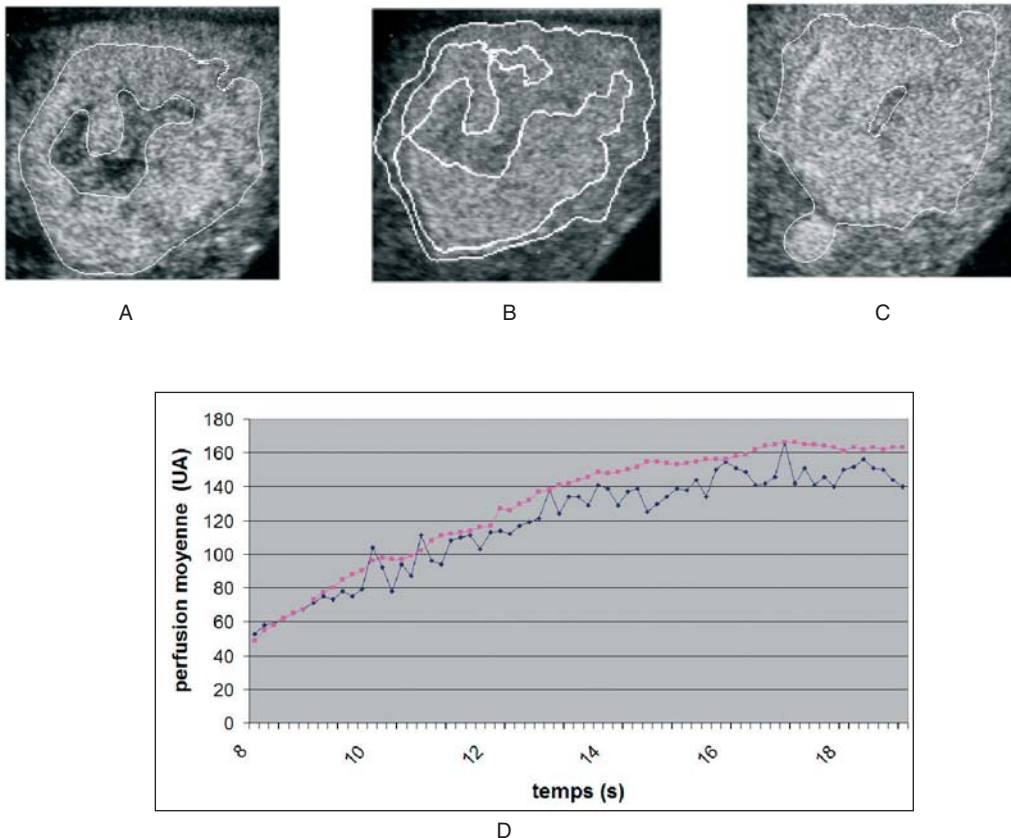
L'affectation d'un élément à une classe s'effectue à l'aide d'une phase de décision en intégrant un critère spatial décrivant le contexte, c'est-à-dire le voisinage dans lequel sont situés les points.

L'avantage de cet algorithme est qu'il ne nécessite aucune contrainte particulière. Cet algorithme a été testé sur des images échographiques de contraste hépatiques (fig. 4).

L'analyse de données est non triviale et nécessite au préalable une étape de réduction de bruit.

### Introduction d'*a priori* spatiaux et temporels : AFSIM

Les méthodes précédentes sont basées sur des *a priori* spatiaux plus ou moins forts (dessin d'une région d'intérêt ou classification). Il est possible également de se baser sur les décours temporels pour identifier les modes de perfusion d'intérêt. L'analyse des séquences d'images médicales (AFSIM) permet de résumer la séquence



**Fig 4** - Exemple de résultats obtenus à partir de la méthode de classification non exclusive en échographie de contraste hépatique sur une métastase hypervasculaire sur des images prise à 8s (A), 25s(B) et 39s (C) après l'injection et (D) la courbe de perfusion correspondant obtenue, en calculant la perfusion moyenne dans la zone en dehors de la nécrose, par l'expert (rose) et par l'algorithme (bleu).

d'images en la combinaison de quelques fonctions physiologiques principales. Cette méthodologie fait l'hypothèse qu'il existe un certain nombre  $N$  de fonctions physiologiques  $C_k(t)$  présentes dans la séquence qui se combinent linéairement pour former la séquence d'images. On peut alors représenter la séquence comme la combinaison linéaire de décours temporels  $C_k(t)$ , les poids des différentes courbes formant des images paramétriques associées  $D_k(p)$  qui indiquent la répartition spatiale des fonctions identifiées.

$$S(p,t) = \sum_1^N D_k(p).C_k(t) \quad (14)$$

Cette méthode est basée sur la décomposition des décours temporels de la séquence par Analyse en Composantes Principales (ACP) qui permet de réduire l'information sur  $Q$  premières composantes. On peut alors réduire la séquence d'images  $S(p, t)$  constituées de  $p$  pixels en une combinaison linéaire de la cinétique moyenne et des  $Q$  premières composantes de l'ACP.

$$S(p,t) = S_{moy}(t) + \sum_{q=1}^Q \sqrt{\lambda_q} v_q(p) v_q(t) \quad (15)$$

en ne retenant que les premières composantes, on peut représenter simplement l'essentiel de l'information sous forme d'images factorielles  $v_q(p)$  et cinétiques associées  $v_q(t)$ . Cette décomposition de la séquence ne permet pas d'inter-

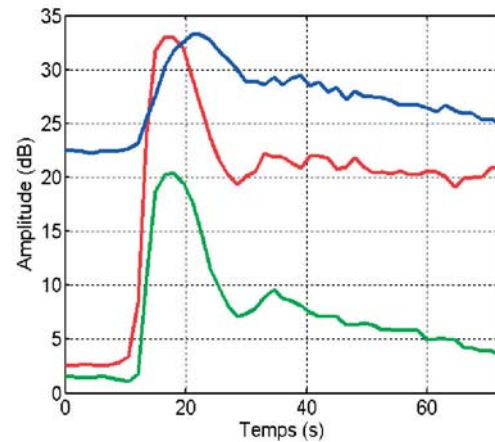
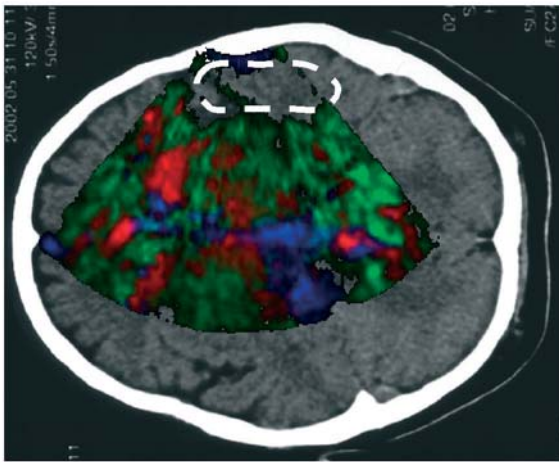
préter les cinétiques et les images factorielles d'un point de vue physiologique, notamment parce qu'elles sont positives et négatives, alors que la prise de contraste se traduit par un phénomène strictement positif. L'AFSIM applique donc des contraintes de positivité pour que les cinétiques de prise de contraste  $C_k(t)$  et les images associées  $D_k(p)$  soient des cinétiques strictement positives ( $I_k(p) > 0$  et  $C_k(t) > 0$ ). Une contrainte d'exclusivité sur les images factorielles a été ajoutée pour une meilleure identification

des facteurs  $\forall p$  si  $I_k(p) > 0, \sum_N I_i(p) = 0$ , pour  $i \neq k$ .

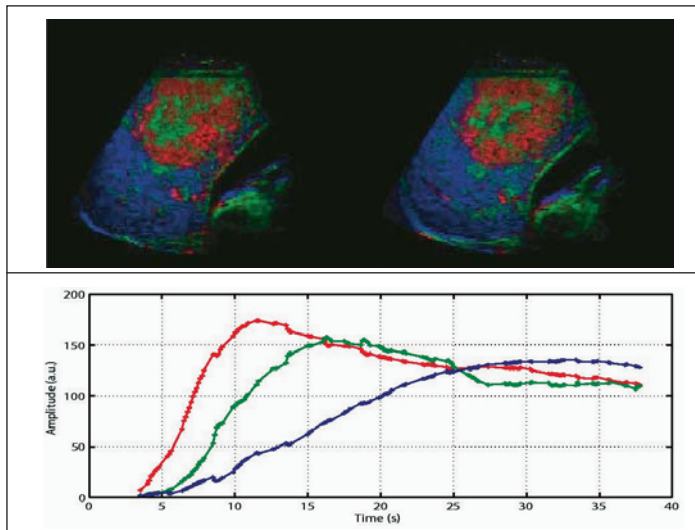
L'AFSIM a été appliquée à l'étude des séquences dynamiques de perfusion dans différentes modalités (11). Les figures 5 et 6 présentent des applications de l'AFSIM en image échographique de contraste cérébrale et hépatique.

## Conclusion

Il existe un grand nombre de protocoles disponibles pour estimer la perfusion. Les modes destructifs et de reperfusion sont encore assez peu utilisés car ils sont apparus très récemment et n'ont pas d'équivalent dans les autres modalités, contrairement à l'imagerie de bolus qui reste la méthode la mieux maîtrisée malgré ses imperfections. L'AFSIM constitue une approche intéressante pour l'estimation qualitative des cinétiques de perfusion et permet une vue d'ensemble simplifiée de la séquence. En outre, elle permet de vérifier la qualité des acquisitions et de détecter



**Fig. 5** - Exemple d'AFSIM en échographie de contraste cérébrale sur un patient souffrant d'une sténose du segment M2 de l'artère cérébrale moyenne. L'image a été superposée à une coupe en scanner pour aider à la compréhension. On distingue un facteur artériel en rouge, tissulaire en vert, et veineux en bleu. La zone ischémique, ne prenant pas le contraste, a été entourée en blanc.



**Fig. 6** - AFSIM de métastase hépatique hypervasculaire après sélection de trames *a posteriori*. La séquence a été décomposée en deux sous-séquences, l'une correspondant au plan visible au maximum d'expiration, l'autre au plan visible au minimum d'expiration. L'AFSIM permet d'identifier trois cinétiques : une prise de contraste précoce dans la tumeur, une prise de contraste retardée dans le centre nécrotique et une prise de contraste tardive dans le parenchyme hépatique sain.

les phénomènes d'atténuation. Néanmoins, comme cette approche est basée sur les données disponibles, les cinétiques estimées dépendent de chaque acquisition, ce qui ne permet pas d'extraire d'index stables répétables d'un jeu de données à un autre, ce qui pose problème pour réaliser le suivi d'une pathologie notamment.

À l'inverse, les cartes paramétriques basées sur une modélisation (maximum du gradient positif, aire sous la courbe, cartes de perfusion extraites des modes destructifs ou de reperfusion), si elles offrent une mesure qui *a priori* ne dépend pas du jeu de données, appliquent un modèle assez rigide. Lorsque ce modèle n'est pas respecté (atténuation, mouvement), il est difficile de détecter des ajustements aberrants. Les cartes paramétriques plus descriptives (images du temps du pic) ne permettent pas toujours de les mettre en évidence. En outre, la relation entre le signal mesuré dans l'image et la concentration effective de PCUS est encore assez peu fiable, ce qui fait que, dans la pratique, les cartes liées aux modèles ne sont pas suffisamment fiables pour être utilisées de manière quantitative.

Une plus grande maîtrise des conditions d'acquisition, de la chaîne de traitement du signal échographique et de la réponse des microbulles, devrait permettre à l'avenir de compenser ces différents obstacles de quantification.

## Références

1. Miles K, DP, Blomley M (1997), Functional Computed Tomography. Oxford: Isis Medical Media Ltd
2. Seidel G *et al.* (2004) Ultrasound perfusion imaging in acute middle cerebral artery infarction predicts outcome. *Stroke* 35(5): 1107-11
3. Krogias C *et al.* (2005) Semiquantitative analysis of ultrasonic cerebral perfusion imaging. *Ultrasound Med Biol* 31(8): 1007-12
4. Wei K *et al.* (1998) Quantification of myocardial blood flow with ultrasound-induced destruction of microbubbles administered as a constant venous infusion. *Circulation* 97(5): 473-83
5. Vogel R *et al.* (2005) The quantification of absolute myocardial perfusion in humans by contrast echocardiography: algorithm and validation. *J Am Coll Cardiol* 45(5): 754-62
6. Lucidarme O *et al.* (2003) Blood flow quantification with contrast-enhanced US: « entrance in the section » phenomenon-phantom and rabbit study. *Radiology* 228(2): 473-9
7. Krix M *et al.* (2004) Quantification of perfusion of liver tissue and metastases using a multivessel model for replenishment kinetics of ultrasound contrast agents. *Ultrasound Med Biol* 30(10): 1355-63
8. Eyding J *et al.* (2003) Contrast burst depletion imaging (CODIM): a new imaging procedure and analysis method for semiquantitative ultrasonic perfusion imaging. *Stroke* 34(1): 77-83
9. Malpica N *et al.* (2004) Tracking of regions-of-interest in myocardial contrast echocardiography. *Ultrasound in Medicine & Biology* 30(3): 303-9
10. Kissi A *et al.* (2005) Perfusion Analysis of Nonlinear Liver Ultrasound Images Based on Nonlinear Matrix Diffusion. 3459 ed. *Lecture Notes in Computer Science* 528-35
11. Delzescaux T *et al.* (2003) Using an adaptive semiautomated self-evaluated registration technique to analyze MRI data for myocardial perfusion assessment. *J Magn Reson Imaging* 18(6): 681-90
12. Renault G *et al.* (2005) *A posteriori* respiratory gating in contrast ultrasound for assessment of hepatic perfusion. *Phys Med Biol* 50(19): 4465-80
13. Kissi A. *et al.* (2004) Contrast enhanced ultrasound image segmentation based on fuzzy competitive clustering and anisotropic diffusion *Engineering in Medicine and Biology Society, EMBC vol. 1: 1613-15*

---

# L'imagerie de contraste ultrasonore pour l'évaluation précoce des thérapies ciblées

N. Lassau, L. Chami et P. Péronneau

## Introduction

Le phénomène d'angiogenèse, formation de nouveaux vaisseaux à partir de vaisseaux existants, est une étape clé dans le développement des tumeurs. En effet, l'apport des éléments nutritifs se fait uniquement par diffusion passive pour les tumeurs de moins de 2 mm. Au-delà de cette taille, la création d'un réseau de néovaisseaux induit par la sécrétion de substances angiogéniques sécrétées par les cellules tumorales est nécessaire pour que la croissance tumorale se poursuive. La création de ce nouveau réseau vasculaire est également responsable d'une augmentation du potentiel invasif des tumeurs (1, 2, 3).

De nouveaux traitements ciblés de type anti-angiogénique sont actuellement en développement avec pour objectif de détruire les néovaisseaux. L'essor très important de ces nouvelles drogues ciblées ont eu pour conséquence de proposer de nouveaux indicateurs pertinents d'imagerie fonctionnelle permettant de prédire la réponse au traitement (4) puisque, très souvent, ces traitements induisent une nécrose des lésions sans modification de la taille tumorale initiale. Dans les essais cliniques, le taux de survie globale est le meilleur paramètre objectif d'efficacité d'un traitement, mais ce paramètre est obtenu tardivement, alors que les effets sur les tumeurs doivent être déterminés dès que possible afin d'instituer un autre traitement si celui-ci s'avère inefficace.

Jusqu'à présent, la réponse tumorale, ou réponse objective, est basée sur les changements du nombre et de la taille des lésions cibles mesurables, primaires ou secondaires (5). Ces paramètres sont obtenus plus rapidement que la sur-

vie globale, mais leur fiabilité est hautement dépendante de la qualité des comparaisons cliniques et spécialement des mesures radiologiques. Les critères RECIST, qui restent cependant actuellement les plus utilisés pour l'évaluation des thérapies, sont basés sur la mesure du plus grand axe de chaque lésion cible (6). Cette évaluation est bien sûr morphologique et doit être remise en question avec l'arrivée des nouvelles technologies proposant d'évaluer de façon fonctionnelle les modifications de la vascularisation avant qu'une diminution du volume tumoral ne soit détectée (7). Il est en effet de plus en plus reconnu et admis dans les congrès internationaux que les guides définissant les méthodes de mesure des tumeurs solides et des critères de réponse ne sont plus adaptés actuellement aux techniques d'imagerie en progrès.

Les récentes évolutions techniques ont permis à l'échographie-Doppler d'être positionnée comme une imagerie de type fonctionnel. En effet, l'échographie-Doppler permet non seulement une étude morphologique des tumeurs, mais également une étude de la vascularisation tumorale (8, 9). Depuis quelques années, les études expérimentales sur petit animal, ont montré que l'écho-Doppler avec les sondes de haute fréquence permettait de visualiser l'angiogenèse *in vivo*, en particulier en détectant en temps réel des microvaisseaux de l'ordre de 100 microns de diamètre (10).

Depuis 1999 chez l'animal (11) et en 2002 chez l'homme (12, 13), il a été montré qu'une diminution précoce de la vascularisation tumorale évaluée par écho-Doppler reflétait l'efficacité des traitements ciblés avant que l'on puisse observer une diminution du volume tumoral.



Une étude concernant les patients porteurs de métastases en transit de mélanome et traités par perfusion isolée de membre a démontré qu'une diminution précoce de cette vascularisation permettait de prédire la réponse complète au traitement avant toute modification du volume tumoral. En revanche, une augmentation de cette vascularisation reflétait une progression tumorale (14).

L'arrivée des produits de contraste de première génération comme le Levovist® (Schering, AMM 1999) a représenté une évolution majeure en échographie et a déjà très nettement accru cette performance de détection permettant la visualisation de vaisseaux de l'ordre de 40 microns de diamètre (15). Il s'agit de bulles d'air de quelques microns de diamètre enrobées dans une capsule de D-galactosidose et d'acide palmitique. Ces bulles présentent un pouvoir de rétrodiffusion ultrasonore très supérieur à celui des globules rouges et offrent ainsi un réhaussement du signal très significatif. Initialement, ces produits de contraste, compte tenu de leur relativement faible durée de vie, furent souvent utilisés en mode destructif avec des index mécaniques élevés notablement, supérieurs à 0,5. La sensibilité de détection de la microvascularisation fut ainsi nettement améliorée, donnant accès à une visualisation de type « parenchymographie ». Par exemple, ce type d'imagerie fonctionnelle a été utilisée pour prédire précocement la réponse chez 49 patients porteurs de sarcomes développés dans un membre et traités par perfusion isolée de membre avec du TNF $\alpha$  (16). Ce traitement avait pour objectif d'éviter l'amputation. L'évaluation par écho-Doppler avec contraste a été réalisée très précocement à J+1, J+7, J+14, 1 mois et 2 mois. Les résultats ont montré que l'écho-Doppler associé à un produit de contraste permettait dès J +1 de prédire la réponse avant toute modification de taille des lésions avec sensibilité, spécificité, VPP et PPN de 14 de 89, 100, 100 et 90 % respectivement.

Les chirurgiens-oncologues sont convaincus que cet examen d'imagerie fonctionnelle est capable de prédire précocement la réponse au traitement afin d'adapter le calendrier chirurgical. Eggermont (17) présente effectivement l'échographie de contraste comme une technique simple, peu coûteuse, permettant de prédire seulement un jour après le traitement l'efficacité du TNF $\alpha$  chez des sarcomes traités par perfusion isolée de membre.

Les récents développements techniques en ultrasons, le Doppler large bande à haute résolution spatiale, et essentiellement l'imagerie har-

monique combinée avec des logiciels de perfusion, associés à des agents de contraste de deuxième génération (SonoVue®, Bracco, AMM 2003) ont permis de réaliser des avancées diagnostiques notoires. Il s'agit là de bulles d'hexafluorure de soufre enrobées dans une capsule de macrogol 4000, distéaroylphosphatidylcholine, dipalmitoylphosphatidylglycérol, et d'acide palmitique présentant une durée de vie largement supérieure à quelques minutes et possédant des propriétés de non-linéarité même à faible index mécanique (c'est-à-dire à faible puissance d'émission évitant leur destruction rapide) qui permettent la mise en œuvre de l'imagerie harmonique et d'améliorer encore la détection de la micro-vascularisation en augmentant significativement le rapport signal sur bruit.

Plusieurs études sur différents types de tumeurs traitées par des thérapies ciblées ont confirmé effectivement que l'utilisation de ces agents de contraste de deuxième génération ont permis de prédire précocement la réponse au traitement (18). Ces produits de contraste présentent effectivement une réponse non linéaire à faible index mécanique de l'ordre de 0,1. Tous les logiciels de perfusion des différents constructeurs utilisent, que ce soit dans le domaine temporel ou spatial, cette caractéristique en additionnant les signaux en inversion de phase provenant de l'imagerie fondamentale et harmonique des tissus et des microbulles. L'objectif principal étant toujours d'augmenter essentiellement le rapport signal sur bruit provenant des bulles gazeuses réagissant de façon non linéaire à la pression ultrasonore appliquée, circulant dans les néovaisseaux par rapport aux tissus environnants qui, eux, ne présentent pas ce comportement non linéaire aux faibles index mécaniques utilisés.

La première étude a été réalisée chez les patients porteurs de tumeurs stromales gastro-intestinales traitées par imatinib (Glivec®) et inclus dans l'étude française BFR14. Ces tumeurs stromales gastro-intestinales dérivent des cellules interstitielles de Cajal du tractus gastro-intestinal (19) et avaient un pronostic extrêmement défavorable, avec une forte résistance aux chimiothérapies conventionnelles (20-21).

L'arrivée du Glivec®, ciblé sur le récepteur c-kit, a fondamentalement changé le pronostic de ces patients (22-25) avec un taux de réponse objective de l'ordre de 80 %. Ce traitement induit d'importantes modifications du parenchyme tumoral avec diminution de la vascularisation et apparition de nécrose, sans changement de volume tumoral (26).



Les critères de l'OMS ou les critères RECIST, qui sont des critères morphologiques basés sur la taille de la tumeur, sont donc mis en défaut pour évaluer la réponse à ce traitement. Actuellement, les modalités d'imagerie morphologique et fonctionnelle comme l'IRM fonctionnelle, le PET-scan ou l'échographie de contraste doivent être choisis préférentiellement pour évaluer la réponse à ce type de traitement (27).

À titre d'exemple, une étude réalisée sur 30 patients, porteurs de GIST métastatique avec une évaluation par échographie Doppler avec injection d'agent de contraste réalisée avant le traitement puis à J1, J7, J14, à deux mois, trois mois puis tous les trois mois, avec un suivi de deux ans, a montré de façon significative qu'une chute de la prise de contraste dès le septième jour était capable de sélectionner les bons répondeurs des mauvais répondeurs. La nécrose complète des lésions est souvent atteinte à partir du premier mois (28).

L'intérêt de cette technique permet également de détecter précocement l'apparition des résistances secondaires, (fig. 1) dont le taux est de 15 % à partir de la première année de traitement. L'apparition de cette résistance secondaire, mise en évidence en visualisant la reperfusion des zones nécrotiques, permet d'adapter une nouvelle stratégie thérapeutique avant même qu'il y ait une augmentation du volume tumoral (29).

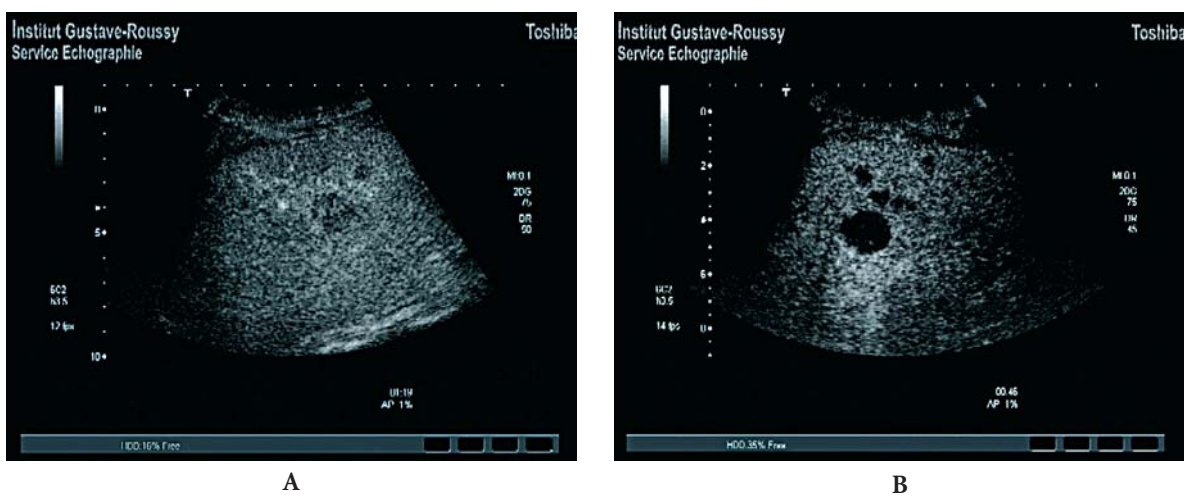
Cette technique est adaptée pour tout type de tumeur hypervasculaire, accessible aux ultrasons. En effet, il a également été montré que les

patients porteurs de cancer du rein métastatique pouvaient être traités par traitement anti-angiogénique (Bayer) et bénéficier d'une évaluation précoce fonctionnelle pour prédire la survie sans progression et la survie globale. Cette dernière procédure d'imagerie fonctionnelle (30) a été réalisée dans le cadre d'une phase III (fig. 2) présentée à l'ASCO 2005, mais également dans une deuxième étude de phase I, associant la même molécule de Bayer (BAY-9006) à l'interféron (fig. 3). Une diminution de la prise de contraste de 20 % dès la deuxième semaine a permis de prédire la survie globale.

Ces trois études publiées concernant les sarcomes des tissus mous, les GIST et les cancers du rein métastatiques, ont permis de montrer le fort potentiel de l'échographie de contraste pour prédire précocement la réponse aux nouvelles thérapies ciblées.

Toutefois, une quantification objective paramétrique doit être réalisée pour que cette technique soit incluse de façon systématique dans les essais thérapeutiques et actuellement le développement de logiciels quantifiant, sans intervention de l'opérateur, le rehaussement à partir des données linéaires brutes, c'est-à-dire des données échographiques brutes avant compression au format vidéo permet effectivement d'objectiver clairement la prise de contraste.

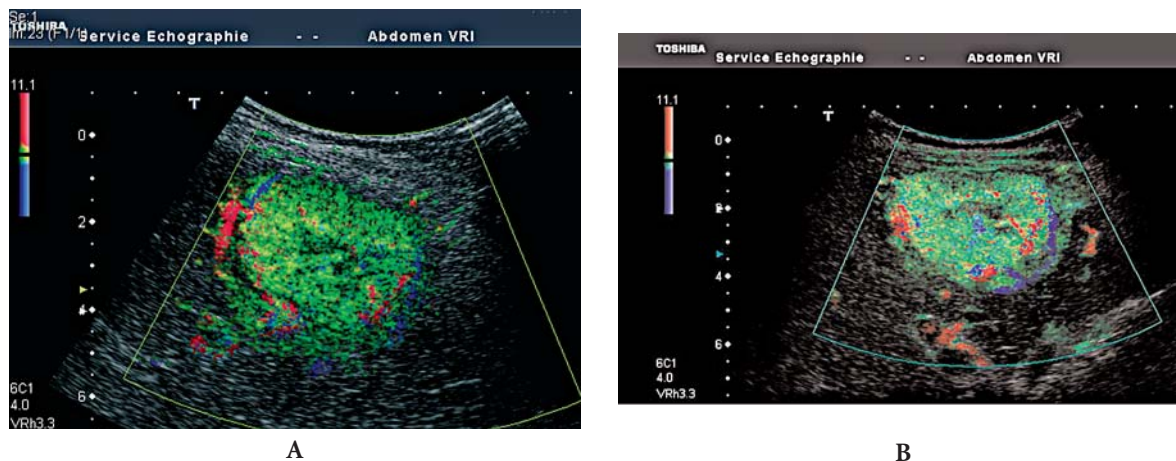
Ces types de quantifications sont actuellement réalisés dans plusieurs essais thérapeutiques. Ils permettent par la détermination de régions d'intérêts et sur une acquisition de trois



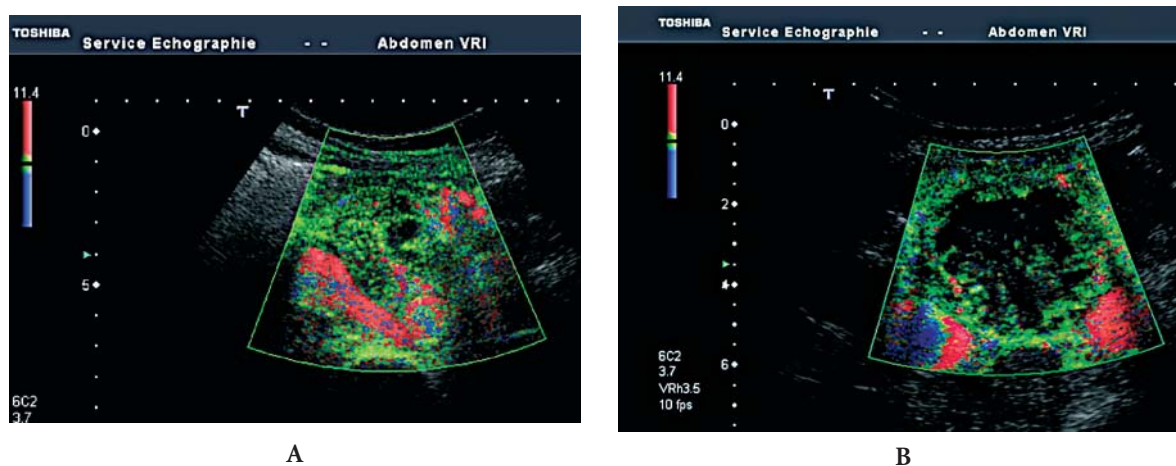
**Fig. 1** - Métastases hépatiques de GIST visualisées en mode pulse soustraction avec SonoVue® chez une femme traitée par Glivec®.

A) Visualisation avant traitement confirmant la prise de contraste de toutes les lésions.

B) L'échographie de contraste réalisée à quinze jours permet de confirmer l'apparition de la nécrose des lésions et de confirmer très tôt la bonne réponse au traitement.



**Fig. 2** - Patient porteur de métastases hépatiques, d'un cancer du rein métastatique, traité par les molécules de BAYER 9006 (phase III). L'échographie de contraste a été réalisée avant traitement (A) et à trois semaines (B) : aucune modification de la prise de contraste n'est objectivée. Ce patient est classé mauvais répondeur.



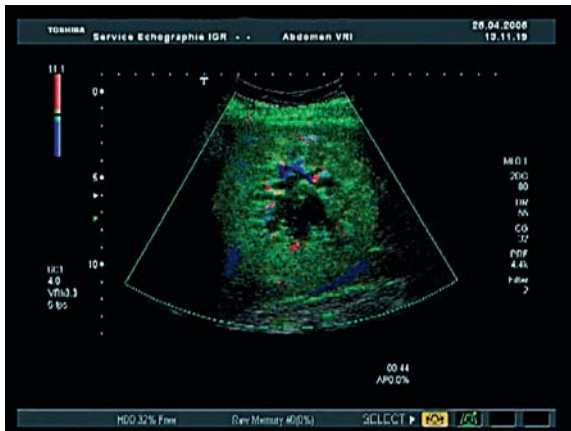**Fig. 3** - Patient porteur de métastases d'un cancer du rein métastatique, traité par les molécules de BAYER 9006 (phase III). L'échographie de contraste a été réalisée avant traitement (A) et à trois semaines (B) : Une très nette diminution de la prise de contraste a été objectivée. Ce patient est classé bon répondeur.

minutes temps réel grâce à un tracking de la lésion lors de la respiration du patient, d'obtenir l'acquisition complète du rehaussement induit par l'injection du produit de contraste.

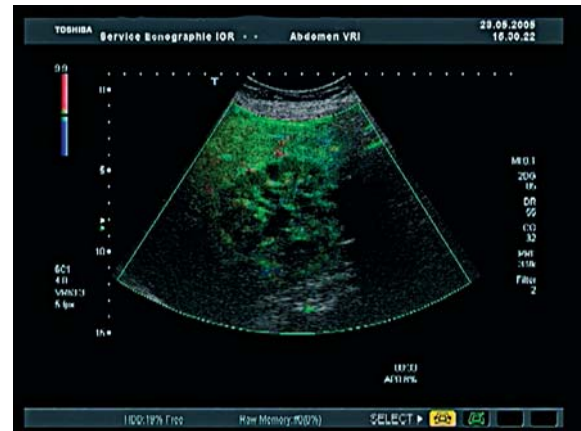
Il va donc être possible dans un futur très proche de proposer une quantification selon des paramètres tels que l'intensité maximale de la perfusion correspondant au volume sanguin tumoral, de la vitesse de prise de contraste correspondant au flux sanguin et également du temps de transit moyen des produits de contraste de la tumeur, qui sont des paramètres actuellement utilisés en IRM fonctionnelle.

En conclusion, l'arrivée des produits de contraste ultrasonores a permis de positionner la technique ultrasonore comme une technique d'imagerie fonctionnelle permettant d'évaluer précocement les nouvelles thérapies ciblées induisant une nécrose des lésions sans modification de volume.

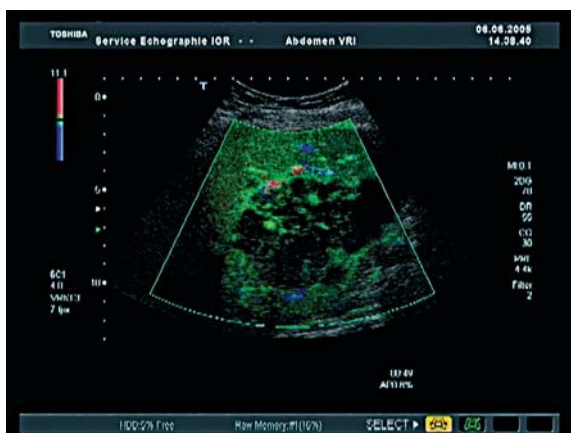L'arrivée des logiciels de perfusion associés à des logiciels de quantification permettront dans un très proche avenir de proposer aux cliniciens une évaluation objective et quantifiée de la perfusion tumorale.



A



B



C

**Fig. 4** - Métastases hépatiques chez un patient porteur de cancer de rein métastatique, âgé de 62 ans. L'échographie de contraste réalisée avant traitement (A), puis à deux (B) et à quatre semaines (C) après traitement par BAYER 9006 avec interféron (phase I) permet de visualiser une prise de contraste estimée à 80, 60 et 40 % respectivement, permettant de classer ce patient bon répondeur.

## Références

- Folkman J (1971) Tumour angiogenesis: therapeutic implications. *N Engl J Med* 285: 1182-6
- Folkman J (1995) Angiogenesis in cancer, vascular, rheumatoid and other disease. *Nat Med* 1: 27-31
- Miller JC, Pien HH, Sahani D *et al.* (2005) Imaging angiogenesis: applications and potential for drug development. *J Natl Cancer Inst* 97: 172-87
- Rehman S, Jayson G (2005) Molecular Imaging of anti-angiogenic agents. *The Oncologist* 10: 92-103
- World Health Organisation Offset Publication (ed) (1979) WHO Handbook for Reporting Results of Cancer Treatment: Geneva (Switzerland)
- Therasse P, Arbuck SG, Eisenhauer EA *et al.* (2000) New guidelines to evaluate the response to treatment in solid tumours. European Organization for Research and Treatment of Cancer, National Cancer Institute of the United States, National Cancer Institute of Canada. *J Natl Cancer Inst* 92 (3): 205-16
- Schwartz L (2004) Conventional and novel techniques for therapeutic response assessment. Radiological Society North America (RSNA). 90th Scientific Assembly and Annual Meeting, Chicago. *Proc Radiology* 115
- Cosgrove D (2003) Angiogenesis imaging. *Ultrasound, the British Journal of Radiology* 76: S43-S49
- Lassau N, Chawi I, Rouffiac V *et al.* (2004) Interest of colour Doppler ultrasonography to evaluate a new anti-angiogenic treatment with thalidomide in metastatic renal cell carcinoma. *Bull Cancer* 91 (7-8): 629-35
- Lassau N, Paturol-Asselin C, Guinebretière JM *et al.* (1999) New haemodynamic approach to angiogenesis: colour and pulsed Doppler ultrasonography. *Invest Radiol* 34: 194-8
- Asselin C, Lassau N, Guinebretière JM *et al.* (1999) The *in vivo* murine interleukin-12 transfer by the Semliki Forest Virus induces B16 tumour regression through inhibition of tumour blood vessel formation monitored by Doppler ultrasonography. *Gene Therapy* 4: 606-15

12. Escudier B, Lassau N, Couanet D *et al.* (2002) Phase II trial of thalidomide in renal-cell carcinoma. *Ann Oncol* 13 (7): 1029-35
13. Faivre S, Delbaldo C, Vera K *et al.* (2006) Safety, Pharmacokinetic, and Antitumor Activity of SU11248, a Novel Oral Multitarget Tyrosine Kinase inhibitor, in patients with cancer. *J Clin Oncol* 24: 1-11
14. Hochedez P, Lassau N, Bonvalot S *et al.* (2003) [Treatment of local recurrent melanomas by isolated limb perfusion: value of Doppler ultrasonography]. *J Radiol* 84 (5): 597-603
15. Lassau N, Koscielny S, Opolon P *et al.* (2001) Evaluation of contrast-enhanced colour Doppler ultrasound for the quantification of angiogenesis *in vivo*. *Invest Radiol* 36: 50-5
16. Lassau N, Lamuraglia M, Vanel D *et al.* (2005) Doppler US with perfusion software and contrast medium injection in the early evaluation of isolated limb perfusion of limb sarcomas: prospective study of 49 cases. *Ann Oncol* 16 (7): 1054-60
17. Eggermont AM (2005) Evolving imaging technology: contrast-enhanced Doppler ultrasound is early and rapid predictor of tumour response. *Ann Oncol* 16 (7): 995-6
18. Lassau N, Lamuraglia M, Leclere J, Rouffiac V (2004) Functional and early evaluation of treatments in oncology: interest of ultrasonographic contrast agents. *J Radiol* 85: 704-12
19. Connolly EM, Gaffney E, Reynolds JV (2003) Gastrointestinal stromal tumours. *Br J Surg* 90: 1178-86
20. Berman J, O'Leary TJ (2001) Gastrointestinal stromal tumor workshop. *Hum Pathol* 32: 578-82
21. Emory TS, Sobin LH, Lukes L (1999) Prognosis of gastrointestinal smooth-muscle (stromal) tumors: dependence on anatomic site. *Am J Surg Pathol* 23: 82-7
22. Joensuu H, Roberts PJ, Sarlomo-Rikala M *et al.* (2001) Effect of the tyrosine kinase inhibitor STI571 in a patient with a metastatic gastrointestinal stromal tumor. *N Engl J Med* 344: 1052-6
23. Van Oosterom AT, Judson I, Verweij J *et al.* (2001) Safety and efficacy of imatinib (STI571) in metastatic gastrointestinal stromal tumours: a phase I study. *Lancet* 358: 1421-3
24. Van Oosterom AT, Judson IR, Verweij J *et al.* (2002) Update of phase I study of imatinib (STI571) in advanced soft tissue sarcomas and gastrointestinal stromal tumors: a report of the EORTC Soft Tissue and Bone Sarcoma Group. *Eur J Cancer* 38 Suppl 5: S83-S87
25. Verweij J, van Oosterom A, Blay JY *et al.* (2003) Imatinib mesylate (STI-571 Glivec, Gleevec) is an active agent for gastrointestinal stromal tumours, but does not yield responses in other soft-tissue sarcomas that are unselected for a molecular target. Results from an EORTC Soft Tissue and Bone Sarcoma Group phase II study. *Eur J Cancer* 39: 2006-11
26. Chen MY, Bechtold RE, Savage PD (2002) Cystic changes in hepatic metastases from gastrointestinal stromal tumors (GIST) treated with Gleevec (imatinib mesylate). *AJR Am J Roentgenol* 179: 1059-62
27. Blay JY, Landi B, Bonvalot S *et al.* (2005) Recommendations for the management of GIST patients. *Bull Cancer* 92 (10): 907-18
28. Lassau N, Lamuraglia M, Chami L *et al.* (2006) Gastrointestinal stromal tumours treated with Imatinib: Monitoring response with contrast enhanced ultrasound. *AJR In Press*
29. Lassau N, Lamuraglia M, Chami L *et al.* (2005) Doppler-ultrasonography with perfusion software and contrast medium injection as a tool for early evaluation of gastrointestinal stromal tumors (GIST). *Journal of Clinical Oncology*, vol. 23, N° 16S: 206. 2005 ASCO Annual Meeting Proceedings
30. Lassau N, Lamuraglia M, Chami L *et al.* (2005) Doppler-ultrasonography with perfusion software and contrast agent injection as an early evaluation tool of metastatic renal cancers treated with the Raf-Kinase and VEGFR inhibitor: a prospective study. *Journal of Clinical Oncology*, vol. 23, N° 16S: 209. 2005 ASCO Annual Meeting Proceedings

# Applications radiologiques



---

# Échographie de contraste et métastases hépatiques

F. Tranquart, A. Bleuzen

L'échographie est très souvent utilisée en première intention dans l'approche diagnostique des lésions secondaires hépatiques en raison de sa facilité de mise en œuvre, de son coût faible et de son innocuité. Toutefois, l'étude des chiffres de sensibilité et spécificité ne plaide pas en sa faveur, les valeurs ne dépassant pas 70 % pour ces lésions, principalement en ce qui concerne la sensibilité. Ces chiffres sont principalement dus à un contraste tissulaire insuffisant ne permettant pas de détecter des lésions d'échogénicité peu différentes de celles du parenchyme normal, ainsi qu'aux difficultés d'identification de critères spécifiques en dehors de situations particulières. Il est connu que parmi les méthodes d'imagerie, l'échographie conventionnelle apporte des éléments non spécifiques qui ne permettent pas un diagnostic précis. Les aspects bénins et malins sont souvent facilement différenciés lorsque les lésions sont de grande taille, mais, quand elles sont petites, la difficulté de recueillir des informations fiables fait que le diagnostic n'est pas toujours possible (1, 2). L'absence de différenciation par échographie conventionnelle amène le recours à d'autres procédures parfois invasives et/ou coûteuses. De ce fait ainsi qu'en raison d'un caractère opérateur-dépendant souvent rapporté, le rapport coût-apport diagnostique semble moins favorable et doit amener à reconsidérer l'intérêt de cette pratique. Le besoin d'une méthode diagnostique simple, de coût faible et non invasive, a amené à proposer l'échographie de contraste en raison de ses performances remarquables sans inconvénients pour le patient (3-5).

Par ailleurs, il est connu que la découverte de lésions hépatiques chez un patient présentant un antécédent néoplasique n'est pas synonyme de

métastase hépatique. Ainsi, Schwartz *et al.* (6) rapportent la découverte de lésions de moins de 1 cm chez 12,7 % des 2 978 patients étudiés par TDM dans le cadre d'un bilan de cancer, celles-ci étant considérées comme indéterminées. Sur la base du suivi, la conclusion était que la plupart des lésions découvertes étaient bénignes (80,2 %), les lésions secondaires ne représentant que 11,6 % des patients. Kreft *et al.* (7) rapportent 179 lésions de moins de 2 cm au cours de 628 MRI. Pour les patients avec des antécédents de cancer, des lésions étaient décrites dans 76,7 % des cas bénignes pour 50,6 %. En absence de notion de cancer, 75 % étaient bénignes. De ce fait, le besoin d'un diagnostic définitif est grand afin de stopper des examens multiples voire invasifs, la plupart de ces lésions étant bénignes même au cours de bilan de cancer.

Enfin, il faut souligner les fréquences variables de lésions secondaires en fonction du type de cancer primitif considéré. Ainsi, la fréquence de ces lésions secondaires est-elle plus élevée pour le cancer colorectal (ces lésions étant par ailleurs fréquemment synchrones) que pour les cancers du sein ou du poumon, amenant à proposer des stratégies de diagnostic différentes reposant plus largement sur la TDM ou l'IRM en première intention dans le premier cas et l'échographie dans les autres cas.

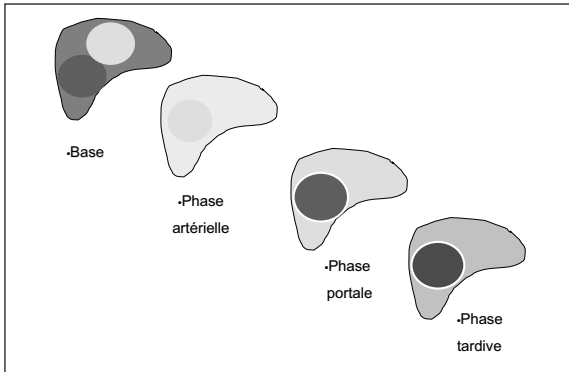
Les premières études hépatiques utilisant les agents de première génération avaient souligné le comportement différent des lésions secondaires en comparaison du foie normal et des autres lésions hépatiques bénignes ou malignes. La mise à disposition des agents de contraste ultrasonores dits de seconde génération a introduit une nouvelle dimension, le temps réel, dans la détection de ces lésions par échographie. Il

semble ainsi possible de pouvoir détecter et caractériser des lésions non visibles ou non totalement définies en échographie conventionnelle par l'amélioration spectaculaire du contraste entre la lésion et le parenchyme normal, mais

également par la cinétique de captation du contraste au sein de cette lésion (8-10).

### Imagerie conventionnelle

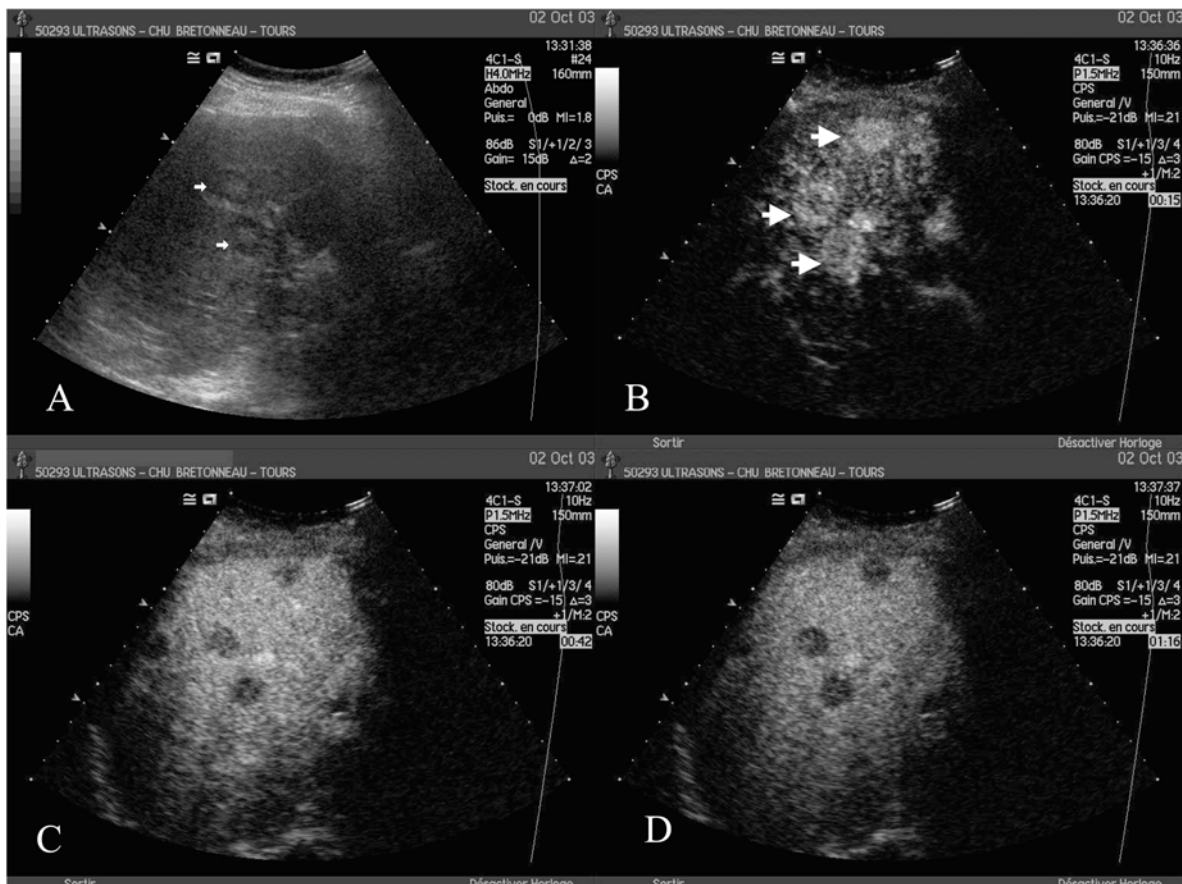
En écho-Doppler sans agents de contraste, les lésions hépatiques secondaires prennent des aspects variés de kystiques à solides, voire calcifiés, de hypoéchogènes à hyperéchogènes avec le plus souvent un halo hypoéchogène associé. La relation entre l'échostructure et le type de lésions primitives a été souvent proposée mais sa validité reste limitée et ne permet qu'une orientation. La vascularisation est souvent pauvre en dehors des lésions hypervasculaires (1).



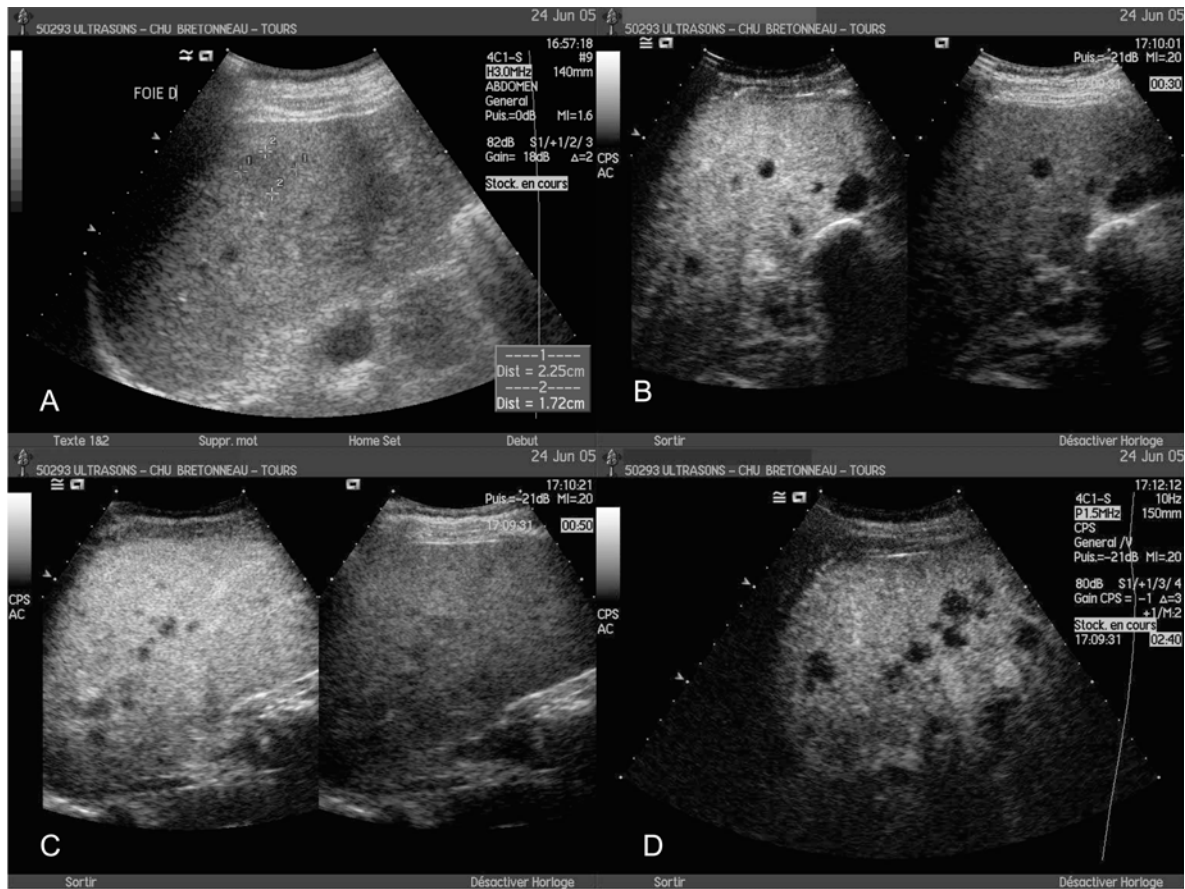
**Fig. 1** - Aspect typique schématique de la prise de contraste au sein d'une lésion secondaire hypovasculaire quelle que soit l'échogénéicité basale (hypo- ou hyperéchogène) démontrant une prise de contraste faible en phase artérielle suivie d'une vidange complète de l'agent au cours des phases portale et tardive aboutissant à une lésion en hyposignal franc.

### Interprétation des résultats en échographie de contraste

L'imagerie continue en phase artérielle durant les trente premières secondes après injection



**Fig. 2** - L'échographie est demandée dans le cadre du bilan d'un cancer du poumon. Celle-ci révèle la présence de 4 lésions hypoéchogènes (A). La prise de contraste artérielle (B) est suivie d'une vidange au cours des phases suivantes aboutissant à une absence de contraste à l'intérieur de ces lésions confirmant le diagnostic de lésions métastatiques (C, D).



**Fig. 3** - Mise en évidence d'une hétérogénéité hépatique chez un patient sans antécédent de cancer connu (A). Après injection de contraste au cours des phases artérielle, portale et tardive, on met en évidence progressivement de nombreuses lacunes de petite taille diffuses dans le foie (B, C, D) caractéristiques de localisations secondaires permettant la recherche du primitif (poumon).

intraveineuse d'agent de contraste permet d'objectiver la prise de contraste précoce qui est proportionnelle au débit sanguin de la lésion suspectée.

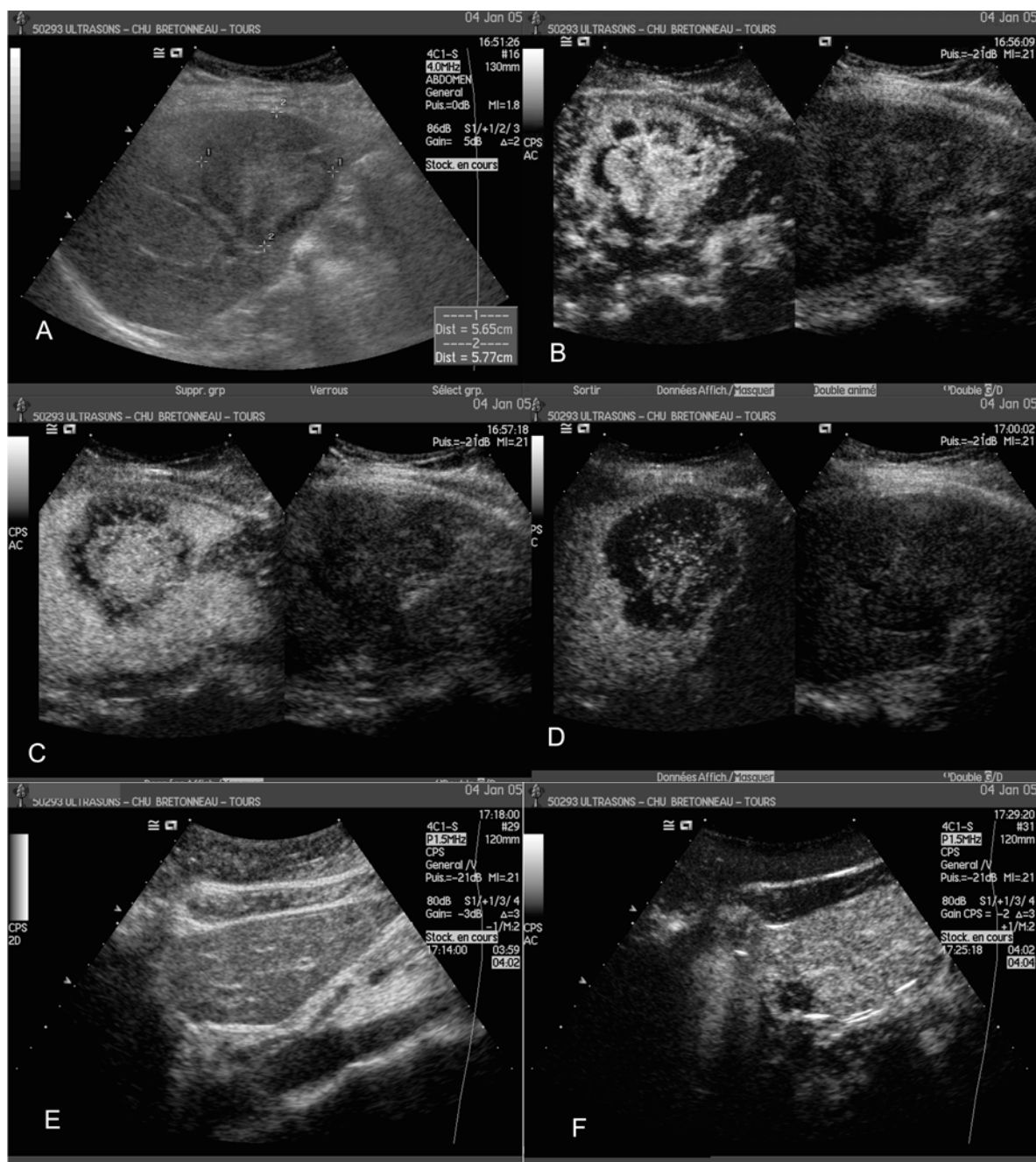
En ce qui concerne la phase portale, on peut distinguer une première partie (entre 30 secondes et 1 minute) où l'examen est souvent limité par l'absence de contraste clair entre la lésion et le parenchyme sain en dehors du cas des lésions hypervascularisées. Par contre, au cours de la seconde minute correspondant à la deuxième partie de la phase portale, le contraste intralésionnel s'améliore, permettant alors de mieux apprécier le contraste entre les lésions et le parenchyme voisin.

L'imagerie tardive (au-delà de 2 min après injection de l'agent de contraste) permet d'objectiver les lésions hépatiques en fonction de l'accumulation ou non de contraste dans celles-ci. Cette phase très importante et constante pour les agents de première et

seconde génération serait en rapport avec la stagnation des microbulles au sein des sinusoides hépatiques ou une captation par les cellules du système des phagocytes mononucléés. Il a été rapporté des différences entre les produits de seconde génération utilisés concernant cette phase tardive avec des rétentions parfois moins marquées pouvant limiter le caractère diagnostique important de cette phase (11).

L'interprétation des résultats fait également appel à deux notions complémentaires que sont la détection et la caractérisation. Les éléments permettant la détection de lésions font principalement appel aux aspects observés en phase tardive (en comparaison des éléments conventionnels), alors que les éléments de caractérisation nécessitent la prise en compte des éléments observés de la phase artérielle à la phase tardive.



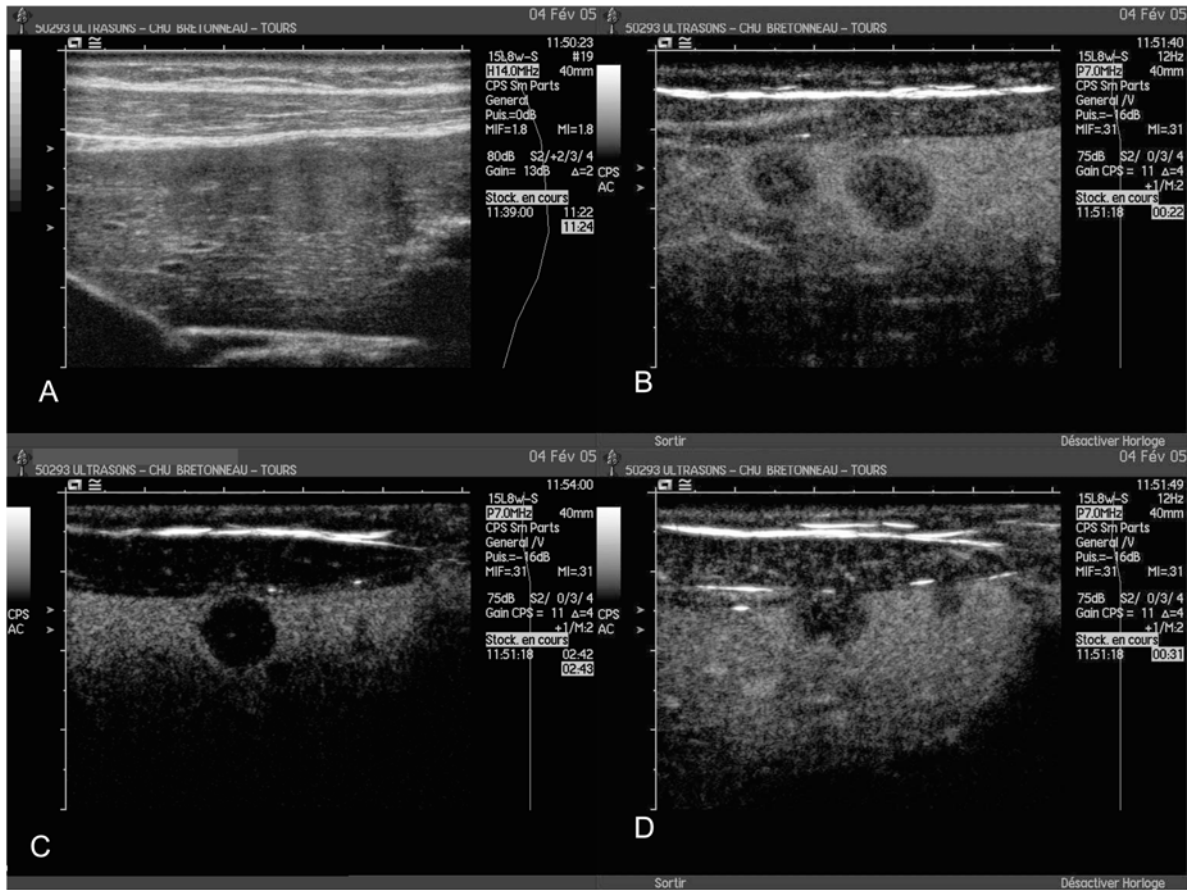


**Fig. 4** - L'échographie est demandée dans le cadre du suivi d'un cancer du sein. Celle-ci révèle la présence d'une lésion hétérogène (A) dont la prise de contraste est centrale mais avec un halo à prise de contraste faible (B) se vidant progressivement en s'agrandissant au cours du temps permettant d'évoquer le diagnostic de lésion secondaire confirmé par biopsie (C, D). Par ailleurs au sein du foie gauche la présence d'une lacune de contraste permettait la découverte d'une lésion secondaire non visualisée en échographie conventionnelle ni en TDM (E, F).

### Aspects des lésions hépatiques en échographie de contraste (3-5, 12-18)

La caractéristique fondamentale des lésions secondaires hépatiques est la présence d'un hyposignal franc intralésionnel en phase tardive en relation avec l'absence de possibilité de stase

de l'agent au sein de ces lésions par absence de sinusoides et cellules de Kupffer. Ceci a été rapporté par toutes les études depuis l'avènement des agents de contraste quel que soit l'agent utilisé. Avec les méthodes les plus récentes, il a été rapporté la possibilité de voir quelques microbulles circulantes à l'intérieur de la lésion sans



**Fig. 5** - L'échographie est demandée dans le cadre du bilan initial d'un cancer du sein. Celle-ci révèle la présence de deux lésions discrètement hypoéchogènes (A) sous capsulaires en échographie haute fréquence. L'absence de contraste à l'intérieur de ces lésions au cours des trois phases suivant l'injection de SonoVue® confirmait le diagnostic de lésions métastatiques (B, C), mais également permettait la détection d'une lésion de seulement 4 mm à proximité passée inaperçues sur l'échographie conventionnelle (D).

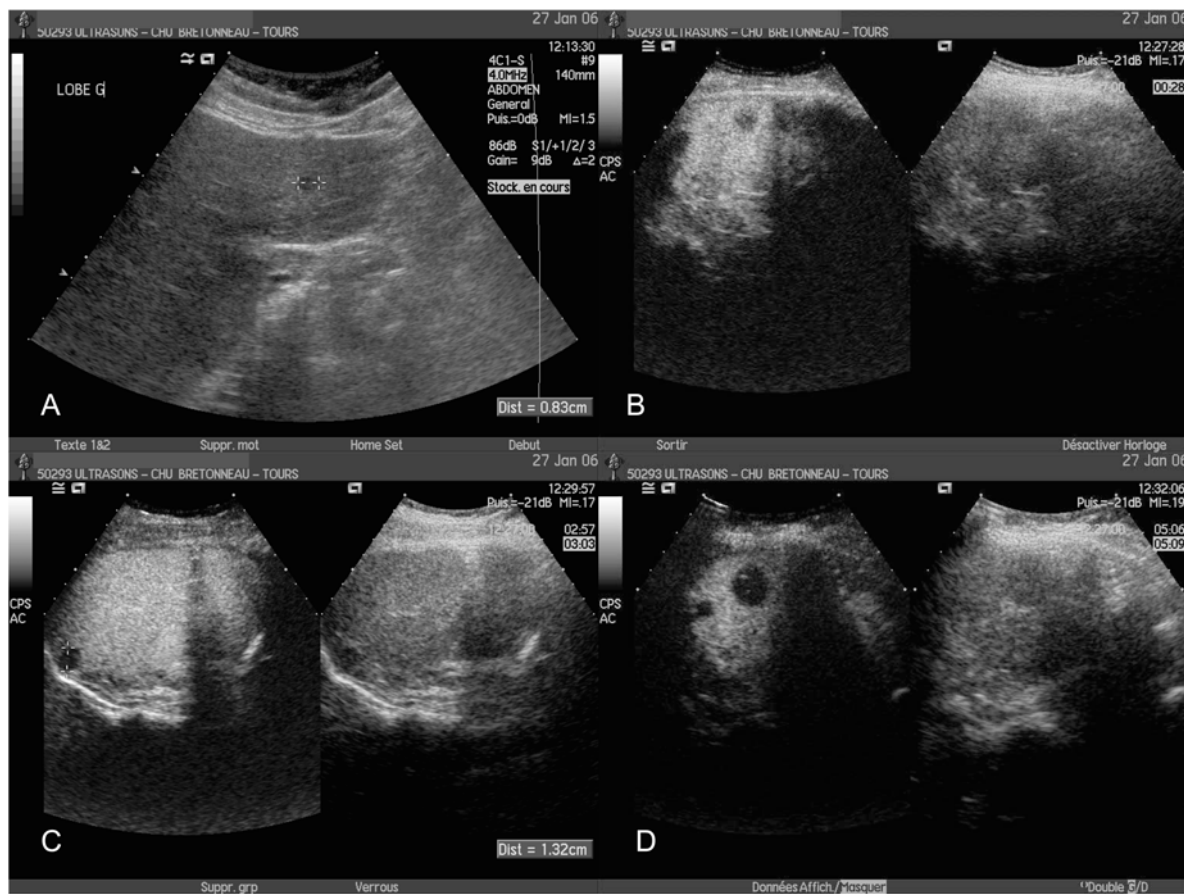
que cela n'affecte la notion d'hyposignal franc (fig. 1).

En ce qui concerne les phases artérielles de rehaussement, le comportement est différent entre les lésions hypervascularisées comme les lésions secondaires neuro-endocrines ou de cancer colorectal et les lésions hypovascularisées (fig. 2, 3). En effet, pour les premières, il sera observé un rehaussement très rapide et complet en phase artérielle précédant le rehaussement du parenchyme voisin, mais qui sera suivi d'une vidange très rapide de la lésion quelquefois avant la fin de la phase artérielle, la faisant apparaître en hyposignal en phase portale et tardive. Pour les lésions hypovascularisées, la faible vascularisation fera qu'il ne sera observé qu'un signal interne souvent plus faible que celui du parenchyme normal avoisinant au cours de la phase artérielle ou portale débu-

tante, suivi par un hyposignal tardif franc caractéristique (fig. 4, 5, 6). Ceci est confirmé dans une étude récente de Wilson *et al.* (19) montrant une artérialisation dans 94 % de lésions secondaires. Il est important de noter que la cinétique de l'agent s'effectue avec un remplissage initial suivi d'une vidange plus ou moins rapide de la lésion et jamais l'inverse. Par contre, la présence d'un anneau hypervascularisé est fréquemment rapporté dans les lésions hypovascularisées.

En ce qui concerne les lésions secondaires nécrotiques, celles-ci présentent un aspect d'hyposignal central au cours des différentes phases, accompagné d'une vidange de l'agent de la zone périphérique non nécrotique amenant à objectiver une zone en hyposignal plus grande que celle observée en phase artérielle. Cependant, les lésions purement nécrotiques ne





**Fig. 6** - Amélioration de la détection et de la définition des lésions secondaires détectées chez cette patiente au cours du suivi par le recours à l'échographie de contraste en comparaison de l'échographie conventionnelle.

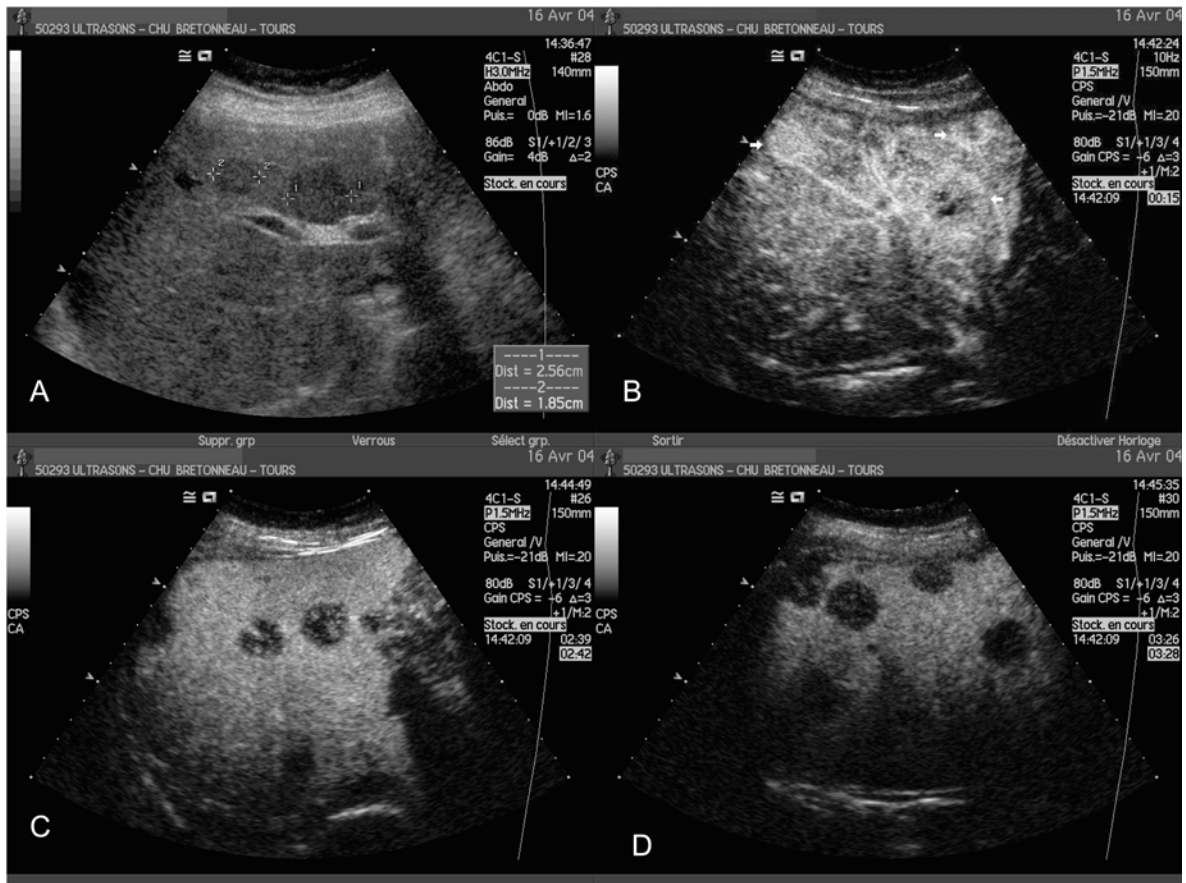
présentent aucun rehaussement amenant des confusions possibles avec des kystes ou des abcès.

### Valeur diagnostique de l'échographie de contraste (19-37)

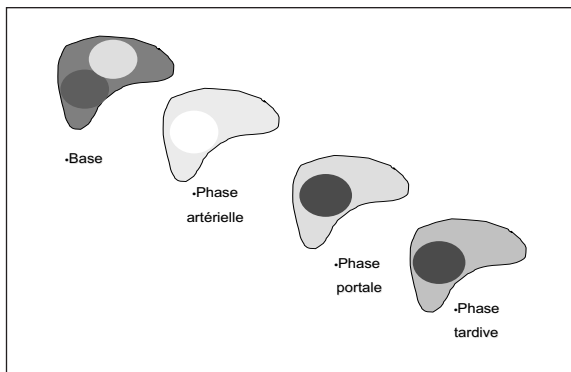
Les différentes méthodes utilisées ont pour avantage une spécificité et une sensibilité très élevées pour le diagnostic de lésions secondaires, ainsi qu'une faisabilité tout à fait satisfaisante. Une amélioration franche des performances de l'échographie de contraste concernant la caractérisation est rapportée avec l'usage des produits de seconde génération. En fonction de l'interprétation selon les recommandations établies par l'EFSUMB, les chiffres de sensibilité et de spécificité en termes de détection et caractérisation sont

voisins de ceux des autres modalités. La distinction bénin-malin est assurée avec une fiabilité voisine de 100 % pour la plupart des études. Les derniers travaux font état de plus de 95 % de fiabilité pour les différentes lésions hépatiques en comparaison de méthodes d'imagerie de référence sur des populations larges de plus de 300 patients.

Les études sont concordantes pour les lésions secondaires avec le plus souvent plus de lésions détectées en échographie de contraste (plus de 20 % lorsqu'une lésion était déjà détectée et dans 5 % des cas lorsque l'échographie était considérée normale avec des lésions principalement infracentimétriques) que par TDM. Ainsi Oldenburg *et al.* (17) rapportent 85 % de métastases détectées par ECUS *versus* 59 % par échographie conventionnelle dans une population



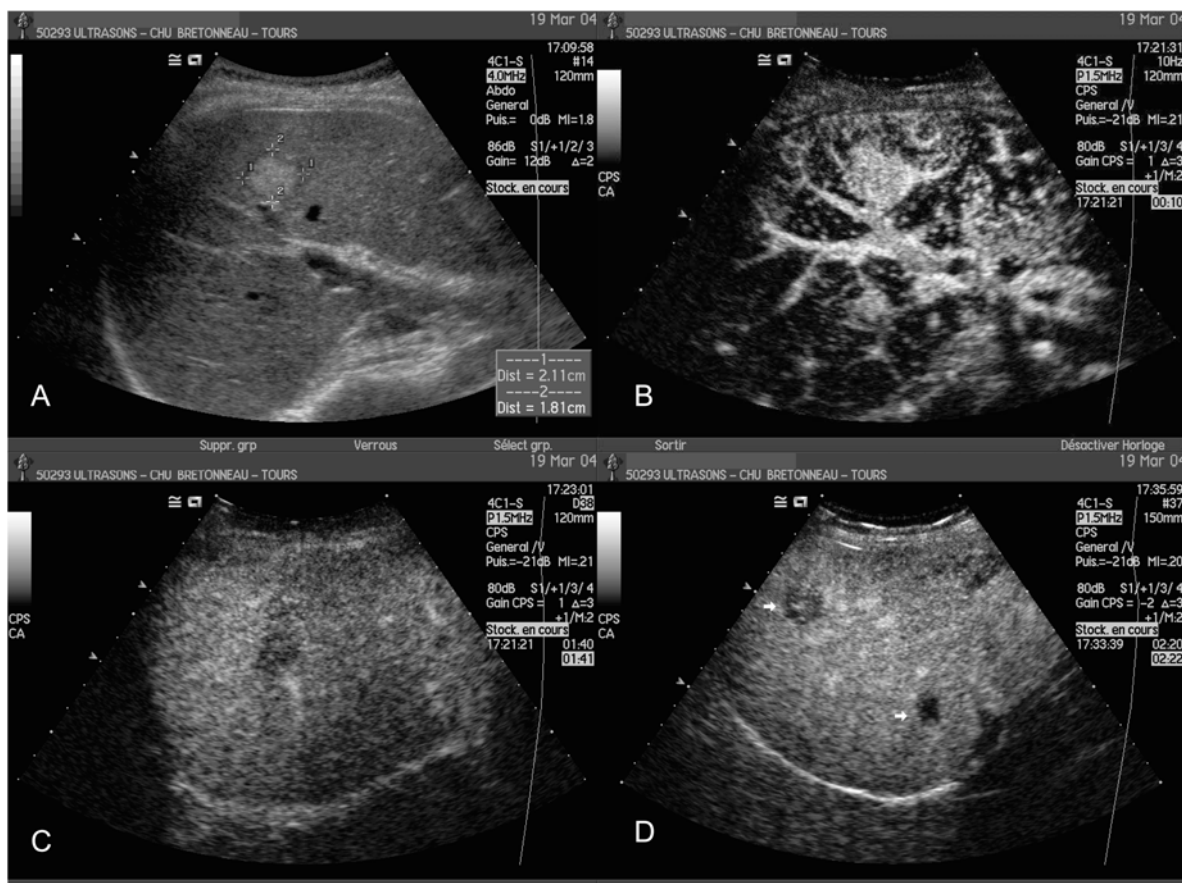
**Fig. 7** - L'échographie est demandée dans le cadre du bilan initial d'un cancer du sein. Celle-ci révèle la présence de 4 lésions hypoéchogènes (A). L'absence de contraste à l'intérieur de ces lésions au cours des trois phases suivant l'injection de SonoVue® confirmait le diagnostic de lésions métastatiques (B, C), mais également permettait la détection de neuf autres lésions passées inaperçues sur l'échographie conventionnelle (D).



**Fig. 8** - Aspect typique schématique de la prise de contraste au sein d'une lésion secondaire hypervasculaire quelle que soit l'échogénicité basale (hypo- ou hyperéchogène) démontrant une prise de contraste intense en phase artérielle suivie d'une vidange complète rapide de l'agent au cours de la phase portale aboutissant à une lésion en hypo-signal franc en phase tardive.

présentant 128 métastases en TDM. L'inverse est également vrai mais moins souvent observé. Ces différences sont rapportées à des différences d'accessibilité hépatique par échographie (pour les lésions du dôme par exemple), limite connue mais inversement à la possibilité de détection plus fine en échographie de contraste en raison de la technique de balayage continu du foie dans les différents plans. La caractérisation est également améliorée dans 30 % des cas environ selon les études. En comparaison de l'IRM avec utilisation d'agents de contraste spécifiques de type SPIO ou Gd-BOPTA, il ne semble pas y avoir de différence de sensibilité de détection.

De récentes études ont étendu l'usage des agents de contraste à la détection per-opératoire démontrant une sensibilité fortement accrue. Ainsi Leen *et al.* (38) montrent une sensibilité



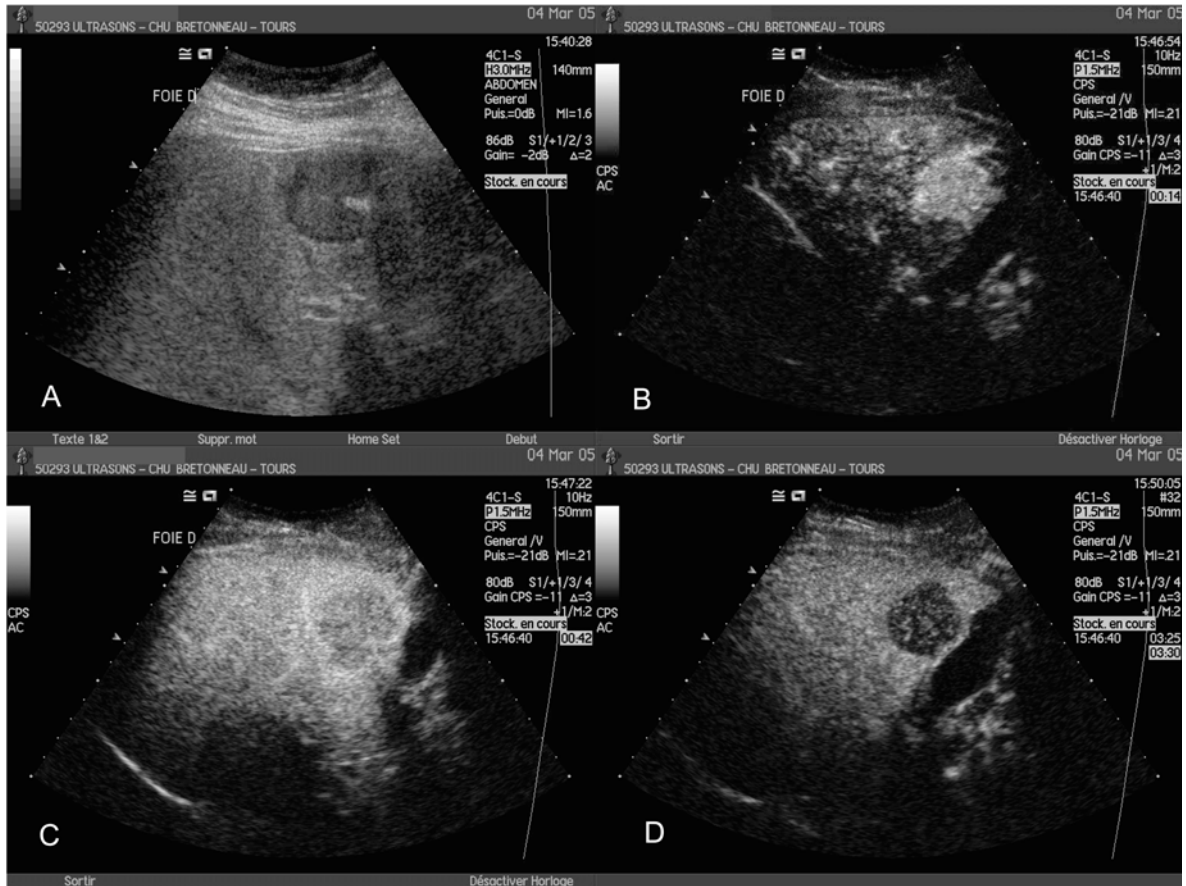
**Fig. 9** - Une lésion échogène est observée en échographie conventionnelle chez cette patiente opérée d'un cancer colorectal (A). L'injection de SonoVue® permettait d'objectiver une artérialisation très importante de cette lésion (B) suivie d'un wash-out rapide (C, D) en accord avec le diagnostic final de métastase hypervasculaire mais également la découverte d'une seconde lésion secondaire.

accrue *versus* TDM et IRM (96,1 vs 76,7 vs 81,5 % respectivement) avec la découverte de métastases supplémentaires pour 19,3 % des patients. Ces découvertes ou caractérisations plus fines ont modifié la prise en charge des patients dans 29,8 % des cas.

La possibilité d'études fonctionnelles hépatiques après injection de produit de contraste ultrasonore a été explorée pour la détection de lésions secondaires hépatiques (39-41). Celles-ci reposent sur l'arrivée de l'agent au sein de vaisseaux particuliers comme la veine sus-hépatique ou la veine porte en référence, soit au moment de l'injection, soit au rehaussement observé dans un autre vaisseau telle l'artère hépatique. Ceci a été plus particulièrement mis en œuvre

pour la détection précoce de métastases occultes au cours du cancer colorectal. Le rapport entre la pente de rehaussement dans la veine porte et celle mesurée dans l'artère hépatique (*Contrast Enhanced Doppler perfusion index, CEDPI*) est plus élevé (0,59) en cas de métastases qu'en cas d'hémangiomes (0,33). Il a été également rapporté une modification du CEDPI chez des patients sans métastases détectables au moment de l'examen, celles-ci n'étant détectables que lors du contrôle ultérieur. Cet indice permettrait d'évaluer précocement l'efficacité de la chimiothérapie sur les métastases hépatiques par la mise en évidence d'une normalisation du CEDPI précédant la disparition des lésions secondaires.





**Fig. 10** - Une lésion hypoéchogène est observée en échographie conventionnelle chez cette patiente opérée d'un cancer colorectal (A). L'injection de SonoVue® permettait d'objectiver une artérialisation très importante de cette lésion (B), suivie d'un wash-out rapide (C, D) en accord avec le diagnostic final de métastase hypervasculaire.

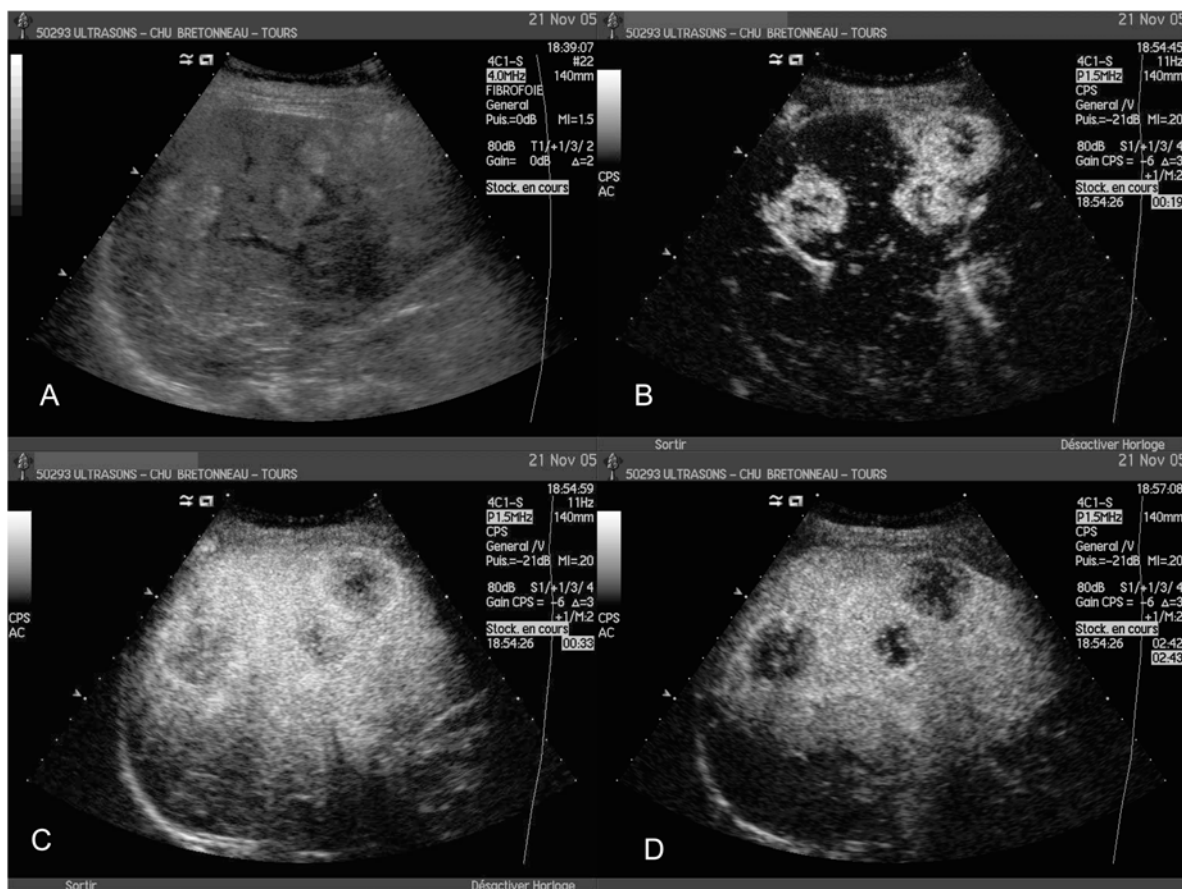## Quels patients ?

Les indications de l'échographie de contraste sont celles classiques de l'échographie, à savoir la détection de lésions secondaires lors d'un bilan d'extension de pathologie néoplasique. La découverte de lésions focales hépatiques lors des bilans néoplasiques est fréquente, avec des taux de lésions bénignes dépassant parfois 50 % pour certaines séries. La possibilité d'identifier avec certitude le caractère bénin ou malin d'une lésion au cours d'une seule session d'imagerie échographique représente une avancée majeure pour les patients et la prise en charge de leur affection.

La caractérisation de lésions telles qu'une métastase peut se faire avec un haut degré de

probabilité par échographie de contraste en association avec les données cliniques et biologiques, l'échographie initiale et le Doppler, si les profils de rehaussement typiques sont présents. Les lésions hépatiques focales présentant des profils de rehaussement atypiques ou évaluées par des études techniquement non optimales nécessitent de plus amples investigations et doivent faire recourir à d'autres méthodes d'imagerie voire à la biopsie.

Ainsi, l'EFSUMB (18) recommande l'échographie de contraste chez tous les patients présentant des lésions hépatiques douteuses, en particulier dans les situations cliniques suivantes, à savoir celles de découverte fortuite sur une échographie de routine et celles de lésions avérées ou



**Fig. 11** - Multiples lésions échogènes observées en échographie conventionnelle chez ce patient aux antécédents de cancer colo-rectal (A) traité par chimiothérapie. L'injection de SonoVue® permettait d'objectiver une artérialisation très importante de ces lésions (B) suivie d'un wash-out rapide (C, D) en accord avec le diagnostic final de métastases hypervasculaires.

suspectées chez un patient avec antécédents de tumeur maligne, dans des cas sélectionnés, lorsque cela est cliniquement pertinent pour la planification du traitement, pour évaluer le nombre et l'emplacement des métastases hépatiques, en complément de la TDM et de l'IRM avec contraste et la surveillance des patients avec pathologie néoplasique lorsque l'échographie de contraste s'est déjà révélée utile.

## Conclusion et perspectives

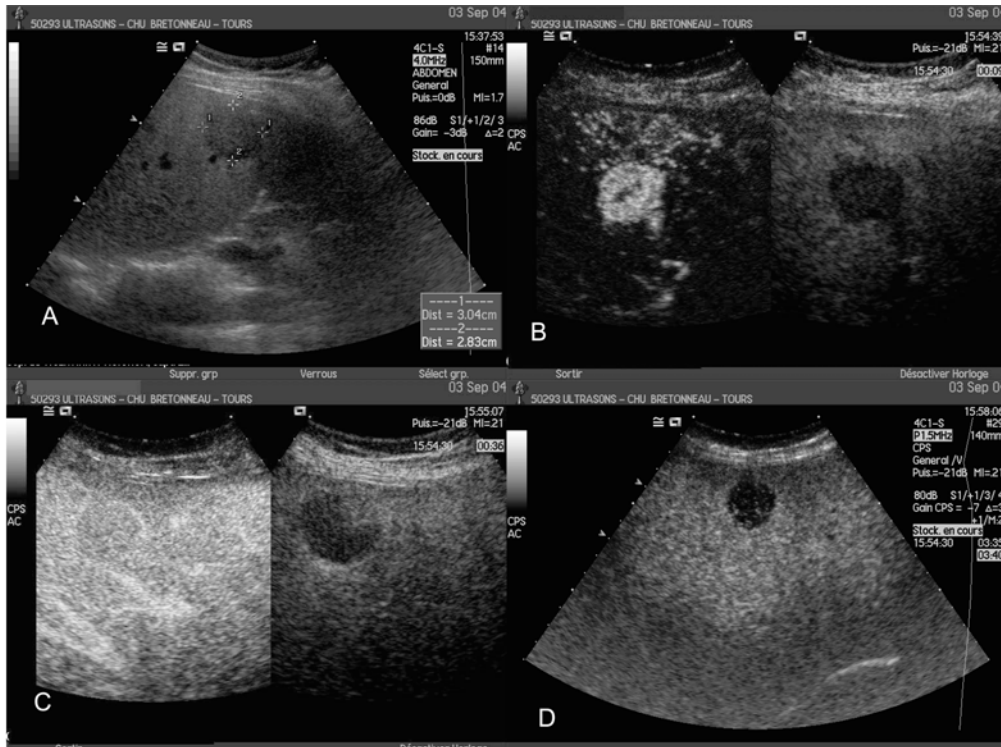
À ce jour, les résultats concordent pour indiquer une valeur diagnostique élevée de l'échographie de contraste dans les indications présentées nous amenant à modifier la prise en charge des lésions avec réalisation immédiate de cette imagerie de contraste, en remplacement de la TDM ou de

l'IRM, à la condition de respecter les critères diagnostiques proposés par les centres experts.

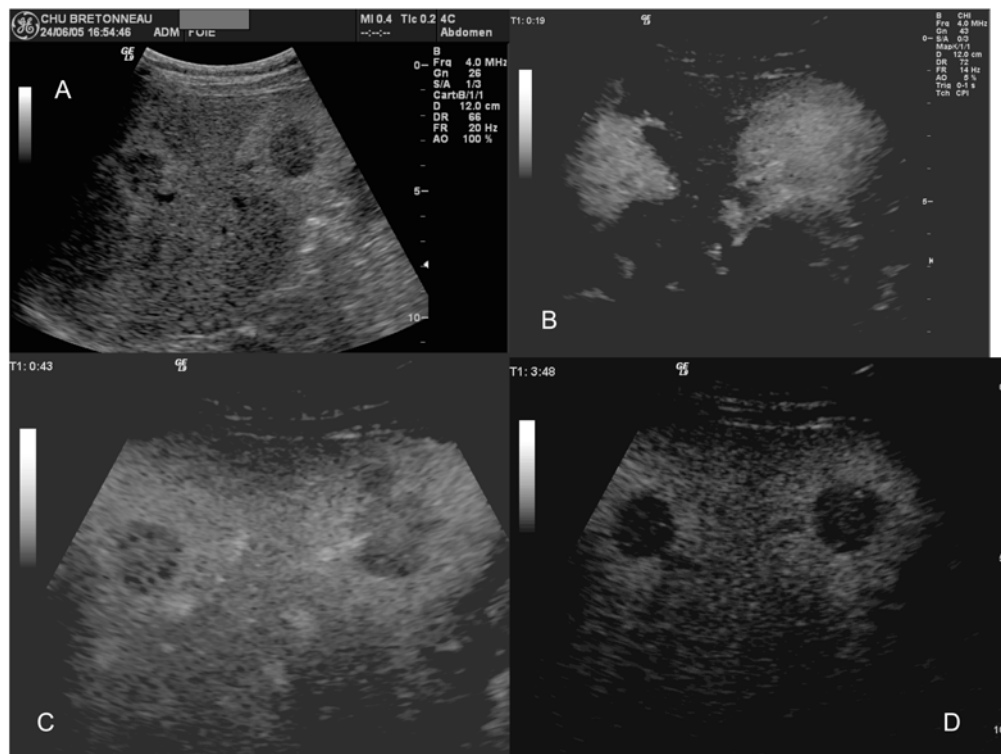
La prise en compte des limites techniques doit amener le praticien à réaliser ou proposer une exploration par les autres modalités d'imagerie.

Même si à ce jour aucun travail n'indique la nécessité de réaliser systématiquement cette exploration de contraste chez tout patient adressé pour exploration hépatique adressé pour un bilan de lésion primitive, il est tout à fait licite de réaliser cet examen afin d'assurer la détection et la caractérisation les plus précises possibles, sans inconvénient ni retard de prise en charge pour le patient. En effet, à la simple vue de la qualité d'imagerie et des avantages réels tirés de cette méthode en termes de fiabilité confirmés par plusieurs études avec niveau de preuve A, la place pour une échographie conventionnelle hépatique simple devrait se réduire rapidement.

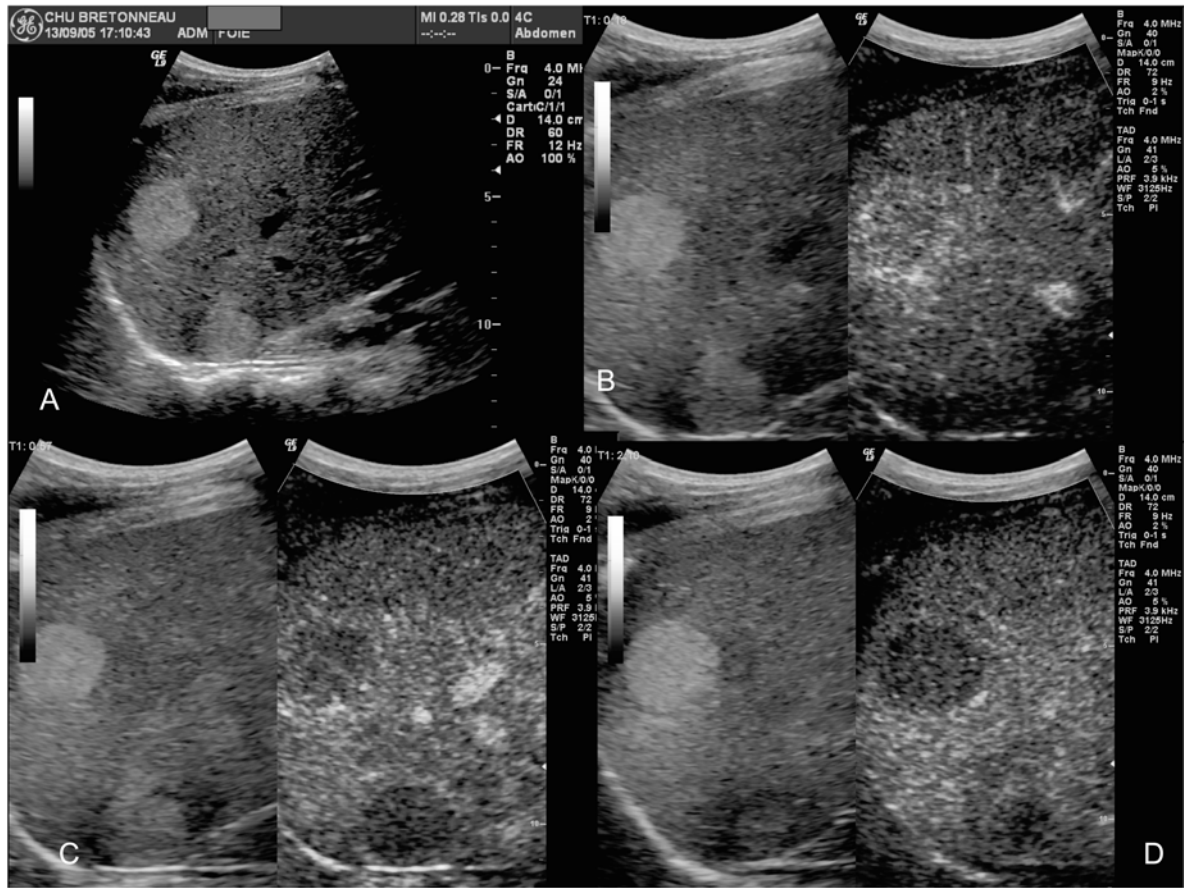




**Fig. 12** - Une lésion hypoéchogène est observée en échographie conventionnelle chez ce patient opéré d'un cancer coloproctal (A). L'injection de SonoVue® permettait d'objectiver une artérialisation très importante de cette lésion (B) suivie d'un wash-out rapide (C, D) en accord avec le diagnostic final de métastase hypervasculaire.



**Fig. 13** - Multiples lésions échogènes à centre hypoéchogène observées en échographie conventionnelle chez cette patiente présentant une tumeur du pancréas (A). L'injection de SonoVue® permettait d'objectiver une artérialisation très importante de ces lésions nécrotiques (B) suivie d'un wash-out rapide (C, D) en accord avec le diagnostic final de métastases hypervasculaires nécrotiques.



**Fig. 14** - Multiples lésions échogènes suspectes d'hémangiomes observées en échographie conventionnelle chez ce patient présentant un sarcome (A). L'injection de SonoVue® permettait d'objectiver une artérialisation très importante de ces lésions (B) suivie d'un wash-out rapide (C, D) en accord avec le diagnostic final de métastases hypervasculaires.

## Références

1. Vilgrain V, Menu Y (2002) Imagerie du foie, des voies biliaires, du pancréas et de la rate. Flammarion, Paris
2. Harvey CJ, Albrecht T (2001) Ultrasound of focal liver lesions. *Eur Radiol* 11: 1578-93
3. Solbiati L, Tonolini M, Cova L, Goldberg SN (2001) The role of contrast-enhanced ultrasound in the detection of focal liver lesions. *Eur Radiol* 11: E15-26
4. Leen E (2001) The role of contrast-enhanced ultrasound in the characterisation of focal liver lesions. *Eur Radiol* 11: E27-34
5. Leen E, Horgan P (2003) Ultrasound contrast agents for hepatic imaging with nonlinear modes. *Curr Probl Diagn Radiol* 32: 66-87
6. Schwartz LH, Gandras EJ, Colangelo SM (1999) Prevalence and importance of small hepatic lesions found at CT in patients with cancer. *Radiology* 210 (1): 71-4
7. Kreft B, Pauleit D, Bachmann R *et al.* (2001) Incidence and significance of small focal liver lesions in MRI. *Rofo Fortschr Geb Rontgenstr Neuen Bildgeb Verfahr* 173 (5) 424-9
8. Correas JM, Bridal L, Lesavre A *et al.* (2001) Ultrasound contrast agents: properties, principles of action, tolerance and artifacts. *Eur Radiol* 11: 1316-28
9. Correas J, Claudon M, Lefevre F (2000) Agents de contraste ultrasonores. *J Radiol* 81: 423-33
10. Harvey CJ, Blomley MJ, Eckersley RJ, Cosgrove DO (2001) Developments in ultrasound contrast media. *Eur Radiol* 11: 675-89
11. Kindberg GM, Tolleshaug H, Roos N, Skotland T (2003) Hepatic clearance of Sonazoid perfluorobutane microbubbles by Kupffer cells does not reduce the ability of liver to phagocytose or degrade albumin microspheres. *Cell Tissue Res* 312: 49-54

12. Lencioni R, Cioni D, Crocetti L (2002) Ultrasound imaging of focal liver lesions with a second-generation contrast agent. *Acad Radiol* 9 Suppl 2: S371-4
13. Quaia E, Stacul F, Bertolotto M (2002) Characterization of focal liver lesions with pulse inversion harmonic imaging (PIHI) using a second generation US contrast agent. *Acad Radiol* 9 Suppl 2: S376-9
14. Albrecht T, Overberg A, Hoffmann CW *et al.* (2002) Characterization of focal liver lesions with phase inversion ultrasound during the late liver-specific phase of Levovist. *Acad Radiol* 9: S375
15. Hohmann J, Skrok J, Puls R, Albrecht T (2003) Characterization of focal liver lesions with contrast-enhanced low MI real time ultrasound and SonoVue. *Rofo Fortschr Geb Rontgenstr Neuen Bildgeb Verfahr.* 175: 835-43
16. Yucel C, Ozdemir H, Gurel S *et al.* (2002) Detection and differential diagnosis of hepatic masses using pulse inversion harmonic imaging during the liver-specific late phase of contrast enhancement with Levovist. *J Clin Ultrasound* 30: 203-12
17. Oldenburg A, Hohmann J, Foert E *et al.* (2005) Detection of hepatic metastases with low MI real time contrast enhanced sonography and SonoVue. *Ultraschall Med* 26 (4): 277-84
18. Consensus Conference on the use of Ultrasound Contrast Agents, Rotterdam (2004) *Ultraschall in der Medizin* 25 (4): 249-56
19. Forsberg F, Piccoli CW, Liu JB *et al.* (2002) Hepatic tumor detection: MR imaging and conventional US versus pulse-inversion harmonic US of NC100100 during its reticuloendothelial system-specific phase. *Radiology* 222: 824-9
20. Kim TK, Choi BY, Hong HS (2000) Improved imaging of hepatic metastases with delayed pulse inversion harmonic imaging using a contrast agent SHU 508 A: preliminary study. *Ultrasound Med Biol* 26: 1439-44
21. Dalla Palma L, Bertolotto M, Quaia E, Locatelli M (1999) Detection of liver metastases with pulse inversion harmonic imaging: preliminary results. *Eur Radiol* 9: S382-7
22. Leen E (1999) The detection of occult liver metastases of colorectal carcinoma. *J Hepatobiliary Pancreat Surg* 6: 7-15
23. Harvey CJ, Blomley MJ, Eckersley RJ *et al.* (2000) Pulse-inversion mode imaging of liver specific microbubbles: improved detection of subcentimetre metastases. *Lancet* 355: 807-8
24. Harvey CJ, Blomley MJ, Eckersley RJ *et al.* (2000) Hepatic malignancies: improved detection with pulse-inversion US in late phase of enhancement with SH U 508A-early experience. *Radiology* 216: 903-8
25. Wilson SR, Burns PN, Muradali D (2000) Harmonic hepatic US with microbubble contrast agent: initial experience showing improved characterisation of haemangioma, hepatocellular carcinoma and metastasis. *Radiology* 215: 153-61
26. Albrecht T, Blomley MJK, Burns PN *et al.* (2003) Improved detection of hepatic metastases with pulse inversion ultrasonography during the liver specific phase of SHU 508 A (Levovist)- multi centre study. *Radiology* 227: 361-70
27. Leen E, Angerson WJ, Yarmenitis S *et al.* (2002) Multi-centre clinical study evaluating the efficacy of SonoVue (BR1), a new ultrasound contrast agent in Doppler investigation of focal hepatic lesions. *Eur J Radiol* 41: 200-6
28. Albrecht T, Hoffman CW, Schettler S *et al.* (2002) Improved detection of liver metastases with pulse inversion ultrasound during the late phase of Levovist®. *Eur Radiol* 9: S236-9
29. Bernatik T, Strobel D, Hahn EG, Becker D (2001) Detection of liver metastases: comparison of contrast-enhanced wide-band harmonic imaging with conventional echography. *J Ultrasound Med* 20: 509-15
30. Blomley MJK, Albrecht T, Cosgrove DO *et al.* (1999) Improved imaging of liver metastases with stimulated acoustic emission in the late phase of enhancement with the US contrast agent SHU 508 A: early experience. *Radiology* 210: 409-16
31. Von Herbay A, Vogt C, Haussinger D (2002) Late-phase pulse-inversion sonography using the contrast agent levovist: differentiation between benign and malignant focal lesions of the liver. *AJR Am J Roentgenol* 179: 1273-9
32. Blomley MJ, Albrecht T, Cosgrove DO *et al.* (1999) Stimulated acoustic emission to image a late liver and spleen-specific phase of Levovist in normal volunteers and patients with and without liver disease. *Ultrasound Med Biol* 25: 1341-52
33. Quaia E, Bertolotto M, Forgacs B (2003) Detection of liver metastases by pulse inversion harmonic imaging during Levovist late phase: comparison with conventional ultrasound and helical CT in 160 patients. *Eur Radiol* 13: 475-83
34. Albrecht T, Hoffmann CW, Schmitz SA *et al.* (2001) Phase-inversion sonography during the liver-specific late phase of contrast enhancement: improved detection of liver metastases. *AJR Am J Roentgenol* 176: 1191-8
35. Albrecht T, Hoffmann CW, Schettler S *et al.* (2002) Improved detection of liver metastases with phase inversion ultrasound during the late phase of levovist. *Acad Radiol* 9: S236-9
36. Beissert M, Delorme S, Mutze S *et al.* (2002) Comparison of B-mode and conventional colour/power Doppler ultrasound, contrast-enhanced Doppler ultrasound and spiral CT in the diagnosis of focal lesions of the liver:

- Results of a multicentre study. *Ultraschall Med* 23 (4): 245-50
37. Tranquart F, Bleuzen A, Correas JM *et al.* (2003) Echographie de contraste et affections hépatiques *J de Radiologie* 85 : 2025-40
38. Leen E, Ceccotti P, Moug SJ (2006) Potential value of contrast-enhanced intraoperative ultrasonography during partial hepatectomy for metastases: an essential investigation before resection? *Ann Surg* 243 (2): 236-40
39. Ramnarine KV, Leen E, Oppo K (2002) Contrast-enhanced Doppler perfusion index: clinical and experimental evaluation. *J Ultrasound Med* 21: 121-9
40. Kissel A, Rixe O, Methlin A *et al.* (2001) Quantification of hepatic arterial and portal venous flow using ultrasound contrast agents for early detection of liver metastases of colorectal cancers *J Radiol* 82: 1621-5
41. Leen E, Goldberg JA, Angerson WJ, McArdle CS (2000) Potential role of doppler perfusion index in selection of patients with colorectal cancer for adjuvant chemotherapy. *Lancet* 355: 34-7



---

# Échographie de contraste et carcinome hépatocellulaire

J.-M. Correas, A. Vallet-Pichard, S. Pol et O. Hélénon

L'échographie joue un rôle essentiel lors de la surveillance des patients cirrhotiques pour la détection du carcinome hépatocellulaire (CHC). Son rôle pour la caractérisation des nodules hépatiques dans cette population est beaucoup plus discuté mais apparaît plus que jamais d'actualité avec l'augmentation des nodules détectés, alors que l'incidence des hépatopathies chroniques est en croissance constante. Le but est de détecter correctement le CHC de façon plus précoce afin de proposer une prise en charge thérapeutique efficace à un plus grand nombre de patients, alors que le rôle du dosage de l'alpha-fœto-protéine (AFP) est limité puisqu'il n'est pas élevé dans plus de 80 % des cas de petits CHC (1). L'efficacité du dépistage reste limitée en raison de la faiblesse du couple sensibilité – spécificité de l'échographie, en raison des modifications de l'échostructure du parenchyme hépatique, de la difficulté d'accès aux territoires profonds et de la présence des nombreux nodules non carcinomateux.

Les agents de contraste ultrasonores pourraient améliorer sensiblement les performances de l'échographie pour la détection du CHC et la caractérisation des nodules hépatiques chez les patients cirrhotiques. Le développement des techniques d'imagerie en temps réel à bas index mécanique représente une étape décisive (2). Ces séquences d'imagerie exploitent les propriétés de résonance des microbulles et permettent l'étude continue du rehaussement hépatique aux différents temps, artériel, portal et tardif.

## **Le carcinome hépatocellulaire : de l'histologie à l'imagerie**

Les différentes étapes aboutissant à la formation du CHC sont mieux connues. Il existe une tran-

sition entre le macronodule de régénération, les nodules dysplasiques, dont le grade évolue de faible à élevé, et le petit CHC bien différencié (3, 4). La vascularisation évolue parallèlement. Pour les nodules de régénération ou de dysplasie faible, elle est d'abord à prédominance portale, et devient à prédominance artérielle au stade de dysplasie sévère et de petit CHC. Les nodules dysplasiques peuvent être considérés comme des lésions précancéreuses, mais leur risque de malignité est difficile à estimer. La fréquence des nodules non néoplasiques sur des foies explantés pourrait atteindre 42 % (5, 6).

Le développement de nodules de régénération, dysplasiques et carcinomateux, est un processus qui concerne l'ensemble du parenchyme hépatique. Le CHC est multicentrique dans 20 à 60 % des cas, selon les performances des techniques de détection (7). L'échographie per-opératoire identifie 10 à 15 % de CHC supplémentaires, alors que l'analyse histologique de l'ensemble du foie lors de la transplantation hépatique met en évidence un CHC multifocal dans plus de 50 % des cas, alors que la sélection des patients est sévère (7).

Le diagnostic précoce est nécessaire pour pouvoir proposer un traitement curatif. Aujourd'hui, seulement 30 % des patients peuvent bénéficier de ces thérapies, en raison de la détérioration de la fonction hépatique, d'une part, et de la taille et du nombre des lésions, d'autre part (3). Le dépistage ne se justifie que si la prise en charge agressive et précoce du CHC entraîne une amélioration de la survie. Si cette donnée reste difficile à obtenir, les études les plus récentes mettent en évidence une tendance à l'augmentation de la survie, qui pourrait atteindre 50 à 70 % (3).



Les critères diagnostiques de CHC ont été redéfinis lors de la Conférence de Consensus de Barcelone (8). Ils reposent sur la fréquence du CHC en cas de cirrhose, l'augmentation de la taille des lésions malignes et leur caractère hypervascularisé au cours de la phase de rehaussement artérielle. Le diagnostic de CHC est très probable s'il existe, sur deux modalités d'imagerie différentes, un nodule de plus de 2 cm de diamètre et hypervascularisé au cours de la phase artérielle. Si le dosage de l' $\alpha$ FP dépasse 400 ng/ml, il suffit d'identifier un nodule hypervascularisé sur une seule modalité. Ces critères permettent d'éviter la ponction biopsie hépatique, surtout chez les patients pouvant bénéficier d'une transplantation du foie. En effet, il s'agit d'empêcher alors toute manipulation pouvant favoriser l'essaimage de cellules malignes sur le trajet de ponction, alors que les chances de guérison sont très élevées.

### **L'importance de l'imagerie dans la prise en charge thérapeutique du CHC**

Le traitement du CHC a évolué et la possibilité d'un traitement curatif dépend essentiellement de la fonction hépatique sous-jacente et du CHC (taille et nombre des lésions, extension périphérique du CHC avec nodules filles, extensions portale et biliaire). Les traitements curatifs comprennent la transplantation hépatique, la résection chirurgicale, les traitements percutanés faiblement invasifs et la chimio-embolisation hépatique.

La transplantation hépatique est le seul traitement qui prend en charge le CHC et l'hépatopathie chronique sous-jacente, qui constitue le terrain au développement de futures lésions carcinomateuses. Elle est proposée lorsque le nombre et la taille des nodules sont limités (pour des nodules de diamètre maximal à 3 cm, 3 nodules et lorsque le nodule dépasse 3 cm de diamètre mais demeure inférieur à 5 cm, 1 nodule unique). Le taux de survie à cinq ans est de 70 % environ selon les études (7). Le taux de récurrence du CHC est de 15 % (3). Pour certains, les critères peuvent être élargis à une tumeur unique de moins de 7 cm de diamètre, 3 nodules de moins de 5 cm de diamètre et 5 nodules de moins de 3 cm (9).

La résection chirurgicale isolée du CHC doit être limitée aux patients porteurs d'un nodule unique et d'une cirrhose peu évoluée (stade A de la classification de Child-Pugh's). La chirurgie

peut aussi être proposée dans l'attente d'une transplantation hépatique.

Les traitements percutanés entraînent une nécrose tumorale par action chimique (injection d'alcool ou d'acétique acétique dans la tumeur) ou thermique (radiofréquence, micro-ondes, laser ou cryoablation). Parmi ces techniques, l'ablation des nodules par alcoolisation donne des résultats comparables à la chirurgie (70 % de réponse complète pour les nodules de moins de 3 cm), mais présente moins d'inconvénients que la chirurgie (10, 11). Lorsque les indications intéressent une population bien ciblée, le taux de survie à cinq ans pourrait atteindre 50 %. Le traitement par radiofréquence est une technique en plein développement. Cette technique permet un meilleur contrôle du processus de nécrose tumorale en une seule session, et bénéficie de nombreuses évolutions : générateur de puissance supérieure, aiguille de calibre inférieur, aiguille bipolaire... Pour ces deux techniques, le nodule doit être accessible et visible en échographie ou en TDM. Pour l'ablation radiofréquence, il ne doit pas être accolé à des structures digestives ou à la vésicule biliaire. Elle permet de traiter des tumeurs de plus de 3 cm. À 5 ans, le taux de survie des patients présentant un nodule de moins de 3,5 cm est néanmoins limité (33 %) en raison de la fréquence de micro-métastases dans le centimètre de parenchyme qui entoure le nodule et de l'extension portale microscopique (4).

La chimioembolisation permet aussi, dans certains cas favorables, l'éradication des nodules de CHC. Elle consiste en l'injection d'une chimiothérapie à base de cisplatine ou doxorubicine émulsionnée avec du lipiodol ultrafluide, complétée par l'embolisation artérielle à l'aide de fragment de gélatine. Le traitement peut être complété par une embolisation suprasélective du nodule à l'aide de microsphères lorsque l'artère nourricière peut être cathétérisée. Certains résultats récents mettent en évidence une amélioration de la durée de vie des patients (12, 13).

### **Le dépistage du CHC**

L'incidence annuelle du CHC chez les patients cirrhotiques est en augmentation, variant de 2 à 6 % (14, 15). Elle pourrait atteindre 17 à 30 % selon les études chez les patients ayant déjà présenté un CHC (7). Le dépistage systématique du CHC paraît justifié chez les patients cirrhotiques afin de détecter les lésions de petite taille et diminuer la mortalité liée au CHC, ce d'autant qu'il

existe une population à risque bien défini: cirrhose quelle que soit son origine, coexistence de plusieurs causes de cirrhose, sexe masculin, âge supérieur à 50 ans, élévation de l'AFP (16). Jusqu'à présent, ce dépistage reposait sur l'échographie conventionnelle et le dosage de l'AFP plasmatique. La fréquence de cette surveillance est variable selon les équipes (de quatre à six mois) et dépend aussi de la compliance des patients. Ces examens sont généralement proposés tous les quatre à six mois. La valeur du dosage de l'AFP pour le dépistage du CHC est remise en question. En effet, son taux est volontiers augmenté (jusqu'à 100 ng/ml) et fluctuant en cas de cirrhose, et en particulier au cours des cirrhoses postvirales (17). De plus, environ 50 % des patients porteurs d'un CHC de moins de 30 mm ont un dosage normal ou sub-normal.

La conduite à tenir lorsqu'un nodule est mis en évidence chez un patient cirrhotique varie selon son diamètre (8, 11).

Si le diamètre est inférieur à 10 mm, une échographie rapprochée est proposée tous les 3-4 mois. Si ce nodule ne se modifie pas sur une période de 1 à 2 ans, la surveillance redevient identique au protocole standard avec une échographie tous les 4 à 6 mois. Si, en revanche, le nodule grossit, la conduite dépend alors de son diamètre. En effet, la présence de petites lésions hypervasculaires en TDM ou IRM ne correspond pas nécessairement à de petits CHC. Si ces nodules ne sont pas hypervasculaires, leur nature est très vraisemblablement bénigne.

Si ce nodule mesure entre 10 et 20 mm de diamètre, deux examens d'imagerie (TDM, IRM ou échographie de contraste) sont nécessaires. Le dosage de l'AFP plasmatique n'est plus recommandé. Si les deux examens montrent un comportement typique de CHC (nodule hypervasculaire à la phase artérielle, éliminant rapidement le produit de contraste en phase portale ou tardive), le nodule peut être considéré comme un CHC et traité comme tel. Si, en revanche, le caractère hypervasculaire n'est mis en évidence que par une seule technique d'examen, ou si le comportement vasculaire est atypique, la biopsie échoguidée est indiquée. Elle n'a de valeur que positive en raison d'un taux de faux négatif élevé (40 %). Si elle ne montre pas de CHC, la surveillance en imagerie est rapprochée, à la recherche d'une modification de la taille ou du comportement vasculaire du nodule après injection. La biopsie peut être reproposée si le nodule se modifie. Pour les nodules de moins de 2 cm, la caractérisation est parfois dif-

ficile car la cinétique de rehaussement est souvent atypique. L'absence de diminution rapide de la prise de contraste peut correspondre à un nodule dysplasique. La fréquence des nodules non carcinomateux de moins de 2 cm de cinétique atypique (prise de contraste au temps artériel sans décroissance du signal) dont la taille demeure stable ou régresse pourrait atteindre 25 % (18, 19).

Si le nodule dépasse 20 mm de diamètre, il doit être considéré comme un CHC sans que la biopsie soit nécessaire si le taux des AFP est supérieur à 200 ng/ml et qu'une modalité d'imagerie montre un aspect hypervasculaire (valeur prédictive positive supérieure à 95 %). Si le taux des AFP est inférieur à 200 et que la cinétique de rehaussement est atypique, la ponction-biopsie est recommandée. L'aspect en hyposignal retrouvé au temps tardif de la TDM ou de l'IRM dynamique est un argument suffisant en faveur de la nature carcinomateuse du nodule. En cas de résultat discordant, l'échographie de contraste est aussi une technique de choix.

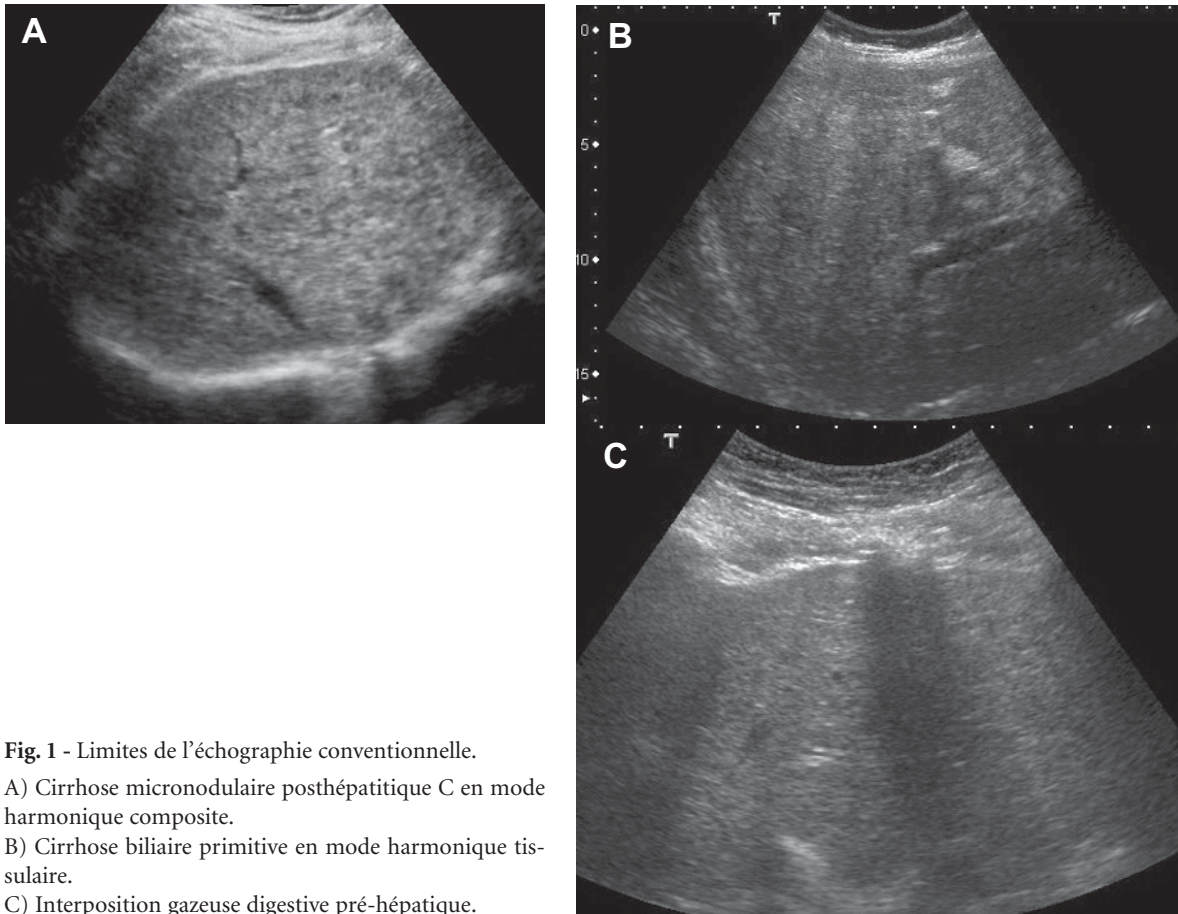
En pratique, trois autres facteurs jouent un rôle fondamental dans la prise en charge de ces patients. Ce sont :

- la possibilité de proposer un traitement par transplantation hépatique (qui fait intervenir l'âge du patient, la présence de contre-indications opératoires ou anesthésiques, et le volume tumoral) ;
- la fonction hépatique sous-jacente ;
- l'accessibilité du nodule à un geste percutané (biopsie, alcoolisation ou radiofréquence).

## Place de l'échographie-Doppler

### Limites de l'échographie

La détection d'un nodule en échographie est possible si le nodule est accessible au faisceau ultrasonore et si ses propriétés ultrasonores sont suffisamment différentes de celles du parenchyme hépatique qui l'entoure (fig. 1). La dysmorphie hépatique peut altérer l'accessibilité de certains segments hépatiques. L'atrophie hépatique entraîne une ascension du parenchyme hépatique en position sous-diaphragmatique. La visualisation des segments supérieurs devient plus difficile par voie récurrente. L'interposition des structures gazeuses digestives est majorée, surtout si s'ajoutent des troubles du transit digestif (fig. 1). Le rôle de l'ascite est variable. Elle améliore le plus souvent la détection des nodules en position sous-capsulaire antérieure.



**Fig. 1** - Limites de l'échographie conventionnelle.

- A) Cirrhose micronodulaire posthépatitique C en mode harmonique composite.  
 B) Cirrhose biliaire primitive en mode harmonique tissulaire.  
 C) Interposition gazeuse digestive pré-hépatique.

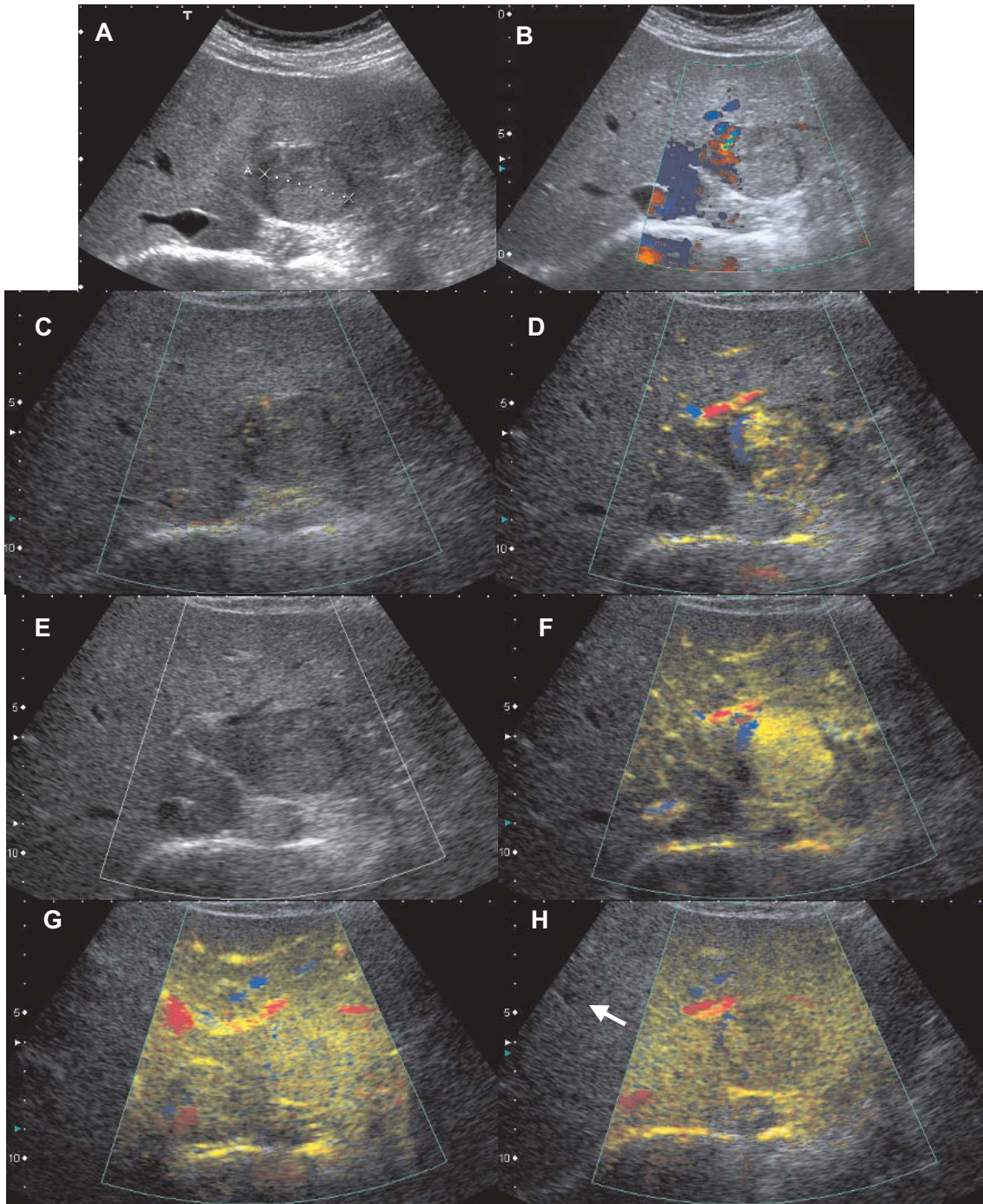
L'épanchement sus-hépatique peut aussi abaisser le foie. Cependant, une ascite abondante diminue la visualisation des segments postérieurs.

La modification des propriétés ultrasonores du parenchyme hépatique lié au développement de la cirrhose est un handicap à la visualisation du CHC. L'augmentation de l'épaisseur de la graisse sous-cutanée (stéato-hépatite non alcoolique, cirrhose d'origine alcoolique), la présence d'une stéato-fibrose hépatique et la désorganisation de l'architecture hépatique (aspect « grossier ») augmentent l'atténuation du faisceau ultrasonore et dégradent le rapport signal sur bruit et l'homogénéité de la distribution de l'énergie acoustique dans le plan de l'image. La visualisation des segments postérieur et supérieur peut devenir très limitée. La présence de nodules de régénération participe à l'augmentation de l'hétérogénéité du parenchyme (fig. 1).

### Le diagnostic de CHC en échographie-Doppler

Le CHC de petite taille est typiquement hypoéchogène, homogène à limites nettes parfois soulignées d'une capsule hypoéchogène (fig. 2) (15). Son échostructure dépend de l'importance relative de la stéato-fibrose du foie périphérique et du contenu du nodule en graisse. Il peut ainsi apparaître iso- ou faiblement hyperéchogène. Sur 42 CHC de moins de 20 mm de diamètre, Kim rapporte 66 % de nodules hypoéchogènes, alors que 5 % sont isoéchogènes, 14 % hyperéchogènes et 14 % d'échogénicité mixte (20). Lorsqu'il est de taille plus importante, le CHC devient plus hétérogène avec des plages en hypo- et hypersignal en mosaïque. En Doppler couleur ou puissance, il existe de vaisseaux périphériques qui pénètrent la lésion (fig. 2) (17). Leur flux est typiquement artériel avec des vitesses systoliques et un index de résistance élevés.





**Fig. 2** - Patiente de 42 ans, cirrhose alcoolique connue non sévère. Mise en évidence d'un nodule du segment II lors de la surveillance. Aspect typique du CHC en échographie conventionnelle et après injection.

L'étude en mode B (A) montre un nodule homogène de 35 mm de diamètre qui comporte une capsule hypoéchogène circonférentielle. En Doppler couleur (B), il existe des vaisseaux périphériques qui pénètrent dans le nodule sur sa face latérale. Étude en mode VRI, après injection de SonoVue® (2,4 ml) en bolus. La cinétique de rehaussement est illustrée au temps artériel à 12 secondes (C), 18 secondes (D et E) et 23 secondes (F), puis aux temps portal à 90 secondes (G) et tardif à 200 secondes (H). À 12 secondes, le produit de contraste arrive dans le pédicule nourricier (C). De façon très précoce (18 secondes après le début de l'injection), l'échographie de contraste met en évidence le caractère hypervasculaire de la lésion (D). Le mode VRI permet de soustraire l'information vasculaire pour localiser sur l'image anatomique en mode B sous-jacente l'emplacement précis des microbulles (E). Le rehaussement intratumoral devient homogène 23 secondes après l'injection (F). Alors, le parenchyme hépatique commence à se rehausser. Au temps portal, la lésion est en isosignal au parenchyme qui l'entoure et ne peut plus être identifiée (G). Le produit de contraste s'élimine progressivement et la lésion apparaît en hyposignal au temps tardif (H). Le rehaussement prédomine en regard de la double zone focale des modes B et VRI. Cet effet peut être atténué en utilisant une zone focale étendue.

L'aspect du CHC, la diminution de l'accessibilité des nodules et les altérations de l'échostructure hépatique expliquent le taux de détection médiocre du CHC, qui varie selon les études de 45 à 94 % selon la taille de la lésion (15). Les performances de l'échographie comme test de dépistage ont été récemment évaluées avec une sensibilité de 65 à 80 % et une spécificité de 90 % (11).

L'échographie-Doppler participe aussi au bilan d'extension du CHC à la veine porte et ses branches de division, aux veines hépatiques et aux voies biliaires intra-hépatiques. Les modes non linéaires et composites améliorent la détection de la thrombose partielle ou complète du vaisseau et doivent être utilisés en première intention. Les modes Doppler peuvent, en cas de saturation du signal, effacer le thrombus lorsque l'occlusion n'est que partielle. Ils peuvent compléter secondairement l'étude réalisée en échelle de gris.

### Les autres diagnostics en échographie-Doppler

L'aspect échographique d'un nodule de CHC n'est pas spécifique, et peut tout à fait correspondre aussi à un nodule dysplasique ou à un nodule de régénération. Typiquement, ce dernier est plutôt hyperéchogène et ne présente aucun flux artériel en mode Doppler. La séméiologie des autres lésions hépatiques focales peut apparaître modifiée par les remaniements de l'échostructure hépatique liés au développement de la cirrhose. Le diagnostic d'hémangiome chez les patients porteurs d'une hépatopathie chronique est difficile, car ce dernier peut apparaître iso- ou hypoéchogène, voire hétérogène, en fonction de l'altération relative de l'échostructure hépatique.

L'hyperplasie nodulaire focale doit être considérée comme un diagnostic d'exception. Elle pose une difficulté diagnostique supplémentaire en raison de son caractère hypervasculaire. Elle peut apparaître franchement hypoéchogène à isoéchogène selon l'échostructure du parenchyme périphérique. La connaissance préalable du nodule et la stabilité de sa taille sont des arguments diagnostiques importants. La biopsie écho- ou scannoguidée a une valeur limitée car il existe toujours le doute d'un passage en dehors de la lésion. Parfois, le diagnostic est histologique à partir de la pièce de résection chirurgicale. La règle demeure de suspecter la présence d'un CHC devant toute lésion focale hépatique chez un patient cirrhotique, surtout si celle-ci est d'apparition récente ou augmente de taille et dépasse 2 cm.

## Échographie de contraste et CHC

L'injection d'un agent de contraste ultrasonore chez les patients cirrhotiques peut améliorer les performances de l'examen ultrasonore, pour caractériser un nodule détecté lors de l'échographie conventionnelle, et déceler et caractériser d'éventuels nodules supplémentaires révélés lors de l'examen de contraste (22).

### Les agents de contraste et leurs propriétés

Deux agents de contraste ultrasonores sont actuellement disponibles en France pour l'étude du parenchyme hépatique : il s'agit du Levovist® (Schering SA, Berlin, Allemagne) et du SonoVue® (Bracco Altana Pharma, Milan, Italie). Le comportement des microbulles qui les composent est très différent et modifie la technique d'examen (2, 23).

Le Levovist® est composé de microbulles d'air stabilisées par une matrice de galactose et de l'acide palmitique. Pour l'étude du parenchyme hépatique, il est recommandé d'utiliser le flacon à 4 g avec une concentration de 400 mg/mL, soit un volume de 8 mL. Afin d'entrer en résonance, les microbulles doivent être soumises à un champ ultrasonore d'intensité assez forte. L'examen du parenchyme est réalisé par un balayage en imagerie non linéaire avec un index mécanique (IM) supérieur à 0,8. Le nombre de balayages est limité à un ou deux par lobe hépatique car la plupart des microbulles sont détruites à chaque passage. Cependant, cet agent présente une phase tardive liée à l'accumulation et à la stagnation des microbulles dans les sinusoides hépatiques normaux pendant plusieurs minutes. Ainsi, le balayage effectué permet d'obtenir un gradient de signal important entre le foie normal et tumoral.

Le SonoVue® est composé de microbulles d'un gaz, l'hexafluorure de soufre, stabilisés par différents surfactants. La résonance des microbulles apparaît pour une puissance acoustique faible, ce qui permet de limiter la destruction des microbulles. L'étude du foie peut donc être réalisée en imagerie non linéaire avec un IM faible (de 0,10 à 0,18), avec une cadence d'image proche de celle utilisée lors de l'échographie conventionnelle en mode B (de 8 à 15 images par seconde). Le nombre de balayages n'est plus limité, et l'examen étudie en continu le rehaussement du parenchyme hépatique, avant l'injection ainsi qu'aux différents temps du rehaussement (artériel précoce et tardif, portal et tardif),



jusqu'à disparition de l'agent de contraste (24). Ces différentes phases s'enchaînent de façon continue. Typiquement, la phase artérielle se situe entre 10 à 45 secondes après injection, la phase portale entre 45 et 100 secondes et la phase tardive entre 100 et 300 secondes. En revanche, il n'existe pas de phase hépato-spécifique intense, et en particulier de stagnation de ces microbulles dans les sinusoides normaux. Le contraste d'une lésion focale ne dépend que de la différence entre sa perfusion (débit sanguin local et volume sanguin local) et celle du parenchyme hépatique qui l'entoure. Cet agent de contraste possède donc un avantage important par rapport au Levovist®, puisqu'il permet de réaliser un examen de contraste dont la technique d'acquisition est très proche de celle de l'échographie conventionnelle avec un nombre de balayages important et une cadence d'image élevée. Il permet aussi de détecter les lésions hypervasculaires au temps artériel grâce à un balayage continu du parenchyme hépatique et de réaliser deux injections en bolus de 2,4 mL avec un seul flacon.

### La technique d'examen

L'échographie de contraste débute toujours par une étude complète du parenchyme hépatique en échelle de gris, en utilisant l'ensemble des techniques disponibles : mode B conventionnel, modes composites (spatial ou fréquentiel), modes non linéaires (imagerie harmonique, imagerie en inversion de phase, imagerie harmonique différentielle). Elle comprend l'étude des vaisseaux (artère hépatique, veine porte et ses branches, veines hépatiques, voies de dérivation porte-cave) en modes B et non linéaires ainsi qu'en modes Doppler couleur et pulsé. La présence de nodules, leur échogénicité, leur taille, leur localisation ainsi que leur vascularisation doivent être soigneusement étudiées.

L'examen de contraste est réalisé à l'aide de modalités spécifiques de détection des microbulles, le plus souvent aujourd'hui après injection de SonoVue®. L'imagerie en mode inversion de phase à bas index mécanique est disponible chez la plupart des constructeurs, mais d'autres modalités peuvent être utilisées, comme l'imagerie en *Cadence Contrast Pulse Sequencing* (Siemens-Acuson) ou l'imagerie de reconnaissance vasculaire (VRI, *Vascular Recognition Imaging*, Toshiba MS). La dose de produit de contraste administrée correspond à la dose recommandée permettant d'obtenir le rehausse-

ment le plus important (SonoVue® 2,4 ml par injection, deux injections avec un seul flacon). Chez le patient cirrhotique, l'altération de l'échostructure hépatique et les modifications de l'hémodynamique intra-hépatique ne permettent pas d'abaisser la dose dans la plupart des cas.

La technique d'examen dépend de la présence éventuelle d'un nodule suspect. Si un nodule a été détecté par l'échographie conventionnelle (ou un examen TDM ou IRM préalable), le premier temps de l'échographie de contraste consiste à le caractériser. Le plan de coupe est maintenu en regard du nodule pour étudier son rehaussement en continu aux différentes phases. La séméiologie est proche de celle de la TDM ou de l'IRM. À la fin de la phase portale, l'ensemble du parenchyme est balayé pour détecter d'éventuels défauts de perfusion, qui correspondent le plus souvent sur ce terrain à un CHC. Une deuxième injection est souvent nécessaire pour effectuer un balayage complémentaire du parenchyme hépatique durant la phase artérielle, soit à l'aide de la même modalité que pour la première injection, soit pour étudier de nouveau le même nodule avec une autre modalité de contraste.

Lorsque aucun nodule suspect n'est repéré en mode conventionnel ou préalablement connu (TDM ou IRM), l'échographie de contraste comporte d'abord une phase de détection. Chaque dose de SonoVue® est consacrée à l'examen d'une partie du foie avec pour intention de disposer de deux phases artérielles couvrant l'ensemble du parenchyme hépatique. Celui-ci est donc continuellement balayé dans les deux plans au cours des différentes phases de son rehaussement.

### Séméiologie des lésions focales en échographie de contraste (22, 24-43)

#### Le CHC

La cinétique de rehaussement du CHC en échographie de contraste est similaire à celles observées en TDM ou IRM. Il présente un rehaussement intense et homogène au temps artériel, qui persiste environ 20 à 30 secondes (fig. 2). Parfois, ce rehaussement est hétérogène, en particulier lorsqu'il existe des territoires nécrotiques ou graisseux. Les CHC volumineux peuvent présenter de larges territoires de nécrose et le rehaussement au temps artériel est seulement détecté en périphérie de la lésion. Le ou les vaisseaux nourriciers sont facilement mis en évidence à ce stade précoce.

Par la suite et en phase portale, le rehaussement décroît rapidement et le nodule devient pratiquement en isosignal au parenchyme rehaussé (parfois discrètement hypo- ou hypersignal). Lorsqu'un nodule suspect est repéré, l'avantage de l'échographie est de suivre en continu l'arrivée du produit de contraste, et de ce fait, de ne pas manquer la phase artérielle, quel que soit le statut hémodynamique du patient ou les modifications de l'hémodynamique hépatique.

En phase tardive, le CHC est typiquement discrètement en hyposignal au parenchyme qui l'entoure. Cette décroissance du signal est bien moins marquée pour les CHC que pour les autres lésions malignes (cholangiocarcinomes, métastases). Certains CHC demeurent en isosignal durant la phase tardive. Il s'agit le plus souvent de CHC de petite taille et/ou bien différenciés (44).

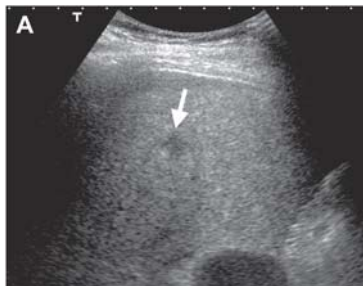Certains CHC ne présentent pas d'hypervascularisation précoce. Dans ce cas, la prise de

contraste est plus faible et surtout hétérogène. Cet aspect est plus souvent retrouvé pour les CHC très bien différenciés ou lorsque la nécrose tumorale est importante.

### Les nodules de régénération

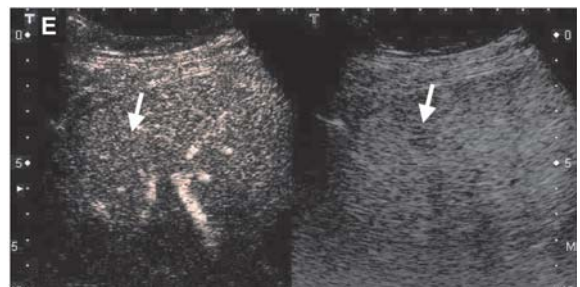
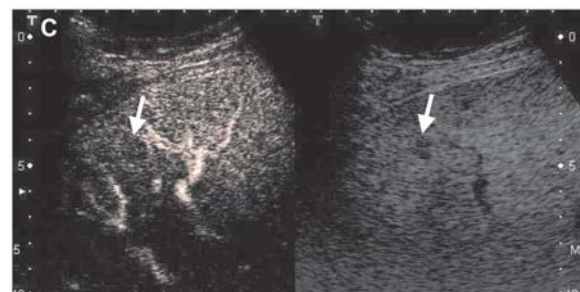
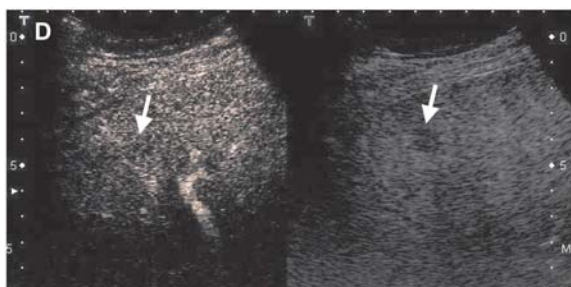
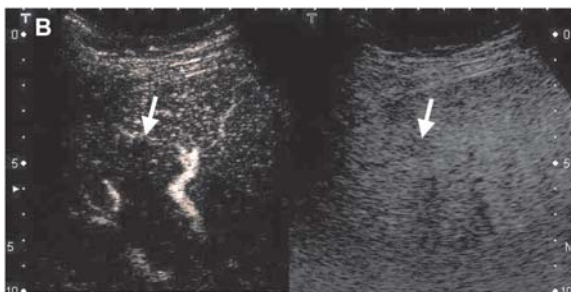
Cette cinétique permet de différencier le CHC des macro-nodules de régénération et des nodules de dysplasie faible ou modérée (fig. 3). En effet, ceux-ci ne présentent pas de rehaussement en phase artérielle (45, 46). En phase portale, ils prennent le contraste de façon progressive et homogène, avec une cinétique identique à celle du foie qui entoure le nodule. Ils s'effacent donc progressivement pour réapparaître parfois faiblement au temps tardif lorsque leur caractère hypoéchogène est très marqué. Ainsi, le parenchyme, très hétérogène avant injection en raison de la présence de très nombreux nodules de régénération, devient rapidement pratiquement homogène après injection de contraste.

**Fig. 3** - Patient de 72 ans, cirrhose sur NASH. Mise en évidence d'un nodule du segment VIII lors de la surveillance. Aspect typique de nodule de régénération en échographie conventionnelle et après injection.



A) L'examen en mode B montre un nodule hypoéchogène assez mal délimité au sein d'un foie de surcharge.

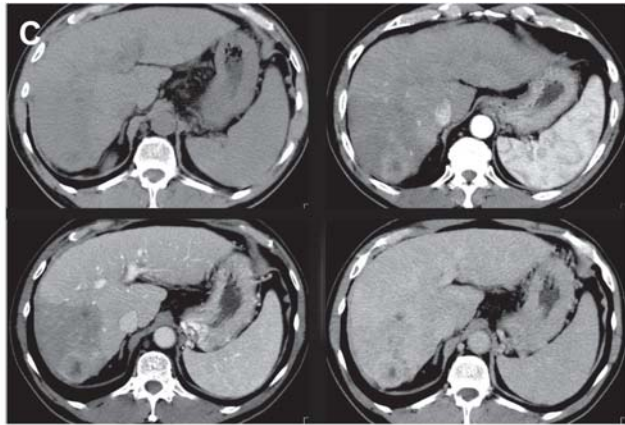
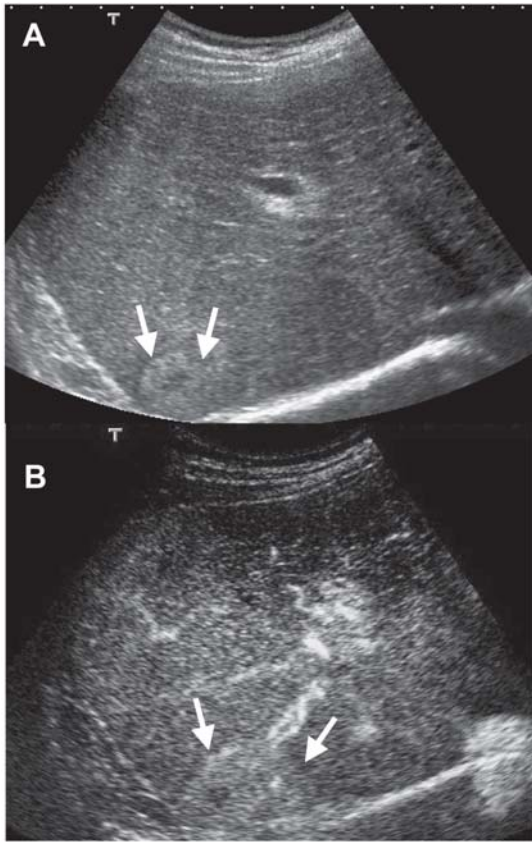
B à E) Échographie de contraste en mode inversion de phase à bas index mécanique après un bolus de SonoVue® (2,4 mL). L'écran est séparé en deux parties durant l'examen de contraste : à gauche, l'imagerie en mode inversion de phase à bas IM (0,5 % de la puissance acoustique) et à droite en mode B conventionnel. Cette technique permet de positionner la sonde en regard de la zone d'intérêt et de suivre l'évolution du contraste dans la zone suspecte. Le rehaussement est monitoré en temps réel en phase artérielle à 22 secondes (B), 26 secondes (C) et à 35 secondes (D), puis en phase portale (E). Le nodule (flèches) ne présente aucun rehaussement au temps artériel. La cinétique de rehaussement est identique à celle du foie qui l'entoure, et le nodule n'est plus du tout visible dès la fin de la phase artérielle.



### Les autres intérêts de l'échographie de contraste

L'échographie de contraste détecte aussi les vaisseaux péri- et intratumoraux, surtout à la phase artérielle. Le ou les principaux vaisseaux nourriciers sont bien visualisés (fig. 4). Lorsqu'il existe

une extension tumorale dans les vaisseaux (portes mais aussi sus-hépatiques), le thrombus tumoral prend intensément le contraste au temps artériel, avec une cinétique parallèle à celle du CHC (fig. 4 et 5).



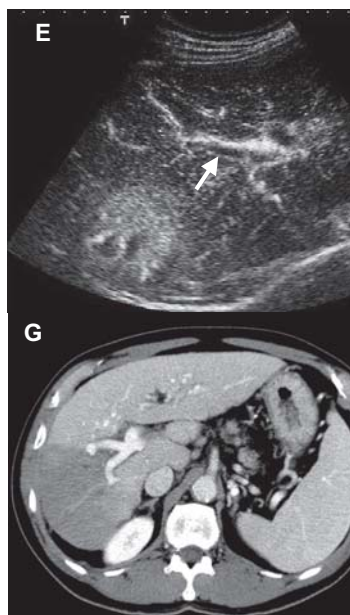
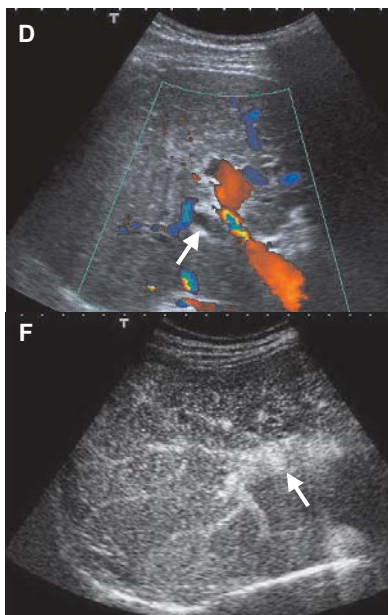
**Fig. 4** - Patient de 69 ans, cirrhose virale B. Dégradation rapide de la fonction hépatique avec élévation des AFP à 200 ng/ml. Bilan d'un nodule du foie droit découvert à l'échographie.

A) L'examen en imagerie harmonique tissulaire met en évidence un nodule de 3 cm de diamètre du dôme hépatique au sein d'un foie d'échostructure très hétérogène.

B) Étude en mode inversion de phase au temps artériel (30 secondes) après injection de SonoVue®. Le nodule prend le contraste de façon intense et hétérogène avec un centre en hyposignal. Les vaisseaux nourriciers tumoraux sont bien identifiés.

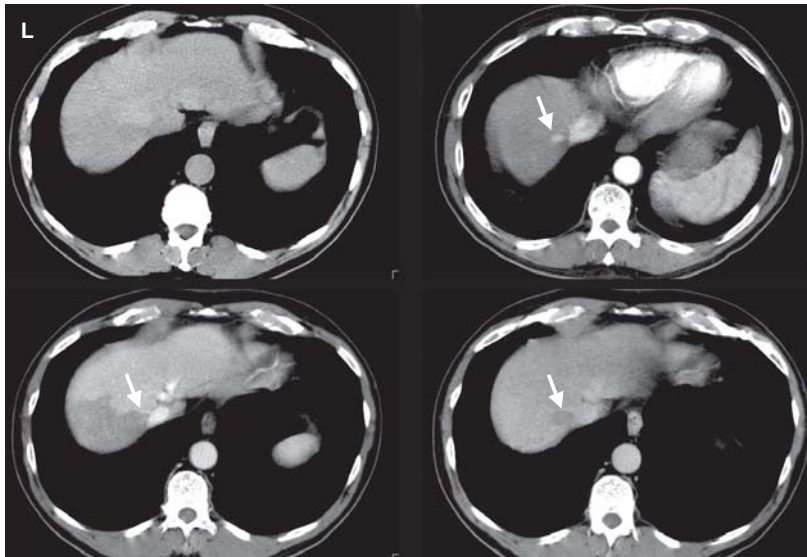
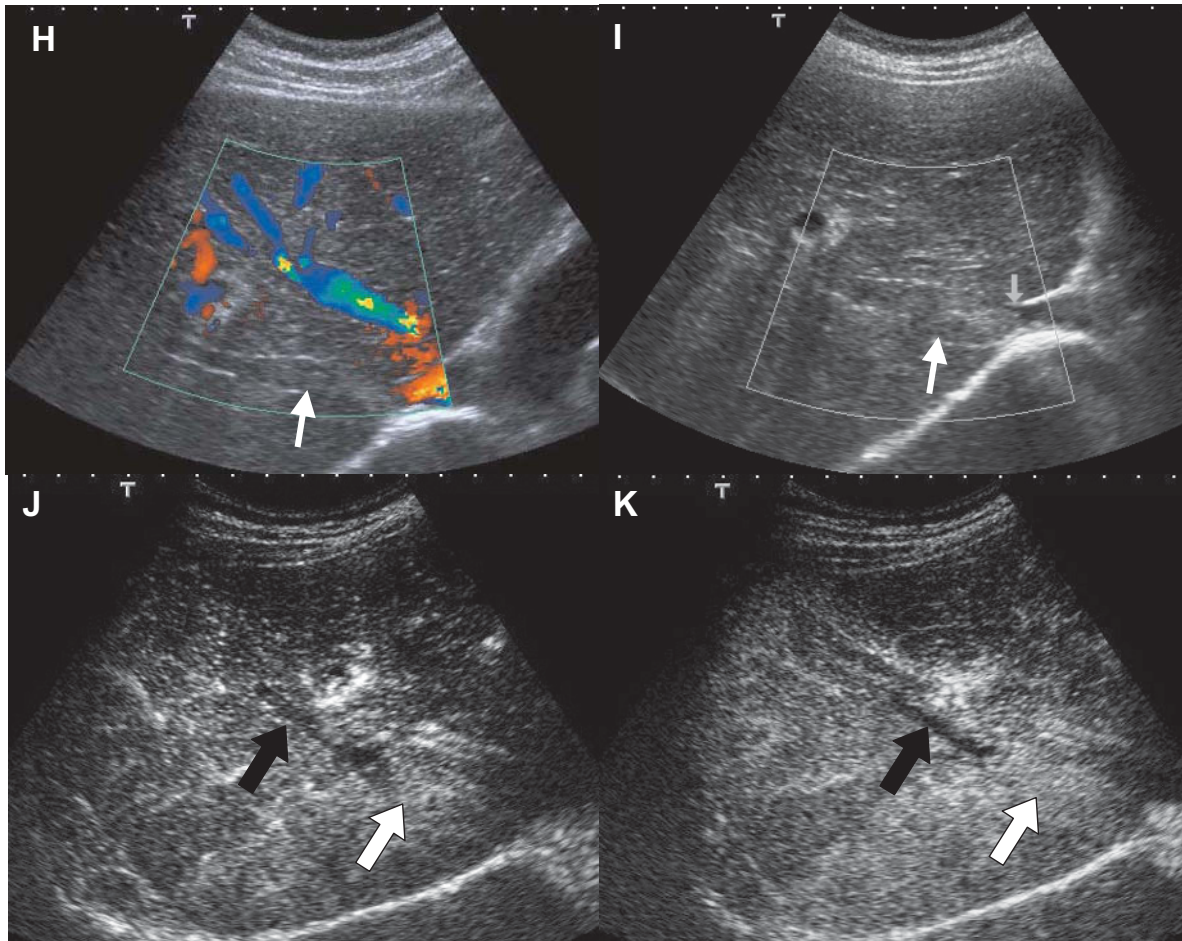
C) L'examen TDM réalisé sans, puis après injection (temps artériel, portal et tardif) confirme la présence d'une lésion hypervasculaire hétérogène du segment VII, typique de CHC.

D à G) Bilan d'extension vers les branches de la veine porte. L'échographie-Doppler ne permet pas de mettre en évidence de flux dans la branche du secteur postérieur de la veine porte (D, flèche). Après injection de SonoVue®, le balayage du dôme en mode inversion de phase intéresse la veine porte droite et ses collatérales. Au temps artériel (E), celle-ci ne présente pas de rehaussement pathologique qui pourrait évoquer une thrombose tumorale (flèche). Au temps portal (50 secondes, F), le rehaussement des branches portales est homogène, sans defect. Il n'existe pas d'argument en faveur d'une thrombose, ce que confirmera la TDM (G).



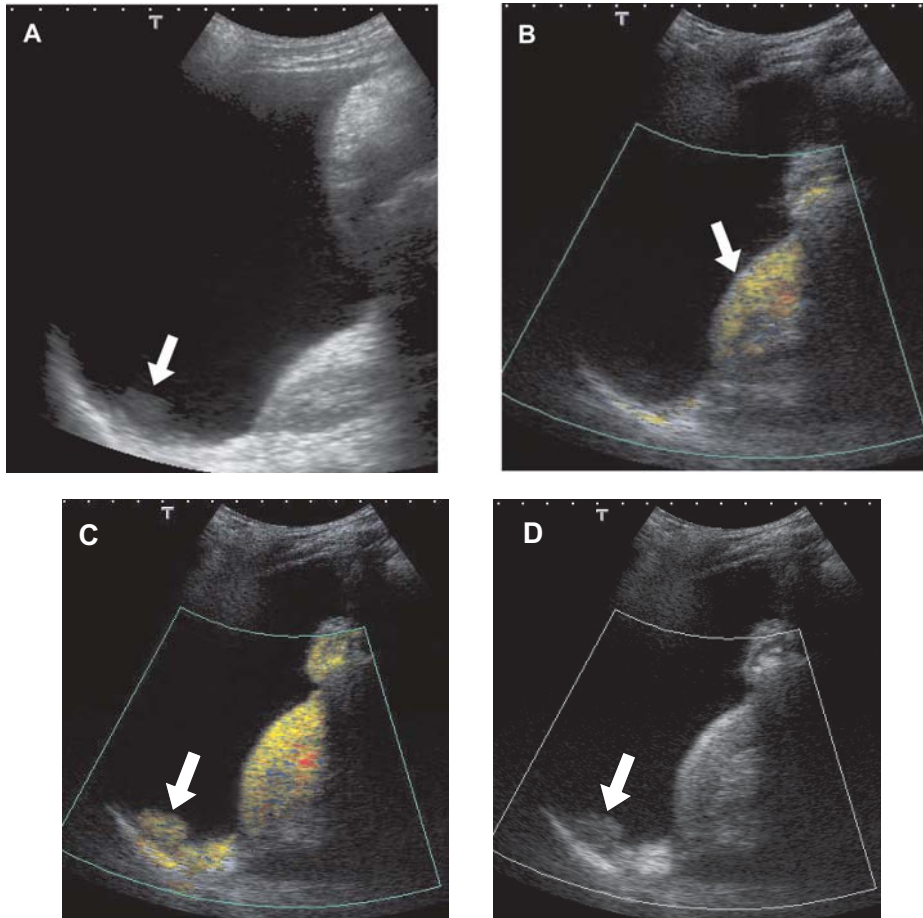
Après injection de SonoVue®, le balayage du dôme en mode inversion de phase intéresse la veine porte droite et ses collatérales. Au temps artériel (E), celle-ci ne présente pas de rehaussement pathologique qui pourrait évoquer une thrombose tumorale (flèche). Au temps portal (50 secondes, F), le rehaussement des branches portales est homogène, sans defect. Il n'existe pas d'argument en faveur d'une thrombose, ce que confirmera la TDM (G).





**Fig. 4 - H à L :** Bilan d'extension vers les veines hépatiques. L'échographie-Doppler montre une veine hépatique droite discrètement élargie et échogène sans flux décelable en mode Doppler couleur (H), mais il faut noter l'angle d'incidence particulièrement défavorable. La soustraction du mode Doppler sur cette image (I) montre un thrombus faisant discrètement saillie dans la veine cave inférieure (flèche). L'échographie de contraste met en évidence une prise de contraste de la partie distale de la veine hépatique droite (flèche blanche), alors que sa partie plus proximale ne présente aucun rehaussement (J) Temps artériel, (K) Temps portal). Il s'agit donc d'un thrombus tumoral occupant

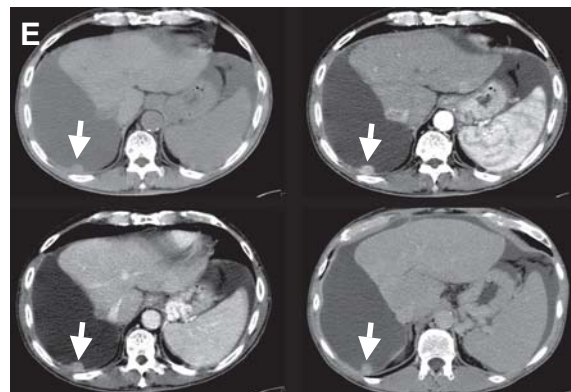
la portion distale de la veine hépatique droite, avec un thrombus fibrino-cruorique d'amont (flèche noire). La TDM confirme cette thrombose hépatique droite (L). Néanmoins, celle-ci n'a été décrite qu'après relecture des images réalisée à cause du diagnostic posé par l'échographie de contraste. Seuls les troubles de perfusion avaient été signalés.



**Fig. 5** - Patient de 70 ans opéré d'un CHC du foie droit. Surveillance échographique.

A) L'examen échographique en mode harmonique tissulaire met en évidence un nodule faiblement échogène postérieur mal visible situé dans une poche d'ascite qui occupe le site de l'hépatectomie droite (flèche).

Étude en mode VRI après injection de SonoVue®. Au temps artériel précoce (18 secondes), le pôle supérieur du rein se rehausse (flèche, B). Quelques secondes plus tard, le nodule prend intensément le contraste (C). Le signal des microbulles peut être soustrait afin de préciser le territoire qui se rehausse sur un mode B anatomique. Le rehaussement correspond bien au nodule péritonéal (D). Il sera considéré comme une métastase de CHC en raison de sa cinétique hypervasculaire et du contexte. La TDM confirme les données de l'échographie de contraste (E).



Parmi les autres lésions rencontrées chez le patient cirrhotique, l'hémangiome est la lésion focale la plus fréquente. Il apparaît volontiers iso-échogène, faiblement hypo- ou hyperéchogène, selon l'échostructure du parenchyme qui l'entoure. Sa prise de contraste en échographie de contraste est le plus souvent typique. Au temps artériel, plusieurs formations arrondies périphériques apparaissent et deviennent rapidement confluentes. Aux temps portal et tardif, cette couronne hyperécho-

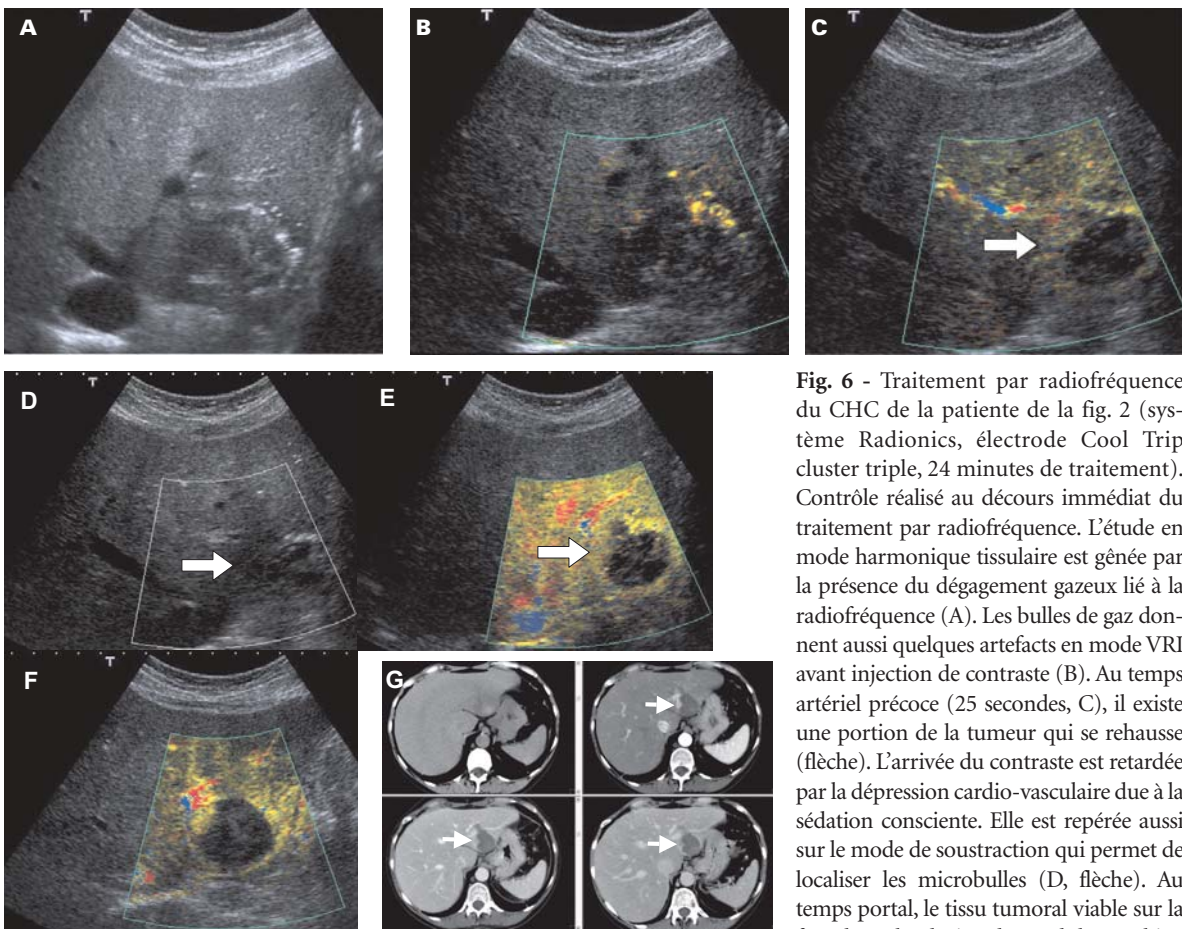
gène devient plus uniforme et ceinture le nodule. Elle augmente de taille de la périphérie vers le centre. L'ensemble de la lésion focale est alors plus ou moins hyperéchogène au temps très tardif du balayage (supérieur à 5 min). Avec la décroissance du signal liée à l'élimination du produit de contraste, le centre du nodule demeure le plus souvent en hyposignal par rapport à la périphérie, et l'angiome est rarement homogène, même au cours du balayage effectué le plus tardivement.



La mise en évidence d'une lésion hypervasculaire chez un patient cirrhotique peut, dans des circonstances exceptionnelles, correspondre à, un angiome hypervasculaire, une métastase hypervasculaire, une hyperplasie nodulaire focale ou à un adénome hépatocellulaire. En échographie de contraste en phase tardive, l'angiome et l'adénome apparaissent typiquement en isosignal, voire discrètement en hypersignal par rapport au foie qui les entoure. Cependant, et surtout si la taille de la lésion se modifie, le diagnostic est le plus souvent histologique sur la pièce de résection chirurgicale car il s'agit avant tout d'éliminer un CHC. Dans notre expérience, l'angiome à cinétique rapide de moins de 2 cm de diamètre tout comme la métastase hypervasculaire prennent le contraste de façon pratiquement uniforme au temps artériel et ne peuvent pas être différenciés du petit CHC bien différencié. Le diagnostic appartient à l'IRM pour l'angiome et surtout à l'histologie.

### Échographie de contraste et radiologie interventionnelle

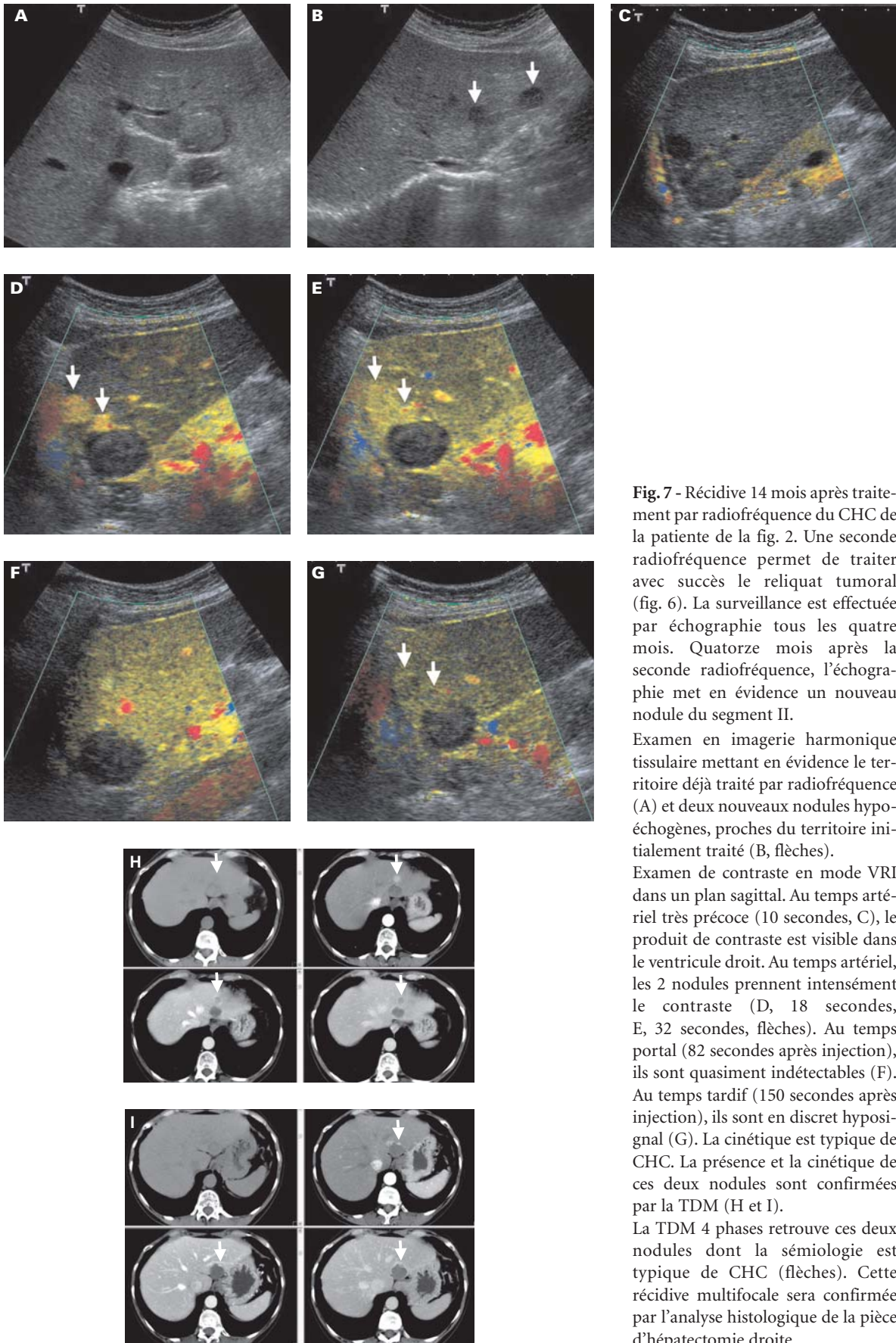
L'échographie de contraste permet de guider la biopsie d'un CHC peu ou pas visible en échographie conventionnelle, ou d'orienter le prélèvement vers une portion de parenchyme non nécrotique. Lorsque le traitement du CHC relève de la radiologie d'intervention percutanée (alcoolisation, ablation radiofréquence), elle permet de détecter précisément le nodule cible et de vérifier immédiatement au décours du geste le caractère complet du traitement (40-42). L'aiguille de radiofréquence peut ainsi être immédiatement guidée vers la portion de parenchyme encore viable (fig. 6). Enfin, elle permet le suivi des lésions focales traitées de façon conservatrice, à la recherche de la persistance d'un tissu tumoral au sein d'un territoire traité (alcoolisation, ablation radiofréquence), ou de la récurrence locale ou à distance d'un CHC (fig. 7).



**Fig. 6** - Traitement par radiofréquence du CHC de la patiente de la fig. 2 (système Radionics, électrode Cool Trip cluster triple, 24 minutes de traitement). Contrôle réalisé au décours immédiat du traitement par radiofréquence. L'étude en mode harmonique tissulaire est gênée par la présence du dégagement gazeux lié à la radiofréquence (A). Les bulles de gaz donnent aussi quelques artefacts en mode VRI avant injection de contraste (B). Au temps artériel précoce (25 secondes, C), il existe une portion de la tumeur qui se rehausse (flèche). L'arrivée du contraste est retardée par la dépression cardio-vasculaire due à la sédation consciente. Elle est repérée aussi sur le mode de soustraction qui permet de localiser les microbulles (D, flèche). Au temps portal, le tissu tumoral viable sur la face latérale droite du nodule est bien

visible (E, flèche). Une tentative de repositionnement de l'aiguille triple cluster est tentée mais devant les douleurs abdominales, la procédure est interrompue.

F) Le contrôle par VRI à J1 confirme bien la persistance d'un tissu tumoral viable. La TDM réalisée au décours confirme le caractère incomplet du traitement (G, flèche).



**Fig. 7** - Récidive 14 mois après traitement par radiofréquence du CHC de la patiente de la fig. 2. Une seconde radiofréquence permet de traiter avec succès le reliquat tumoral (fig. 6). La surveillance est effectuée par échographie tous les quatre mois. Quatorze mois après la seconde radiofréquence, l'échographie met en évidence un nouveau nodule du segment II.

Examen en imagerie harmonique tissulaire mettant en évidence le territoire déjà traité par radiofréquence (A) et deux nouveaux nodules hypo-échogènes, proches du territoire initialement traité (B, flèches).

Examen de contraste en mode VRI dans un plan sagittal. Au temps artériel très précoce (10 secondes, C), le produit de contraste est visible dans le ventricule droit. Au temps artériel, les 2 nodules prennent intensément le contraste (D, 18 secondes, E, 32 secondes, flèches). Au temps portal (82 secondes après injection), ils sont quasiment indétectables (F). Au temps tardif (150 secondes après injection), ils sont en discret hyposignal (G). La cinétique est typique de CHC. La présence et la cinétique de ces deux nodules sont confirmées par la TDM (H et I).

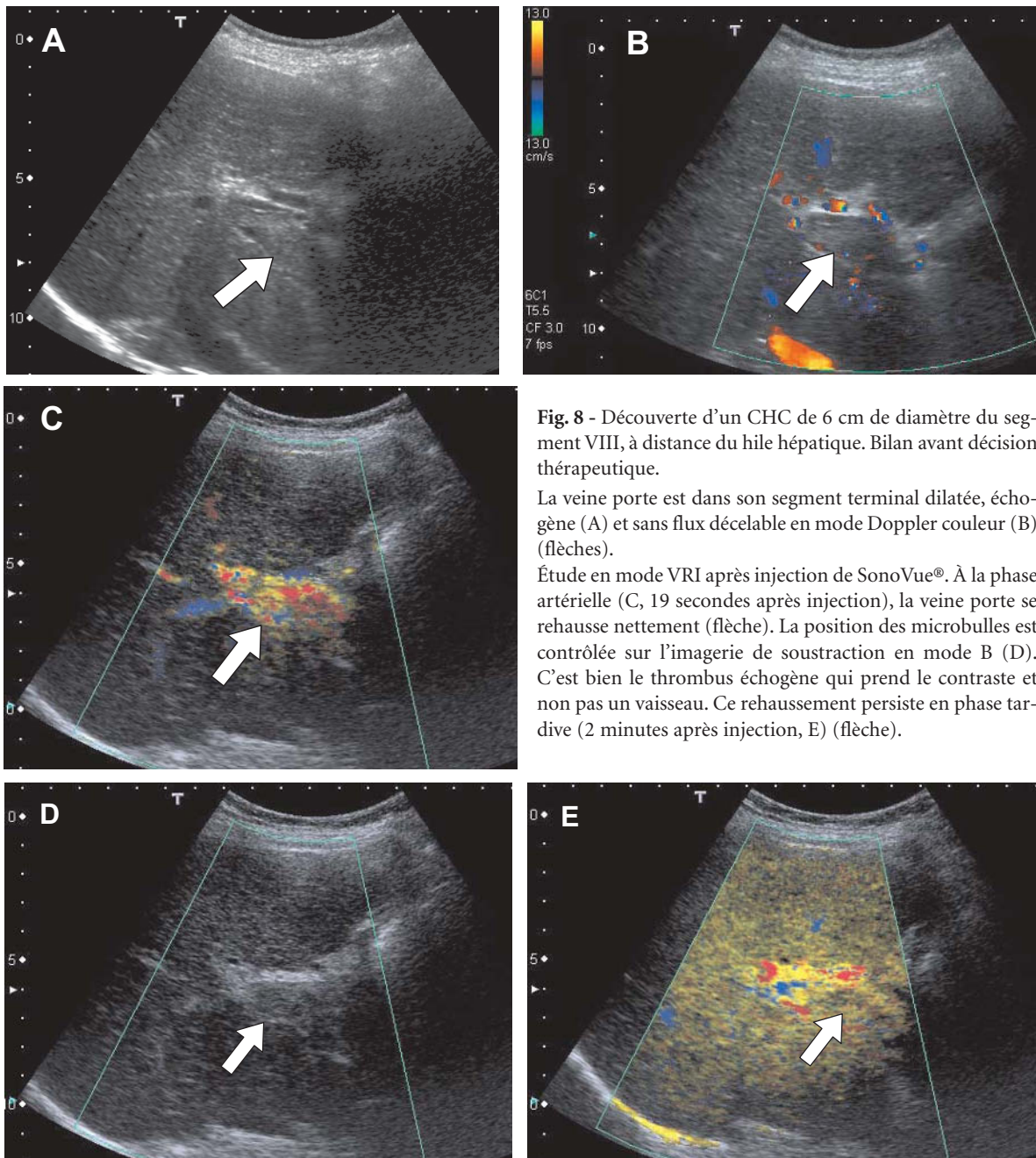
La TDM 4 phases retrouve ces deux nodules dont la sémiologie est typique de CHC (flèches). Cette récurrence multifocale sera confirmée par l'analyse histologique de la pièce d'hépatectomie droite.



### Intérêts et limites de l'échographie de contraste

L'échographie du patient cirrhotique pour la détection du CHC demeure un examen difficile. L'apport des agents de contraste ultrasonores, et en particulier de ceux qui contiennent un gaz perfluorocarboné comme le SonoVue®, intervient de plusieurs façons. Lorsque la cirrhose est micro- ou macronodulaire, l'aspect du parenchyme hépatique s'homogénéise à partir du temps portal. Lorsqu'aucun nodule suspect n'est repéré sur l'examen de base, le balayage rapide de chacun des deux

lobes lors de chacune des phases artérielles correspondant aux deux injections successives permet de détecter des lésions de taille centimétrique hyper-vasculaires. Lorsqu'un ou plusieurs nodules sont détectés sur l'examen de base, l'étude de la prise de contraste aux différents temps du rehaussement permet de caractériser les lésions avec une excellente fiabilité. Par ailleurs, le rehaussement au temps artériel d'un thrombus vasculaire est un argument majeur pour l'extension d'un CHC (fig. 8). Enfin, l'échographie de contraste est une technique de choix pour évaluer l'efficacité immédiate et à distance d'un geste thérapeutique percutané.



**Fig. 8** - Découverte d'un CHC de 6 cm de diamètre du segment VIII, à distance du hile hépatique. Bilan avant décision thérapeutique.

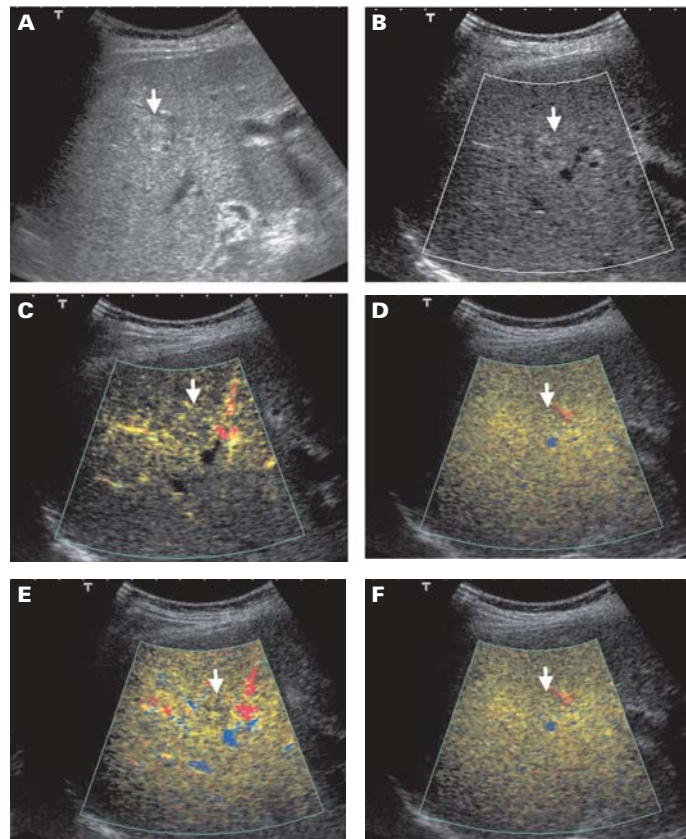
La veine porte est dans son segment terminal dilatée, échogène (A) et sans flux décelable en mode Doppler couleur (B) (flèches).

Étude en mode VRI après injection de SonoVue®. À la phase artérielle (C, 19 secondes après injection), la veine porte se rehausse nettement (flèche). La position des microbulles est contrôlée sur l'imagerie de soustraction en mode B (D). C'est bien le thrombus échogène qui prend le contraste et non pas un vaisseau. Ce rehaussement persiste en phase tardive (2 minutes après injection, E) (flèche).

Les performances de l'échographie de contraste pour la détection du CHC ont été évaluées dans la littérature et apparaissent très supérieures à l'échographie conventionnelle et modérément en retrait des autres modalités d'imagerie. Solbiati *et al.* rapportent un taux de détection de 88 % sur une série de 48 patients porteurs de 80 lésions dont 69 CHC (31). Pour la caractérisation des nodules sur cirrhose, l'échographie de contraste présente une sensibilité de 92 à 94 % et une spécificité de 87 à 96 % selon les études (44-47). Pour la détection du CHC sur cirrhose, les performances de l'échographie de contraste sont plus limitées avec une sensibilité de 62 % et une spécificité de 92 % (44).

L'échographie de contraste apparaît comme une technique de choix pour identifier le caractère hypervasculaire d'un nodule de moins de 3 cm de diamètre, en comparaison avec la TDM dyna-

mique (48). Pour les nodules de moins de 2 cm de diamètre, le caractère hypervasculaire est plus souvent retrouvé en échographie de contraste (de 54 à 61 % des lésions) qu'avec la TDM multidétecteurs (43 à 49 % des lésions). Si les deux techniques sont le plus souvent en accord (61 % des cas), l'échographie de contraste montre l'hypervascularisation dans 15 % des cas alors que la TDM est négative. Le résultat inverse (nodule hypervasculaire en TDM et non en échographie de contraste) est plus rare (4 % des cas). Lorsque la TDM et l'échographie de contraste sont en désaccord quant au caractère hypervasculaire d'un nodule, la biopsie retrouve dans près de 80 % des cas un CHC. Vingt pour cent des nodules demeurent hypovasculaires conjointement par les deux techniques (fig. 9) et correspondent dans 64 % des cas à des lésions autres que des CHC (47).



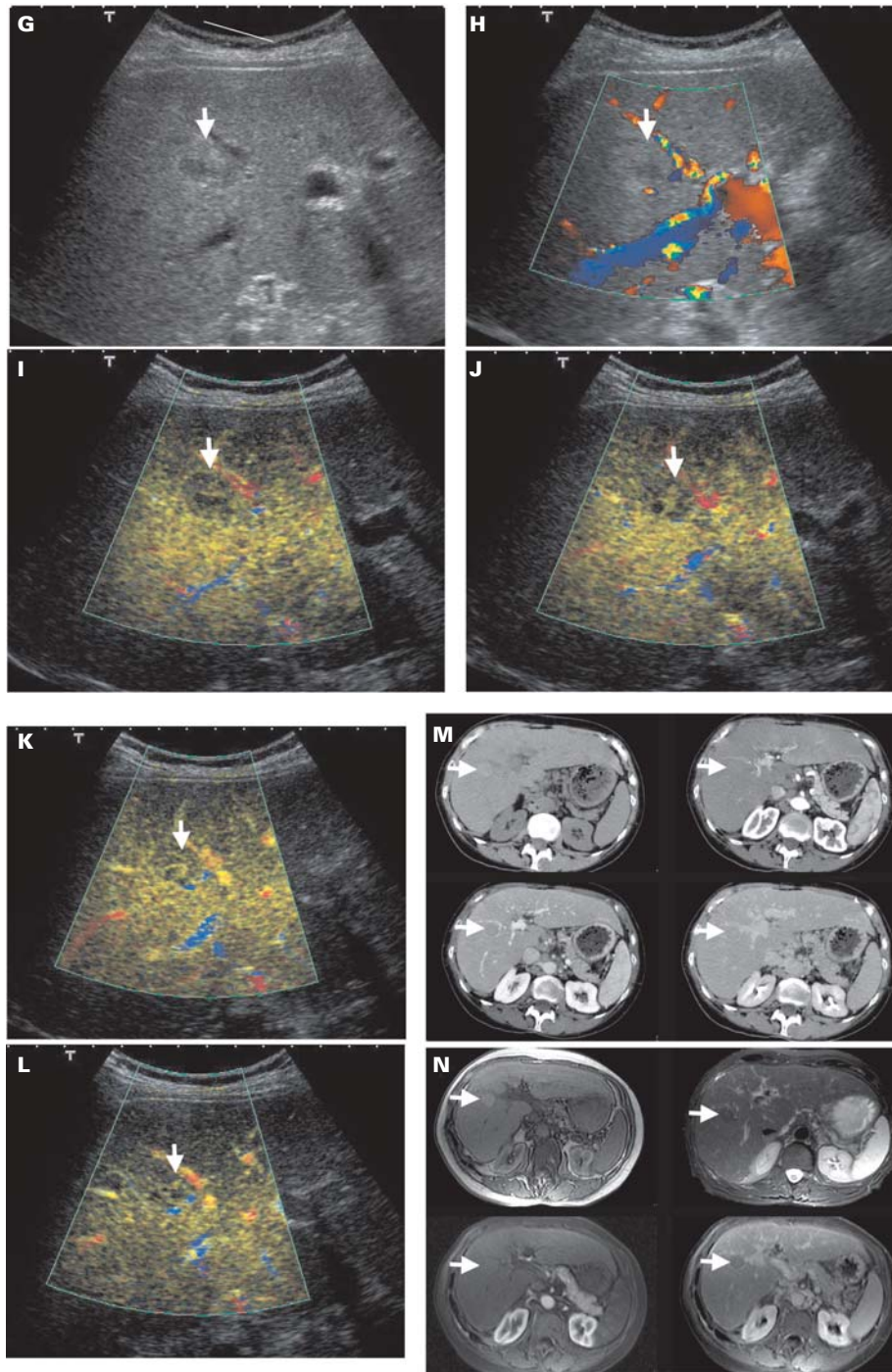
**Fig. 9** - Cirrhose virale C inactive chez une patiente de 72 ans. Nodule de 16 mm connu depuis 2004. Bilan avant décision thérapeutique.

A) En mode harmonique tissulaire, le nodule est discrètement hypereéchogène et hétérogène (flèche).

Étude en mode VRI après injection de SonoVue®. Avant injection, le nodule est parfaitement repéré (flèches). À la phase artérielle (C), le nodule se rehausse moins rapidement et moins intensément que le parenchyme hépatique qui l'entoure. En fin de phase artérielle (D) comme durant la phase portale (E), le nodule est en discret hyposignal. En phase tardive (2 minutes après injection), il est en isosignal au parenchyme périphérique (F, flèche).

La TDM et l'IRM ne montrent alors aucun argument en faveur d'un CHC. Une simple surveillance est décidée par échographie simple, qui ne montre pas d'évolution.





**Fig. 9 (suite)** - Onze mois plus tard, le nodule est réévalué en échographie de contraste.

En mode harmonique tissulaire (H), le nodule est discrètement plus hétérogène (flèche). En Doppler couleur, il n'existe aucun vaisseau intra lésionnel.

Après injection de SonoVue®, le nodule prend le contraste de façon retardée et très hétérogène en phase artérielle (I à 22 secondes, J à 28 secondes). Au temps portal et tardif, il demeure en hyposignal et hétérogène (K et L) (flèches).

La TDM 4 phases (M) met en évidence ce nodule unique spontanément hyperdense, qui ne se rehausse absolument pas. Il est parfaitement homogène. L'IRM (N) est réalisée en écho de gradient pondéré T1 (en haut à gauche), en écho de spin pondéré T2 avec saturation de la graisse (en haut à droite), puis avec une séquence dynamique en écho de gradient pondéré T1 (temps artériel en bas à gauche, temps portal en bas à droite). Les caractéristiques de ce nodule sont typiques sur ces deux examens d'un nodule de régénération.

Néanmoins, sur la base d'une augmentation de diamètre de 2 mm en onze mois et le caractère très hétérogène et en hyposignal du nodule en échographie de contraste, le nodule sera biopsié. Il s'agit d'un CHC bien différencié.



Par ailleurs, l'échographie de contraste améliore le placement des aiguilles ou électrodes au sein des lésions focales. Après ablation, elle permet une vérification immédiate de l'efficacité thérapeutique en s'assurant que la zone d'ablation avasculaire recouvre largement l'emplacement de la tumeur. Elle autorise ainsi le repositionnement des électrodes pendant la procédure en cas de nécrose incomplète. L'échographie de contraste per-procédurale réduit la fréquence des nécroses tumorales incomplètes de 16,1 % à 5,1 % dans des mains expérimentées (49).

Les limites de l'échographie de contraste demeurent liées à l'accessibilité du nodule aux ultrasons. Cette limite est anatomique mais aussi physique, en raison de l'atténuation du faisceau ultrasonore. Le rehaussement des lésions situées à plus de 14 cm de profondeur est très limité avec les techniques actuelles. La possibilité de répéter l'injection avec le SonoVue® permet d'effectuer deux études au temps artériel, le plus souvent une par lobe hépatique. L'absence de phase hépatospécifique est un handicap pour le SonoVue®. Souvent, le CHC demeure en isosignal par rapport au foie rehaussé au temps tardif. Cependant, de nouveaux agents comme le BR014 pourraient combiner la possibilité d'une détection des lésions hypervasculaires lors d'un balayage précoce à l'identification des CHC au temps tardif durant une phase hépatospécifique.

Le problème du diagnostic du CHC hypovasculaire reste entier pour les nodules de moins de 3 cm de diamètre, surtout si, à la phase tardive, la lésion demeure en isosignal au parenchyme qui l'entoure. Sa fréquence est estimée entre 5 et 8 % des nodules de moins de 30 mm de diamètre et pourrait atteindre 17 % pour les nodules de moins de 20 mm (47). Ils peuvent être confondus avec les autres nodules présents sur ce terrain. Les nodules dysplasiques de haut grade doivent être considérés comme des nodules pré-cancéreux et traités par des méthodes percutanées. En revanche, les nodules de dysplasie faible et les nodules de régénération doivent bénéficier d'une surveillance simple car le risque de transformation est faible. La modification des caractéristiques du nodule, comme une augmentation de sa taille ou une perte de la régularité des contours, est un argument en faveur d'un CHC (47).

## Indications de l'échographie de contraste en pratique clinique

L'algorithme de prise en charge du CHC peut être modifié pour tenir compte de l'échographie

de contraste. En effet, aujourd'hui, celle-ci ne peut pas être proposée systématiquement pour la détection du CHC lors de la surveillance des patients cirrhotiques pour deux raisons : le coût de l'examen et l'absence de données scientifiques démontrant son efficacité dans ce sens. Bien sûr, il existe de nombreux cas individuels où cette technique a montré son intérêt. Plusieurs données expliquent la difficulté de l'échographie de contraste au cours de cette étape de détection :

- la brièveté de la phase artérielle ;
- la fréquence des petits CHC bien différenciés en isosignal au temps tardif et des CHC hypovasculaires ;
- la difficulté de l'exploration du foie cirrhotique liée aux modifications anatomiques ;
- l'intensité du rehaussement limitée par l'augmentation de l'atténuation (hépatomégalie, surcharge hépatique en graisse/fer, nodules de régénération) et les perturbations de l'hémodynamique intra-hépatique.

L'échographie de contraste peut être proposée pour la détection du CHC dans les circonstances suivantes :

- absence de nodule visualisé en échographie conventionnelle et élévation des AFP ;
- absence de nodule visualisé en échographie conventionnelle et présence de facteurs de risque de CHC (antécédent de CHC traité de façon conservatoire, homme de plus de 50 ans, présence de plusieurs causes de cirrhose) ;
- présence d'un territoire hétérogène en échographie conventionnelle.

L'échographie de contraste peut être proposée pour la caractérisation des nodules sur cirrhose, en particulier :

- lorsqu'il s'agit d'un nodule de moins de 1 cm de diamètre détecté en échographie, elle fait immédiatement évoquer le diagnostic de CHC si elle met en évidence l'aspect hypervasculaire de la tumeur. Ce comportement devra être confirmé par une seule autre modalité d'imagerie, réduisant le délai de prise en charge des patients et le risque de perdu de vue ;
- lorsqu'il s'agit d'un nodule de 1 à 2 cm de diamètre détecté en TDM ou IRM dont le comportement est atypique et peut correspondre à un trouble de perfusion, elle permet de redresser le diagnostic si elle montre un nodule hypervasculaire ;
- lorsqu'il s'agit d'un nodule de 1 à 2 cm de diamètre, l'échographie de contraste représente

l'une des trois modalités qui peuvent être proposées pour détecter le caractère hypervasculaire de la tumeur, avec vraisemblablement une efficacité au moins égale à la TDM multidétecteurs. En cas de discordance entre TDM et IRM, elle permet de trancher grâce au caractère temps réel de la détection du rehaussement ;

– lorsque le nodule dépasse 2 cm, l'échographie de contraste peut être proposée pour caractériser la lésion comme précédemment, surtout si la TDM ou l'IRM sont contre-indiquées (insuffisance rénale, allergie sévère aux produits de contraste iodés, pace-maker...).

L'échographie de contraste peut être proposée au cours du bilan d'extension pour rechercher une extension portale, biliaire ou veineuse hépatique et son caractère tumoral ou fibrino-cruorique. La prise de contraste du thrombus au temps artériel est typique d'une origine tumorale.

## Conclusion

L'apparition des nouveaux agents de contraste possédant une réponse acoustique importante à bas IM et l'amélioration du traitement du signal échographique modifient profondément les performances de l'échographie conventionnelle pour la détection et la caractérisation des lésions focales sur cirrhose, et en particulier celles du CHC. L'examen de contraste demeure un examen difficile, surtout pour la phase de détection du CHC, car la phase artérielle est limitée à quelques dizaines de secondes. En revanche, l'étape de caractérisation a été considérablement facilitée par le développement de séquences permettant une acquisition en temps réel.

## Références

- Nomura F, Ohnishi K, Tanabe Y (1989) Clinical features and prognosis of hepatocellular carcinoma with reference to serum alphafoetoprotein levels. *Analysis of 606 patients. Cancer* 64: 1700-7
- Correas JM, Bridal L, Lesavre A *et al.* (2001) Ultrasound contrast agents: properties, principles of action, tolerance and artifacts. *Eur Radiol* 11: 1316-28
- Llovet JM, Beaugrand M (2003) Hepatocellular carcinoma: present status and future prospects. *J Hepatol* 38 Suppl 1: S136-49
- Kojiro M (2002) The evolution of pathologic features of hepatocellular carcinoma. In: Tabor E, editor. *Viruses and liver cancer*, Amsterdam: Elsevier (ed) 113-22
- Mion F, Grozel L, Boillot O (2003) *Gastroenterology* 111: 1587-92
- Burrell M, Llovet J, Ayuso C (2003) *Hepatology* 38: 1034-42
- Llovet JM, Fuster J, Bruix J (1999) Intention-to-treat analysis of surgical treatment for early hepatocellular carcinoma: resection versus transplantation. *Hepatology*. 30: 1434-40
- Bruix J, Sherman M, Llovet JM *et al.* (2001) EASL Panel of Experts on HCC. Clinical management of hepatocellular carcinoma. Conclusions of the Barcelona-2000 EASL conference. European Association for the Study of the Liver. *J Hepatol* 35: 421-30
- Bruix J, Llovet JM (2002) Prognostic prediction and treatment strategy in hepatocellular carcinoma. *Hepatology* 35: 519-24
- Livraghi T, Giorgio A, Marin G *et al.* (1995) Hepatocellular carcinoma and cirrhosis in 746 patients: long-term results of percutaneous ethanol injection. *Radiology* 197: 101-8
- Bruix J, Sherman J (2005) Management of hepatocellular carcinoma. *Hepatology* 42: 1208-36
- Llovet JM, Real MI, Montana X *et al.* (2002) Barcelona Liver Cancer Group. Arterial embolisation or chemoembolisation versus symptomatic treatment in patients with unresectable hepatocellular carcinoma: a randomised controlled trial. *Lancet* 359: 1734-9
- Lo CM, Ngan H, Tso WK *et al.* (2002) Randomized controlled trial of transarterial lipiodol chemoembolization for unresectable hepatocellular carcinoma. *Hepatology* 35: 1164-71
- Pateron D, Ganne N, Trinchet JC *et al.* (1994) Prospective study of screening for hepatocellular carcinoma in caucasian patients with cirrhosis. *J Hepatol* 20: 65-71
- Nicolau C, Bianchi L, Vilana R (2002) Gray-scale ultrasound in hepatic cirrhosis and chronic hepatitis: diagnosis, screening, and intervention. *Semin Ultrasound CT MR* 23: 3-18
- Velazquez RF, Rodriguez M, Navascues CA *et al.* (2003) Prospective analysis of risk factors for hepatocellular carcinoma in patients with liver cirrhosis. *Hepatology* 37: 520-7
- Goldstein NS, Blue DE, Hankin R *et al.* (1999) Serum alpha-fetoprotein levels in patients with chronic hepatitis C. Relationships with serum alanine aminotransferase values, histologic activity index, and hepatocyte MIB-1 scores. *Am J Clin Pathol* 111: 811-6
- Torzilli G, Minagawa M, Takayama T *et al.* (1999) Accurate preoperative evaluation of liver mass lesions without fine needle biopsy. *Hepatology* 30: 889-93
- Shimizu A, Ito K, Koike S (2003) Cirrhosis or chronic hepatitis: Evaluation of small ( $\leq 2$ -cm) early-enhancing hepatic lesions with serial contrast-enhanced dynamic MR imaging. *Radiology* 226: 550-5

20. Kim KA, Lee WJ, Lim HK *et al.* (2003) Small Hepatocellular carcinoma: ultrasonographic findings and histopathologic correlation. *Clin Imaging* 27: 340-5
21. Tanaka S, Kitamura T, Fujita M *et al.* (1990) Color Doppler flow imaging of liver tumors. *AJR Am J Roentgenol* 154: 509-14
22. Tranquart F, Bleuzen A, Correas JM *et al.* (2003) [Contrast ultrasound imaging in liver disease]. *J Radiol* 84: 2025-40
23. Meuwly JY, Correas JM, Bleuzen A, Tranquart F (2003) [Detection modes of ultrasound contrast agents]. *J Radiol* 84: 2013-24
24. Leen E (2001) The role of contrast-enhanced ultrasound in the characterisation of focal liver lesions. *Eur Radiol* 11: E27-34
25. Lencioni R, Cioni D, Crocetti L *et al.* (2002) Ultrasound imaging of focal liver lesions with a second-generation contrast agent. *Acad Radiol* 9 Suppl 2: S371-4
26. Quايا E, Stacul F, Bertolotto M *et al.* (2002) Characterization of focal liver lesions with pulse inversion harmonic imaging (PIHI) using a second generation US contrast agent. *Acad Radiol* 9 Suppl 2: S376-9
27. Harvey CJ, Albrecht T (2001) Ultrasound of focal liver lesions. *Eur Radiol* 11: 1578-93
28. Leen E (2001) Ultrasound contrast harmonic imaging of abdominal organs. *Semin Ultrasound CT MR* 22: 11-24
29. Kim TK, Choi BY, Hong HS (2000) Improved imaging of hepatic metastases with delayed pulse inversion harmonic imaging using a contrast agent SHU 508 A: preliminary study. *Ultrasound Med Biol* 26: 1439-44
30. Albrecht T, Overberg A, Hoffmann CW *et al.* (2002) Characterization of focal liver lesions with phase inversion ultrasound during the late liver-specific phase of Levovist. *Acad Radiol* 9: S375
31. Solbiati L, Tonolini M, Cova L, Goldberg SN (2001) The role of contrast-enhanced ultrasound in the detection of focal liver lesions. *Eur Radiol* 11 Suppl 3: E15-26
32. Fracanzani AL, Burdick L, Borzio M *et al.* (2001) Contrast-enhanced Doppler ultrasonography in the diagnosis of hepatocellular carcinoma and premalignant lesions in patients with cirrhosis. *Hepatology* 34: 1109-12
33. Choi BI, Kim TK, Han JK *et al.* (2000) Vascularity of hepatocellular carcinoma: assessment with contrast-enhanced second-harmonic *versus* conventional power Doppler US. *Radiology* 214: 381-6
34. Furuse J, Nagase M, Ishii H, Yoshino M (2003) Contrast enhancement patterns of hepatic tumours during the vascular phase using coded harmonic imaging and Levovist to differentiate hepatocellular carcinoma from other focal lesions. *Br J Radiol* 76: 385-92
35. Numata K, Tanaka K, Kiba T *et al.* (2001) Contrast-enhanced, wide-band harmonic gray scale imaging of hepatocellular carcinoma: correlation with helical computed tomographic findings. *J Ultrasound Med* 20: 89-98
36. Albrecht T, Blomley MJ (2001) Characteristics of hepatic hemangiomas at contrast-enhanced harmonic US. *Radiology* 220: 269-70
37. Quايا E, Bertolotto M, Dalla Palma L (2002) Characterization of liver hemangiomas with pulse inversion harmonic imaging. *Eur Radiol* 12: 537-44
38. Skjoldbye B, Pedersen MH, Struckmann J *et al.* (2002) Improved detection and biopsy of solid liver lesions using pulse-inversion ultrasound scanning and contrast agent infusion. *Ultrasound Med Biol* 28: 439-44
39. Numata K, Isozaki T, Ozawa Y *et al.* (2003) Percutaneous ablation therapy guided by contrast-enhanced sonography for patients with hepatocellular carcinoma. *AJR Am J Roentgenol* 180: 143-9
40. Cioni D, Lencioni R, Rossi S *et al.* (2001) Radiofrequency thermal ablation of hepatocellular carcinoma: using contrast-enhanced harmonic power doppler sonography to assess treatment outcome. *AJR Am J Roentgenol* 177: 783-8
41. Choi D, Lim HK, Kim SH *et al.* (2000) Hepatocellular carcinoma treated with percutaneous radio-frequency ablation: usefulness of power Doppler US with a microbubble contrast agent in evaluating therapeutic response-preliminary results. *Radiology* 217: 558-63
42. Liu JB, Goldberg BB, Merton DA *et al.* (2001) The role of contrast-enhanced sonography for radiofrequency ablation of liver tumors. *J Ultrasound Med* 20: 517-23
43. Wilson SR, Burns PN, Muradali D (2000) Harmonic hepatic US with microbubble contrast agent: initial experience showing improved characterisation of haemangioma, hepatocellular carcinoma and metastasis. *Radiology* 215: 153-61
44. Nicolau C, Catala V, Vilana R *et al.* (2004) Evaluation of hepatocellular carcinoma using SonoVue, a second generation ultrasound contrast agent: correlation with cellular differentiation. *Europ Radiol* 14: 1092-99
45. Quايا E, Calliada F, Bertolotto M *et al.* (2004) Characterization of focal liver lesions with contrast specific US modes and a sulfur hexafluoride-filled microbubble contrast agent: diagnostic performance and confidence. *Radiology* 232: 420-30
46. Nicolau C, Vilana R, Catala V *et al.* (2006) Importance of evaluating all vascular phases on contrast-enhanced sonography in the differentiation of benign from malignant focal liver lesions. *Am J Roentgenol* 186: 158-67
47. Wen YL, Kudo M, Zheng RQ *et al.* (2004) Characterization of hepatic tumors: value of contrast-enhanced coded phase-inversion harmonic angio. *AJR Am J Roentgenol* 182: 1019-26
48. Bolondi L, Gaiani S, Celli N *et al.* (2005) Characterization of small nodules in cirrhosis by assessment of vascularity: The problem of hypovascular hepatocellular carcinoma. *Hepatology* 42: 27-34
49. Solbiati L, Tonolini M, Cova L (2004) Monitoring RF ablation. *Eur Radiol* 14[8]: P34-42

---

# Échographie avec contraste et lésions du foie sur cirrhose. Le carcinome hépatocellulaire : du dépistage à la caractérisation

D. Mathieu et J.-C. Trinchet

Parmi les tumeurs du foie, le carcinome hépatocellulaire représente un challenge pour l'imagerie tant pour le dépistage que pour la caractérisation. Cet impact est lié à l'amélioration des techniques et des connaissances, notamment quant à l'histoire naturelle des nodules sur cirrhose, et d'une meilleure évaluation des thérapeutiques. La prise en charge d'un plus grand nombre de malades, en raison de la consommation persistante de l'alcool mais surtout de la prise en charge croissante des patients infectés par le virus de l'hépatite C, réclame des radiologues une connaissance parfaite du rôle du dépistage mais également des signes nécessaires au diagnostic des nodules. L'avènement des techniques rapides en scanner multidétecteur, et en IRM par les séquences 2D et 3D en écho de gradient T1, l'utilisation des harmoniques en échographie, les études Doppler et la récente utilisation des produits de contrastes vasculaires en échographie imposent une spécificité radiologique et un rôle pivot dans le diagnostic et le bilan préthérapeutique. Ainsi, le dépistage des lésions et leur caractérisation seront envisagés successivement au cours de ce chapitre, et notamment l'impact récent de l'échographie avec contraste reconnue comme méthode de référence dans les schémas décisionnels diagnostiques par différentes publications notamment lors de la conférence de consensus de l'*European Association for the Study of the Liver* (EASL, conférence de Paris, avril 2005).

## Dépistage du CHC

Le dépistage du carcinome hépatocellulaire (CHC) consiste à réaliser périodiquement un ou plusieurs tests de détection chez des sujets initia-

lement indemnes mais ayant un risque spécifique de survenue de cette tumeur, essentiellement les malades atteints de cirrhose. Il faut souligner que l'objectif principal du dépistage est de mettre en œuvre le plus souvent et le plus précocement possible un traitement curatif, susceptible d'améliorer la survie des malades (1).

L'idée de dépister le CHC remonte à plus de vingt ans, du fait de la constatation de l'échec global du traitement des tumeurs évoluées et de l'avènement de l'échographie permettant de détecter des tumeurs de petite taille asymptomatiques et accessibles à une résection chirurgicale (2). L'intérêt pour ce dépistage s'est fortement accru ces dernières années. En effet, le CHC est une tumeur fréquente (la plus fréquente des tumeurs primitives du foie et la cinquième tumeur maligne par ordre de fréquence chez l'homme dans le monde) (3, 4) et son incidence augmente fortement dans les pays industrialisés (5-9), notamment en France (8). L'amélioration de la prise en charge des autres complications de la cirrhose et l'augmentation du nombre de sujets infectés par le virus de l'hépatite C (VHC) dans les années 1970 parvenant au stade de cirrhose en sont probablement les raisons principales (10, 11).

Les justifications théoriques du dépistage du CHC sont les suivantes (3, 12, 13) :

- la population à risque est bien identifiée, essentiellement représentée par les sujets atteints de cirrhose ;
- l'échographie hépatique est un test de dépistage du CHC assez sensible, non invasif, acceptable par le malade, peu onéreux ;
- en cas de découverte d'un « petit CHC » (voir la définition ci-dessous), il existe aujourd'hui plusieurs méthodes de traitement à visée



curative, la transplantation et les méthodes de destruction percutanée (radiofréquence) étant venues s'ajouter à la résection chirurgicale (14, 15).

Si le dépistage du CHC en cas de cirrhose est largement rentré dans la pratique courante dans de nombreux pays (16, 17), ses modalités pratiques et surtout son intérêt clinique en terme de prolongation de la survie des malades restent controversés, du fait notamment de l'absence d'essai randomisé le comparant à une population témoin non soumise au dépistage (3, 4).

### Objectifs du dépistage

L'objectif principal est de détecter la tumeur au stade de « petit CHC ». Le petit CHC est habituellement défini selon les critères de Milan (18). Il s'agit d'une tumeur nodulaire unique de moins de 5 cm de diamètre ou d'une tumeur multifocale mais comportant moins de 3 nodules de moins de 3 cm de diamètre chacun. L'absence d'extension vasculaire, notamment portale, et de métastase extra-hépatique est également requise. Néanmoins, ces critères ont été établis chez des malades ayant eu une transplantation hépatique et il n'est pas démontré qu'ils s'appliquent à l'ensemble des méthodes thérapeutiques curatives. Par exemple, un diamètre de 3 cm représente actuellement la limite supérieure pour obtenir la

destruction complète d'un nodule tumoral par une méthode percutanée (19). De plus, ces critères ont même été contestés pour la transplantation hépatique, certains auteurs considérant qu'ils étaient trop restrictifs (20).

L'objectif du dépistage est donc en réalité de détecter le CHC au stade de tumeur curable, dont la définition est susceptible de varier selon les méthodes thérapeutiques curatives disponibles mais aussi en fonction de l'évolution de leurs performances.

### Population concernée

La population à risque de survenue d'un CHC est bien identifiée (3, 13). Il s'agit des sujets atteints de maladie chronique du foie, principalement au stade de cirrhose. La cirrhose est associée au CHC dans plus de 90 % des cas en Occident, et représente le facteur de risque majeur de la survenue de ce cancer. L'épidémiologie du CHC est donc étroitement liée à celles des causes principales de cirrhose : les infections chroniques par le VHC et le virus de l'hépatite B (VHB) et la consommation excessive d'alcool (3, 4). Plusieurs études rétrospectives et prospectives ont montré que l'incidence annuelle du CHC était de l'ordre de 2 à 6 % chez les malades atteints de cirrhose virale ou alcoolique (21-32) (tableau I). La cause de la

**Tableau I** - Principales études de dépistage du carcinome hépatocellulaire (CHC) dans des cohortes de malades non sélectionnés atteints de cirrhose.

Premier auteur (référence)	Année	Pays	Malades (n)	Principale cause de cirrhose	Classe A de Child-Pugh (%)	Périodicité de l'échographie (mois)	Incidence annuelle du CHC (%)	CHC unique ≤ 3 cm (%)	Traitement à visée curative (%)
Kobayashi (21)	1985	Japon	95	Virus	NP	3	2,1	62,5	40
Oka (22)	1990	Japon	140	Virus	43	3	6,5	70	37,5
Colombo (24)	1991	Italie	417	Virus	86	12	2,3	31	14
Pateron (23)	1994	France	118	Alcool	64	6	5,8	21	14
Cottone (26)	1994	Italie	147	Virus	100	6	3,8	53	33
Zoli (29)	1996	Italie	164	Virus	72	3-6	6,2	73	21
Henrion (28)	2000	Belgique	141	Alcool	69	6	2,4	100*	100
Bolondi (32)	2001	Italie	313	Virus	63	6	4,1	59	39
Velazquez (30)	2003	Espagne	463	Alcool	72	3-6	2,9	47 **	53
Henrion (27)	2003	Belgique	293	Alcool	63	6	2	82	82
Sangiovanni (31)	2004	Italie	417	Virus	69	12	3,4	NP	34
Benvegno (25)	2004	Italie	312	Virus	100	6	2,8 ***	NP	NP

NP : non précisé.

\* Diamètre du nodule ≤ 4 cm.

\*\* Diamètre du nodule ≤ 5 cm.

\*\*\* Moyenne sur une période de dix ans.

cirrhose influence notablement l'importance du risque, mais ce n'est pas le seul facteur. Fattovich *et al.* (33) ont estimé que l'incidence cumulée à 5 ans du CHC était de 30 % en cas de cirrhose virale C au Japon, de 17 % en cas de cirrhose virale C en Europe et aux États-Unis, de 15 % en cas de cirrhose virale B à Taiwan et Singapour, de 10 % en cas de cirrhose virale B en Europe et aux États-Unis, et de 8 % en cas de cirrhose alcoolique en l'absence d'infection par le VHB ou le VHC. Les différences géographiques d'incidence pour une même cause de cirrhose peuvent s'expliquer par l'âge de la contamination virale (plus jeune en Asie et en Afrique) qui détermine la durée d'évolution de la maladie chronique du foie, ou l'exposition à certains facteurs d'environnement comme l'aflatoxine en Afrique chez les sujets infectés par le VHB (33). L'association de plusieurs causes de cirrhose augmente le risque de CHC comme cela a été montré chez les sujets co-infectés par le VHB et le VHC (25) ou par le VHB et le VHD (34).

L'incidence de survenue du CHC est moins bien établie pour les autres causes de cirrhose, en grande partie du fait de leur faible prévalence (33). En cas de cirrhose due à l'hémochromatose génétique, le risque de CHC est élevé, estimé à 21 % à 5 ans (33), et ce cancer représente actuellement la cause principale de décès (35). Le risque est possiblement plus faible si la déplétion en fer a été correctement réalisée, mais persiste néanmoins (36, 37). En cas de cirrhose biliaire primitive, le risque cumulé à 5 ans serait de 4 % (33). En cas de stéato-hépatite non alcoolique (NASH), la survenue d'une cirrhose et d'un CHC a été décrite, mais l'incidence est encore difficile à évaluer (38, 39). En cas d'hépatite auto-immune, la survenue d'un CHC a été rapportée mais le risque paraît très faible (40). Par ailleurs, chez les sujets co-infectés par le virus de l'immunodéficience humaine (VIH), l'amélioration du pronostic de l'infection sous l'effet de la trithérapie antirétrovirale a permis l'émergence des complications hépatiques liées aux infections par le VHC et le VHB (41). Des cas de CHC ont été rapportés, l'âge de survenue paraissant plus jeune qu'en l'absence d'infection par le VIH (42), mais l'incidence exacte est encore imprécise.

Outre la cirrhose et les agents qui en sont responsables, d'autres facteurs de risque de survenue du CHC ont été identifiés. Il s'agit principalement de l'âge supérieur à 50-55 ans, du sexe masculin, du caractère évolué de la cirrhose (jugé par exemple sur l'existence de varices œsophagiennes ou d'une thrombopénie), et d'une

concentration sérique élevée d'alpha-fœtoprotéine (AFP) (30, 43). La forte prédominance du sexe masculin est bien établie, même si les causes restent encore imprécises. De nouveaux facteurs de risque cliniques ont été identifiés récemment, comme l'obésité ou le diabète (44, 45). La combinaison de ces différents facteurs dans des scores cliniques et biologiques pourrait permettre d'identifier de façon simple des groupes de malades ayant des risques de survenue du CHC très différents (30, 43). Néanmoins, ces scores ne sont pas encore validés et surtout les conséquences pratiques sur les modalités du dépistage sont encore imprécises (13).

La survenue d'un CHC est possible chez les sujets atteints de maladie chronique du foie sans cirrhose, mais le risque paraît surtout important chez les sujets infectés par le VHB originaires d'Asie ou d'Afrique (3).

## Méthodes de dépistage et périodicité

Le dépistage du CHC est habituellement fondé sur la réalisation périodique d'une échographie hépatique et d'un dosage sérique d'AFP (46).

L'échographie est l'examen de référence pour le dépistage. Elle n'a pas de morbidité propre, et l'acceptabilité de la répétition des examens par les malades est excellente. La sensibilité, caractéristique majeure d'un examen de dépistage, et la spécificité de l'échographie pour dépister le CHC sont satisfaisantes lorsqu'on l'utilise dans une population de malades atteints de cirrhose (46, 47). La sensibilité dépend de plusieurs facteurs, liés à l'appareillage et à l'expérience de l'opérateur, mais le plus important est la taille de la tumeur : la détection d'une tumeur de diamètre supérieur à 3 cm est possible dans plus de 90 % des cas, mais la sensibilité est inférieure pour les tumeurs de plus petite taille, le seuil de détection étant aux alentours de 1 cm de diamètre (48). De plus, la spécificité diminue rapidement avec la taille du nodule (46). Un nodule de 3 cm de diamètre dans un foie de cirrhose a une probabilité de plus de 90 % de correspondre à un CHC, mais cette probabilité est très inférieure pour un nodule de moins de 2 cm de diamètre (voir ci-dessous). La sensibilité globale de l'examen a été estimée entre 65 et 93 %, variant de 82 à 93 % pour les lésions comprises entre 2 et 3 cm, et de 46 à 85 % pour les lésions inférieures à 2 cm (32). Peu de données existent pour les lésions de moins de 1 cm, analyses faites à partir de foies explantés. La spécificité de l'échographie est accrue lorsqu'il existe des signes d'extension

extra-tumorale, comme un envahissement portal, mais ceci témoigne en général de lésions peu accessibles à un traitement curatif. Enfin, la détection échographique est plus difficile lorsque la tumeur est infiltrante, mais ces formes sont rares (moins de 10 % des cas) et souvent inaccessibles au traitement.

Le dosage sérique de l'AFP est très utilisé en routine pour le dépistage du CHC (16), mais son intérêt clinique paraît limité (49, 50). Sa sensibilité est faible, car la prévalence d'une concentration sérique élevée d'AFP est directement corrélée à la masse tumorale : 80 % des cas de petit CHC ne s'accompagnent pas d'une augmentation de la concentration sérique de l'AFP (51-53). En pratique, le diagnostic de CHC n'est que rarement fait devant une augmentation de la concentration sérique de l'AFP en l'absence de lésion focale visible à l'échographie (23). De plus, la spécificité d'une concentration sérique d'AFP supérieure à la normale est médiocre. Une augmentation de la concentration sérique de l'AFP, habituellement modérée et souvent fluctuante, peut se rencontrer en l'absence de tumeur, notamment en cas d'hépatite chronique virale, ce qui pose le problème de la valeur seuil considérée comme évocatrice de CHC (50, 54, 55) : la concentration est habituellement inférieure à 400-500 ng/ml, mais, anecdotiquement, une concentration supérieure à 1 000 ng/mL a été observée. La sensibilité et la spécificité de la concentration sérique d'AFP pour le dépistage du CHC dépendent donc du seuil considéré. Le seuil optimal permettant de combiner la meilleure sensibilité et la meilleure spécificité serait de l'ordre de 15-20 ng/mL (50). Lorsque le seuil varie de 10-19 à 400 ng/mL, la sensibilité diminue de 45-100 % à 0-64 % selon les études (47). Par ailleurs, en cas d'augmentation de la concentration sérique de l'AFP sans anomalie focale à l'échographie, d'autres examens d'imagerie sont habituellement réalisés pour confirmer ou infirmer le diagnostic de CHC, situation génératrice de dépenses mais aussi d'inquiétude pour le malade (13).

La périodicité optimale de la réalisation des tests de dépistage du CHC n'est pas connue (12, 13). Il faut insister sur le fait que cette périodicité ne dépend pas du niveau de risque de survenue du CHC mais du temps de doublement de la taille de la tumeur (3). Le temps de doublement du CHC est mal connu et paraît très variable d'un sujet à l'autre, de quelques semaines à quelques mois, mais aussi en fonction du temps chez un même sujet, la tumeur pouvant alterner

des phases de croissance et de stabilité (56, 57). La périodicité utilisée dans les études cliniques variait de 3 à 12 mois (tableau I). Compte tenu du seuil de détection échographique proche de 1 cm de diamètre, des résultats médiocres des traitements curatifs en cas de tumeur de plus de 3 cm de diamètre, la périodicité la plus utilisée actuellement est semestrielle (12, 13). Néanmoins, cette recommandation reste empirique et les résultats des études prospectives en cours pourraient modifier cette attitude.

L'objectif du dépistage du CHC est, *in fine*, l'amélioration de la survie des malades. Il n'est pas possible actuellement d'affirmer que cet objectif est atteint. La raison principale tient à l'absence quasi complète d'essai randomisé comparant le devenir d'une population soumise au dépistage du CHC à une population non dépistée. Un seul essai randomisé a été réalisé en Chine chez plus de 18 000 malades atteints d'hépatite chronique ou de cirrhose virale B (58). Le dépistage du CHC associant échographie et dosage sérique de l'AFP tous les six mois a été comparé à l'absence de dépistage. La mortalité était significativement diminuée (de 37 %) dans le groupe soumis au dépistage, mais de nombreux biais limitaient la portée de cette conclusion. La perspective d'une nouvelle étude randomisée qui comparerait la survie de malades soumis ou non à un dépistage paraît aujourd'hui peu envisageable, le dépistage du CHC étant déjà largement réalisé en pratique et du fait des problèmes d'ordre éthique qui seraient soulevés par une telle étude (13).

L'évaluation de l'intérêt clinique du dépistage est donc principalement fondée sur les résultats d'études de cohortes de malades atteints de cirrhose (tableau I). Les premières études réalisées entre 1985 et 1996 ont montré des résultats variables. En Asie, notamment au Japon (21, 22), le nombre de CHC dépistés était élevé, la proportion de petits CHC dépassait 50 %, et 40 % environ des malades dépistés étaient traités par résection chirurgicale. En revanche, les résultats observés dans les séries occidentales étaient beaucoup plus décevants, avec une proportion moindre de petits CHC dépistés et de malades éligibles pour un traitement chirurgical (23). Par contre, les études publiées à partir de l'année 2000 (27, 28, 30-32), toutes réalisées en Europe, ont montré des résultats qui se rapprochaient de ceux des séries asiatiques, un tiers environ des tumeurs décelées étant accessibles à un traitement à visée curative, soit deux fois plus que dans les études précédentes (23). L'étude (non randomisée) de

l'*Italian Liver Cancer Group* (59) a comparé 215 malades atteints de CHC dépistés tous les 6 mois par échographie et dosage sérique d'AFP, 155 malades atteints de CHC dépistés annuellement par les mêmes examens, et 227 malades atteints de CHC découvert incidemment : les tumeurs dépistées semestriellement étaient plus petites que celles dépistées annuellement, les traitements à visée curative étaient proposés aussi souvent dans les deux premiers groupes, la survie était équivalente dans les deux premiers groupes mais meilleure que celle des malades chez lesquels la tumeur était découverte incidemment. Il faut encore souligner cependant que l'amélioration de la survie observée dans les études comparant les malades dépistés et non dépistés (31) ne constitue pas une preuve de l'intérêt clinique du dépistage, plusieurs biais importants pouvant entraver l'interprétation des résultats. En particulier, l'augmentation de survie peut correspondre uniquement à la détection plus précoce de la tumeur (*lead time bias*) (3, 13).

Néanmoins, il paraît clair que la généralisation progressive du dépistage a profondément modifié les caractéristiques du CHC au moment du diagnostic. Par exemple, au Japon, la proportion de petits CHC de moins de 2 cm de diamètre est passée de 4,6 % pendant la période 1976-1985 à 33,1 % pendant la période 1996-2000 (60). La plus grande efficacité du dépistage observée dans les études récentes résulte probablement aussi de la conjonction d'une proportion croissante de malades atteints de cirrhose virale C (plus observants et moins souvent atteints d'affections extra-hépatiques que les malades alcooliques) et des progrès thérapeutiques réalisés en matière de prise en charge du CHC. Dans les premières études, le seul traitement à visée curative était la résection (dont l'applicabilité était réduite même en cas de petit CHC) (23), alors que la transplantation et les traitements percutanés se sont ajoutés dans les études les plus récentes (15).

Plusieurs études ont étudié le rapport coût-efficacité du dépistage du CHC. La première étude (61), portant sur une cohorte fictive de malades atteints de cirrhose compensée dépistés tous les six mois, aboutissait à un bénéfice de survie faible pour un coût prohibitif mais, dans cette étude d'analyse décisionnelle publiée en 1996, le traitement de référence était restreint à la résection chirurgicale. Une étude fondée sur une cohorte rétrospective (32) concluait également à un coût trop élevé du dépistage au regard du gain de survie. Cependant, des études plus récentes d'analyse décisionnelle (62-65), prenant notam-

ment en compte le développement des méthodes thérapeutiques curatives comme la transplantation et comparant différentes stratégies de dépistage, ont suggéré au contraire que la procédure possédait probablement un rapport coût-efficacité satisfaisant, comparable à celui d'autres procédures médicales dont l'intérêt clinique est admis (3, 13).

## Caractérisation du CHC

La caractérisation d'un CHC est réalisée par ponction cytologique et/ou histologique réalisée par prélèvements dirigés pré- ou peropératoires ou l'analyse histologique sur résection ou transplantation. D'autres critères diagnostiques ont été récemment définis lors de la conférence de consensus de Barcelone, accordant à l'imagerie une place fondamentale dans le schéma diagnostique proposé : « On peut affirmer le diagnostic de CHC lorsque la lésion nodulaire mesure plus de 2 cm de diamètre et une hypervascularisation artérielle précoce sur deux examens d'imagerie, ou bien un seul examen d'imagerie associé à une concentration sérique d'AFP supérieure à 400 ng/mL », critères repris dans la conférence de consensus de l'European Association for the Study of the Liver (EASL, conférence de Paris, avril 2005) schémas commentés par Bruix et Sherman en 2005 (66). Ils reposent sur l'augmentation de la taille d'un (des) nodule(s) au cours d'examens successifs et le caractère hypervascularisé au cours de la phase artérielle de rehaussement, quel que soit le type d'imagerie, incluant le scanner, l'IRM, mais depuis peu l'échographie avec injection de produit de contraste « vasculaire », l'angiographie n'ayant plus sa place dans l'arsenal actuel diagnostique :

- pour un nodule de plus de 2 cm de diamètre, le diagnostic de CHC est réalisé s'il existe, sur une modalité d'imagerie, une hypervascularisation de cette lésion au cours de la phase artérielle ou si le dosage de l'AFP dépasse 200 ng/mL. Si le caractère hypervascularisé typique n'est pas observé et si le dosage de l'AFP est inférieur à 200 ng/mL, un contrôle histologique est recommandé ;

- pour un nodule compris entre 1 et 2 cm de diamètre, le caractère hypervascularisé sur deux modalités d'imagerie différentes est suffisant, selon Bruix et Sherman, pour affirmer un CHC. Le recours à la biopsie s'imposerait si une seule technique a été positive (66) ;



– pour un nodule inférieur à 1 cm, une surveillance est recommandée à 3 ou 4 mois.

Il est certain que ce schéma donne un intérêt considérable à l'imagerie mais ne tient pas compte des éventuelles possibilités de nodules dysplasiques hypervasculaires, l'histoire naturelle des nodules dysplasiques n'étant pas connu (67-71). En outre, certains CHC sont hypovasculaires à la phase artérielle en rapport avec leur propre vascularisation ou en raison de leur caractère fibreux, s'observant dans environ 5 % des cas (72).

L'aspect en mode dynamique du CHC, à la phase artérielle, donne les mêmes informations quelles que soient les différentes méthodes d'imagerie, à la condition d'avoir à la fois une bonne résolution spatiale et une excellente résolution temporelle :

- visualisation d'artères tumorales en périphérie et pénétrant la lésion ;
- hypervascularisation à la phase artérielle homogène ou non, mais souvent homogène en cas de lésion inférieure à 3 cm ;
- diminution rapide de l'hypervascularisation à la phase portale, la lésion devenant isovasculaire ou hypovasculaire ou « wash-out », parfois entourée d'une capsule.

Le scanner multidétecteur permet de mettre en évidence cette hypervascularisation par des coupes millimétriques, l'épaisseur des images de reconstruction devant être égale ou inférieure à 3 mm. La sensibilité pour le diagnostic est élevée mais dépend de la population étudiée et de la méthode de référence. Elle est supérieure à 85 % dans une population de patients réséqués, mais est inférieure lorsqu'il s'agit d'une population de foies explantés. Par contre, la spécificité est élevée de plus de 90 % (70).

L'IRM possède une très grande sensibilité et spécificité pour ce diagnostic notamment pour les lésions de plus de 2 cm de diamètre, proches du scanner, l'IRM pouvant révéler, de plus, certains signes propres aux autres nodules comme les nodules de régénération, les nodules dysplasiques et les zones de fibrose (70, 71, 73). La sémiologie du CHC est variable. Si l'hyperintensité en pondération T2 est classique, elle ne se retrouve en fait que dans 54 % des cas, et manque le plus souvent pour les lésions de taille inférieure à 2 cm. L'hypo-intensité en T1 est de règle, mais certains CHC ou autres nodules peuvent être iso-intenses ou fréquemment hyperintenses sur cette séquence. Cette hyperintensité en T1 est liée à plusieurs facteurs : présence de rétention

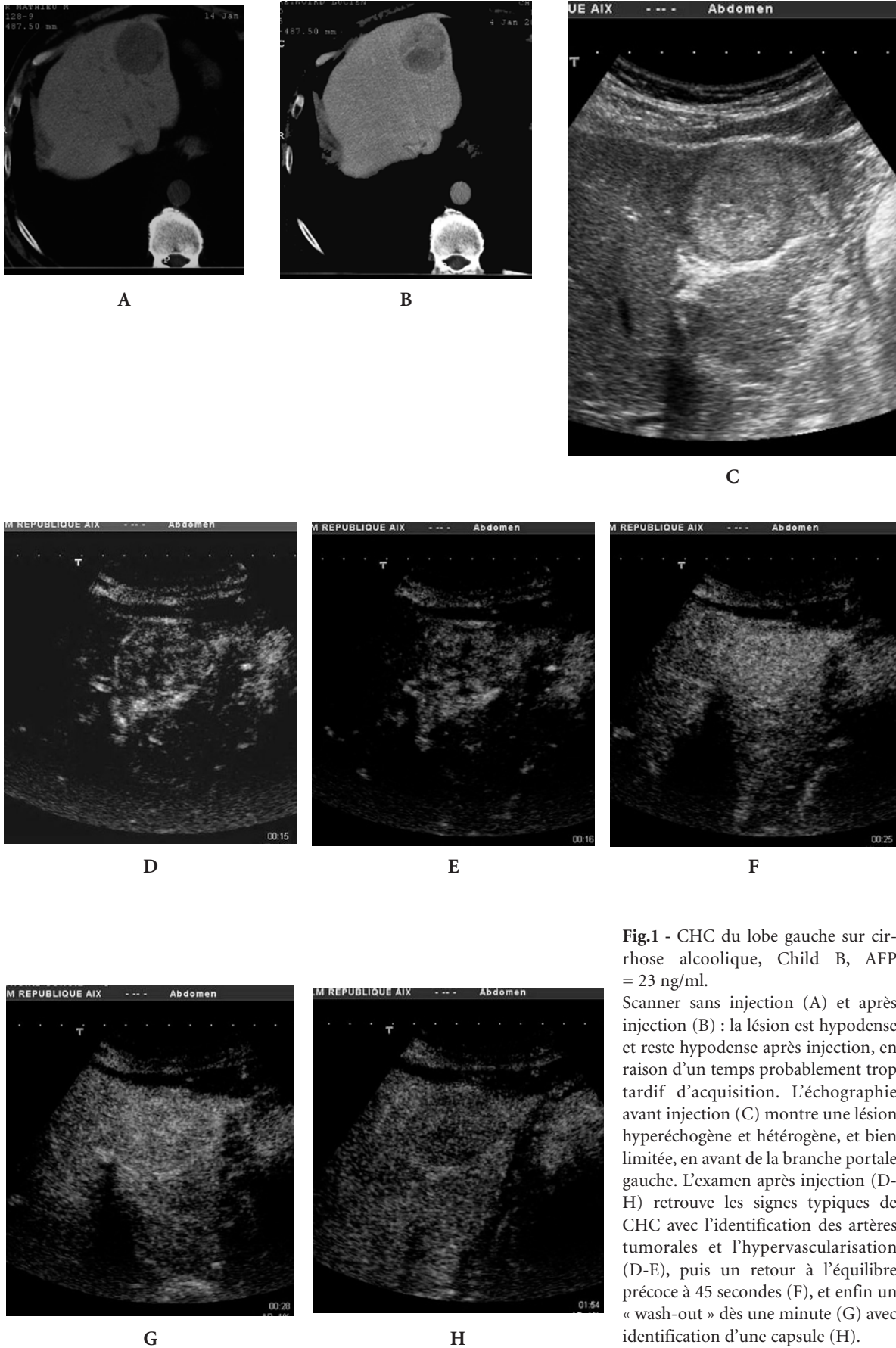
biliaire et donc de cuivre sous sa forme d'oxyde cuprinique, agent paramagnétique ; présence de graisses intracellulaires ; hémorragie, ou dilatation sinusoidale. Le macronodule de régénération peut se marquer par une hypo-intensité en pondération T2, en rapport avec la présence de fer. Il n'existe pas d'hypervascularisation artérielle, le nodule se rehaussant comme ou moins que le parenchyme adjacent. Le nodule dysplasique est souvent non hypervasculaire à la phase artérielle mais il peut exister un « chevauchement » entre ses signes et ceux d'un CHC, notamment pour des lésions de taille le plus souvent inférieure à 2 cm de diamètre. Il est nécessaire de surveiller ainsi étroitement ces nodules, notamment quant à la taille et à leur vascularisation.

Comme vu ci-dessus, la majorité des petites lésions sont en isosignal T1 et en isosignal T2 par rapport au parenchyme adjacent, donc non identifiées sur les séquences conventionnelles, d'où la nécessité d'injecter des produits de contraste paramagnétiques, avec chélates de gadolinium, afin d'objectiver un rehaussement lésionnel, sur les séquences en écho de gradient pondérées en T1, en 2D ou 3D.

Certaines problématiques existent avec ces deux examens :

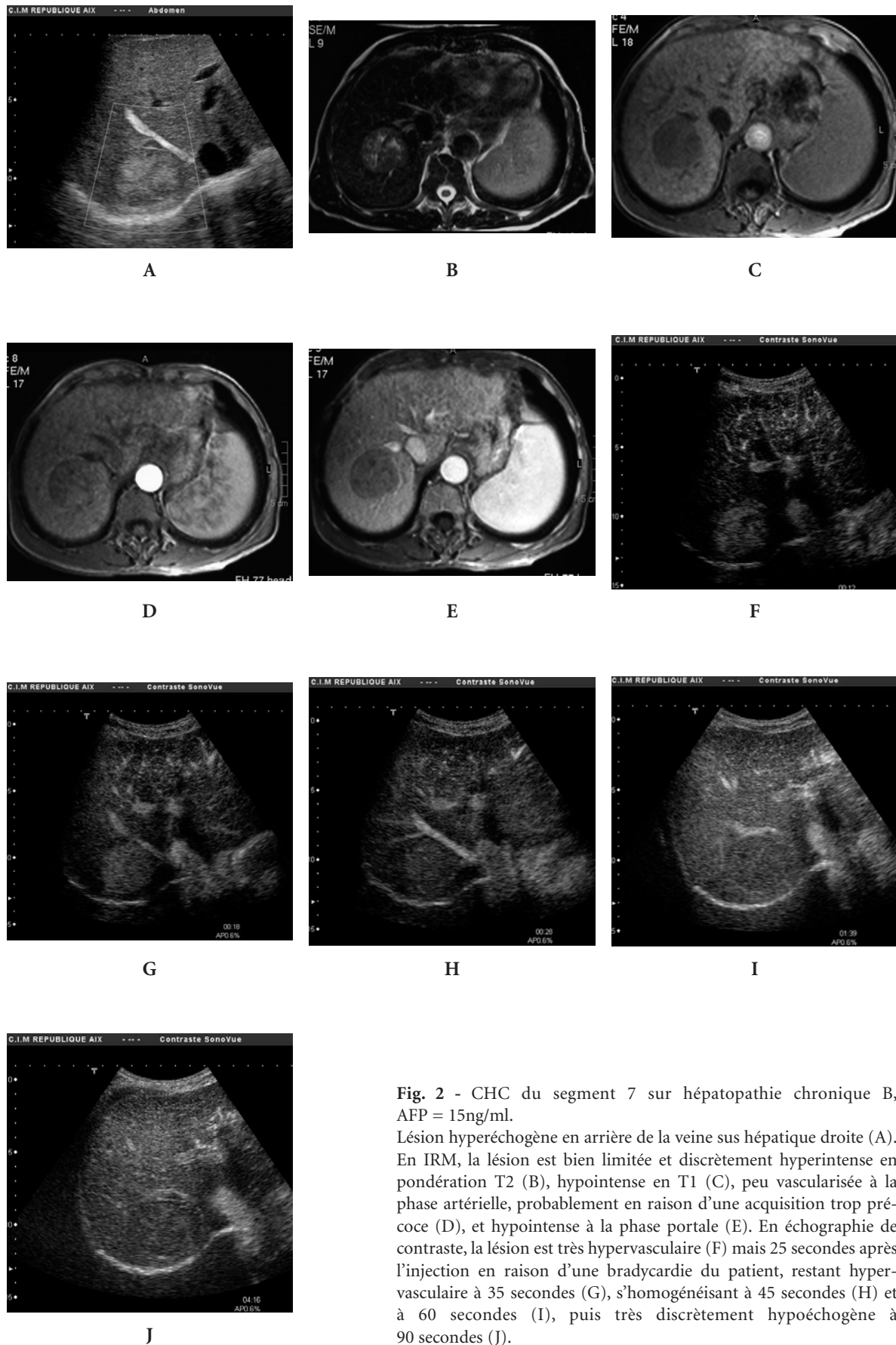
- en TDM comme en IRM, il est souvent difficile d'obtenir une phase artérielle pure car la résolution temporelle est relativement faible. Ceci peut être dû à plusieurs facteurs comme : un débit d'injection non adapté, le siège périphérique de l'injection, une fréquence cardiaque élevée ou au contraire bradycardie ;
- en IRM, la lésion peut être spontanément hyperintense en pondération T1, et il est donc difficile d'affirmer un rehaussement, la lésion étant spontanément en hypersignal, la soustraction étant impossible à l'étage abdominal.

L'amélioration des performances de l'échographie permet maintenant de détecter des nodules de très petite taille (10 mm de diamètre, voir moins) lors de la surveillance échographique des malades atteints de cirrhose. La sensibilité globale de l'examen a été estimée entre 65 et 93 %, variant de 82 à 93 % pour les lésions comprises entre 2 et 3 cm, et de 46 à 85 % pour les lésions inférieures à 2 cm (32). Paradoxalement, cette amélioration a généré de nombreux problèmes diagnostiques. En particulier, les nodules de diamètre inférieur à 2 cm, de plus en plus souvent détectés par le dépistage, ne correspondraient pas à un CHC dans plus de 50 % des



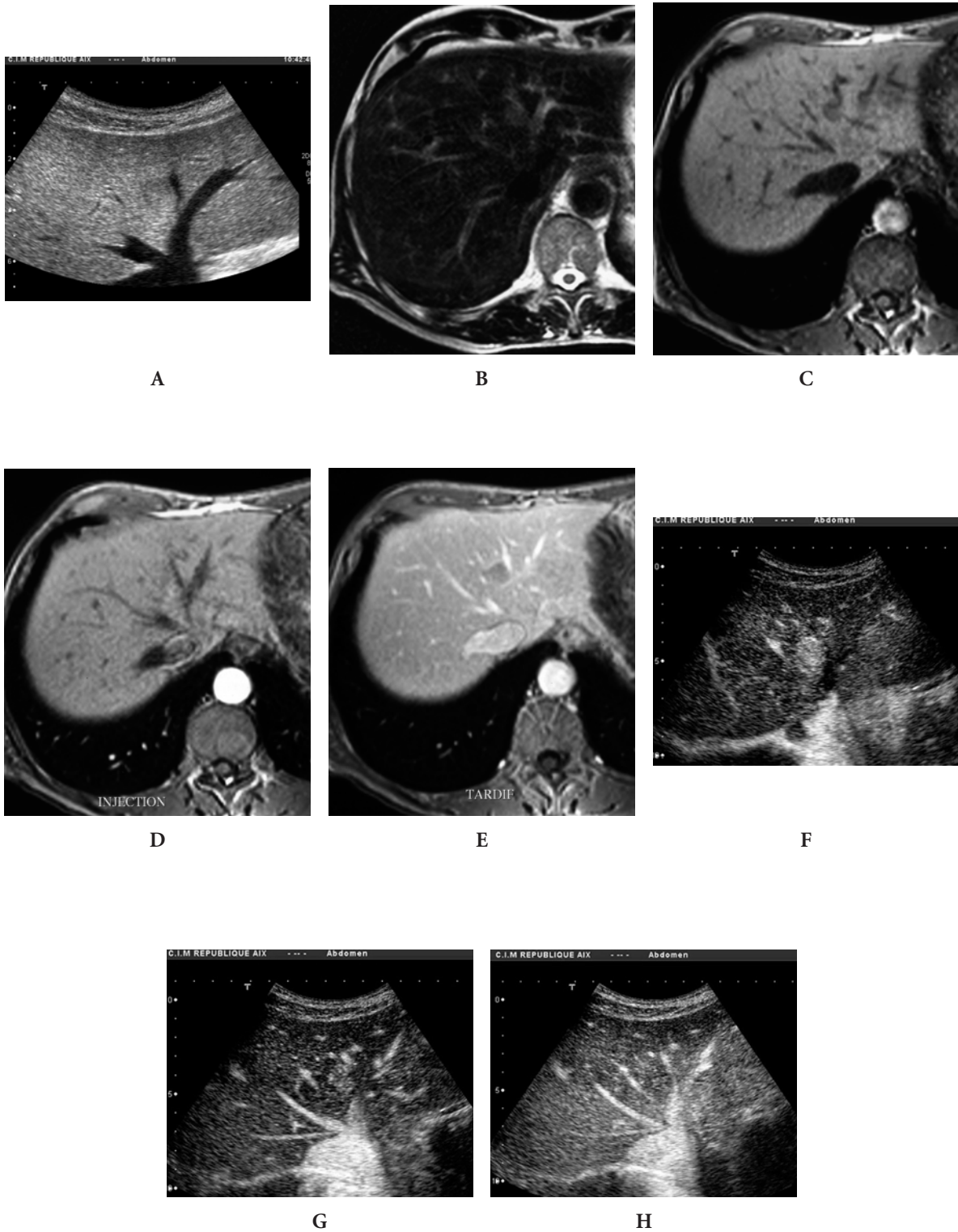
**Fig.1** - CHC du lobe gauche sur cirrhose alcoolique, Child B, AFP = 23 ng/ml.

Scanner sans injection (A) et après injection (B) : la lésion est hypodense et reste hypodense après injection, en raison d'un temps probablement trop tardif d'acquisition. L'échographie avant injection (C) montre une lésion hyperéchogène et hétérogène, et bien limitée, en avant de la branche portale gauche. L'examen après injection (D-H) retrouve les signes typiques de CHC avec l'identification des artères tumorales et l'hypermévascularisation (D-E), puis un retour à l'équilibre précoce à 45 secondes (F), et enfin un « wash-out » dès une minute (G) avec identification d'une capsule (H).



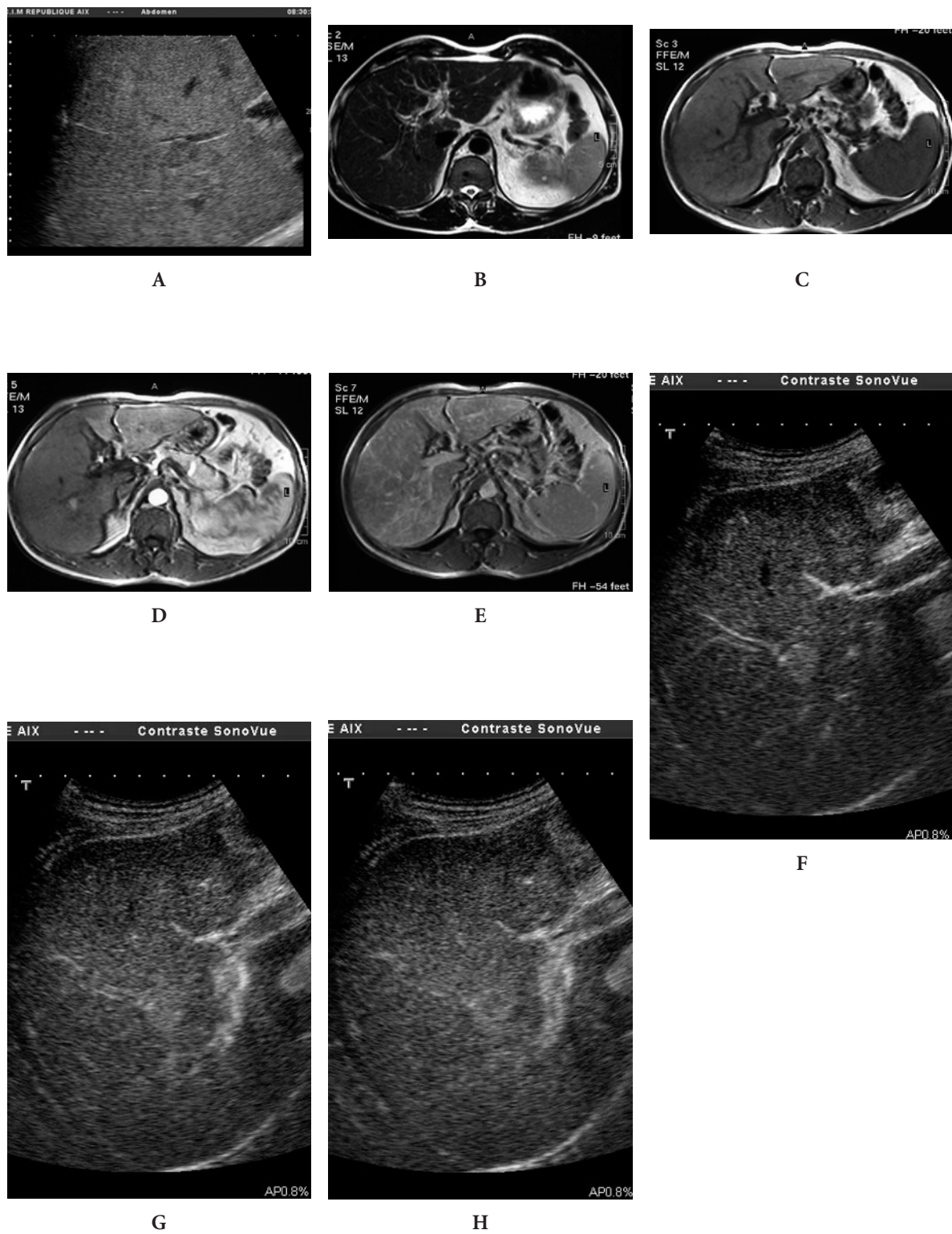
**Fig. 2** - CHC du segment 7 sur hépatopathie chronique B, AFP = 15ng/ml. Lésion hyperéchogène en arrière de la veine sus hépatique droite (A). En IRM, la lésion est bien limitée et discrètement hyperintense en pondération T2 (B), hypointense en T1 (C), peu vascularisée à la phase artérielle, probablement en raison d'une acquisition trop précoce (D), et hypointense à la phase portale (E). En échographie de contraste, la lésion est très hypervascularisée (F) mais 25 secondes après l'injection en raison d'une bradycardie du patient, restant hypervascularisée à 35 secondes (G), s'homogénéisant à 45 secondes (H) et à 60 secondes (I), puis très discrètement hypoéchogène à 90 secondes (J).



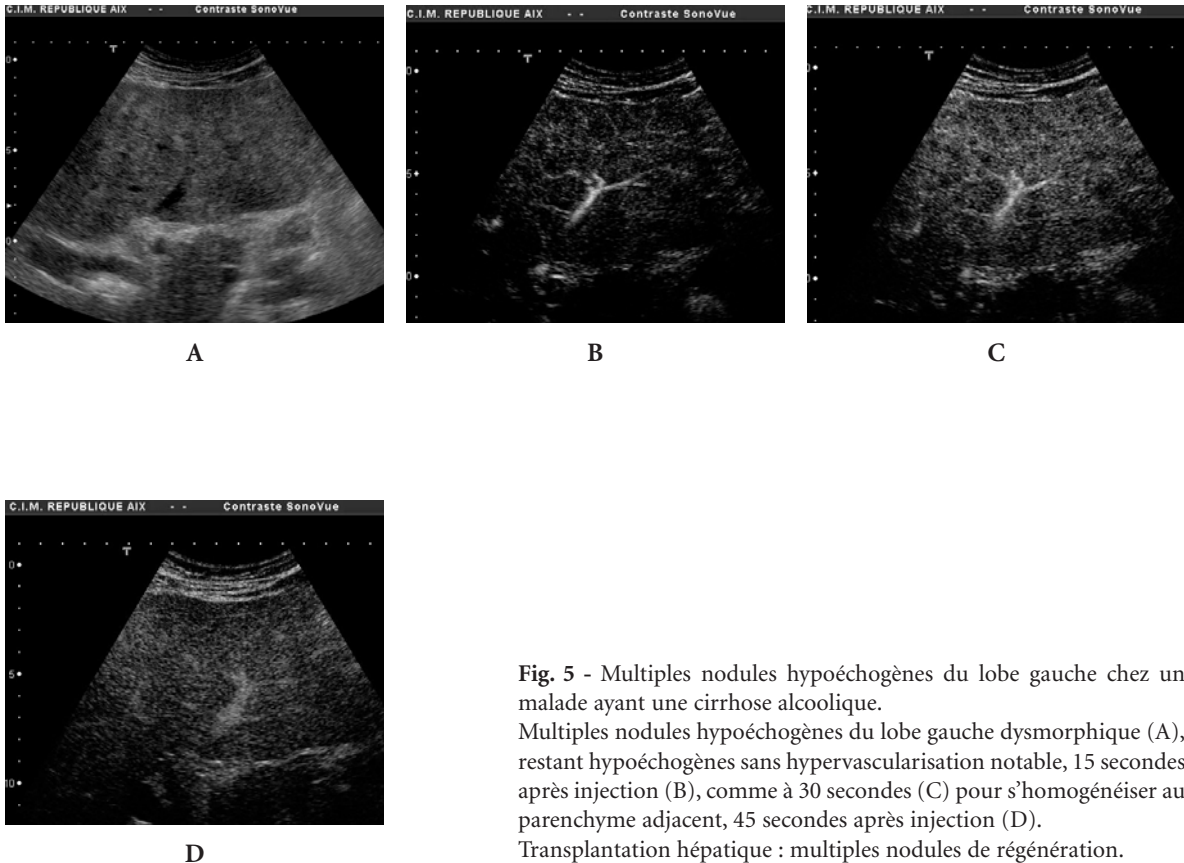


**Fig. 3** - Nodule du lobe gauche découvert lors de la surveillance d'une hépatopathie C, AFP normale. Lésion hypoéchogène comprimant discrètement la veine sus hépatique (A). En IRM, la lésion est isointense en T2 (B), discrètement hypointense en T1 (C), discrètement hypervasculaire à la phase artérielle en T1 (D), pour être bien démontrée à la phase portale (E). En échographie de contraste, le nodule est très hypervasculaire (F), 12 sec après l'injection, restant hypervasculaire à 25 secondes (G), s'homogénéisant voire devenant hypoéchogène à 45 secondes (H). Hépatectomie gauche : CHC.





**Fig. 4** - Nodule du lobe droit découvert lors de la surveillance d'une hépatopathie C, AFP normale. Lésion discrètement hypoéchogène du segment 5 (A). En IRM, la lésion est isointense en T2 (B), iso-intense en T1 (C), hypervasculaire à la phase artérielle en T1 (D), et non démontrée à la phase portale (E). En échographie de contraste, le nodule est très hypervasculaire (F), 12 secondes après l'injection, restant hypervasculaire à 25 secondes (G), s'homogénéisant à 45 secondes (H).  
Biopsie avant RF : nodule dysplasique.



**Fig. 5** - Multiples nodules hypoéchogènes du lobe gauche chez un malade ayant une cirrhose alcoolique.

Multiples nodules hypoéchogènes du lobe gauche dysmorphique (A), restant hypoéchogènes sans hypervascularisation notable, 15 secondes après injection (B), comme à 30 secondes (C) pour s'homogénéiser au parenchyme adjacent, 45 secondes après injection (D).

Transplantation hépatique : multiples nodules de régénération.

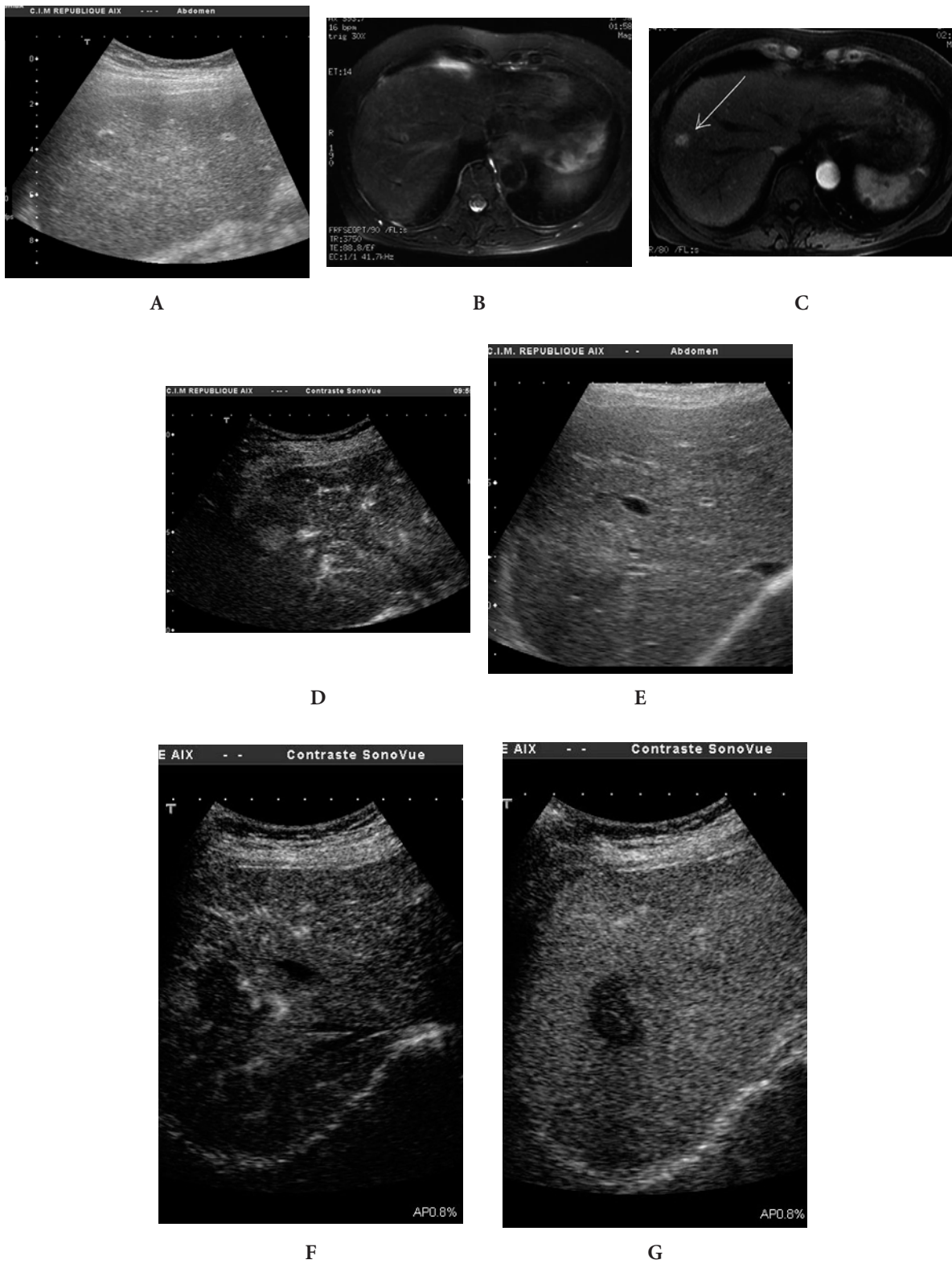
cas (67, 73). Il peut alors s'agir d'un macronodule de régénération, lésion bénigne pouvant évoluer vers le CHC, surtout lorsqu'il est dysplasique, mais aussi susceptibles de disparaître spontanément (74). D'autres anomalies bénignes sont également possibles, par exemple un angiome ou une répartition irrégulière de la stéatose (stéatose focale ou, au contraire, zone dépourvue de stéatose dans un foie globalement stéatosique) (75). Il faut également souligner que l'apparition d'un nodule dans un foie de cirrhose au cours de la surveillance échographique correspond presque toujours à un CHC (48). Ceci renforce l'importance de réaliser un examen échographique initial d'excellente qualité lors du diagnostic de la cirrhose, permettant d'affirmer l'absence de lésion focale et de servir de référence pour la surveillance.

Le CHC se présente typiquement sous la forme d'un nodule hypoéchogène, parfois limité par d'une capsule hypoéchogène. Cependant des formes hyperéchogènes existent, mais l'hyperéchogénicité est moindre que celle des angiomes. Lorsque le nodule est de taille inférieure à 3 cm,

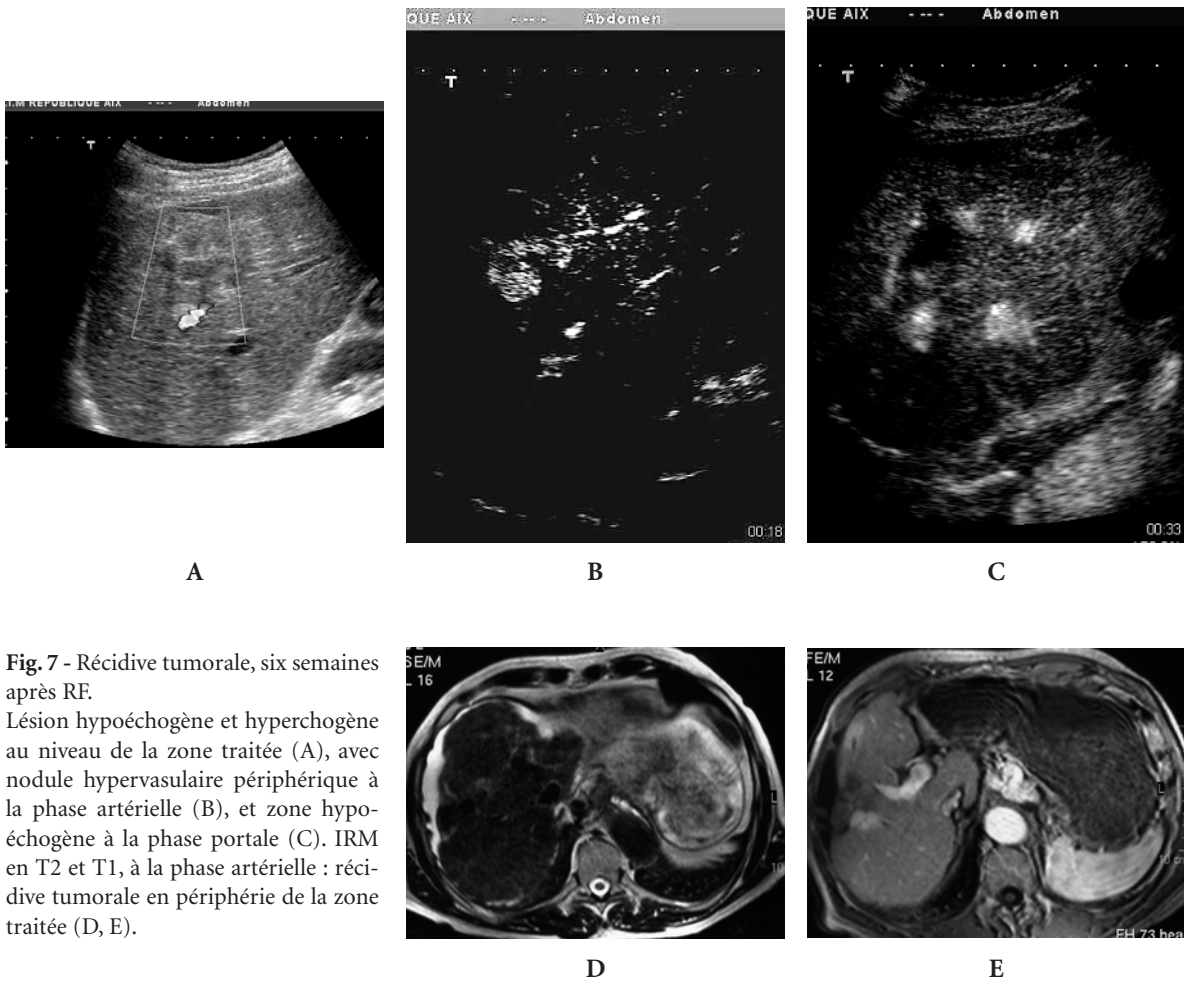
il est homogène et ses limites nettes. En Doppler couleur et pulsé, on peut objectiver des vaisseaux artériels en périphérie et au centre de la lésion, artères sans caractéristique tant sur le plan de leur vitesse que des index de résistance.

L'examen devra également rechercher des anomalies portales en regard, comme une obstruction localisée, marquée souvent par des vaisseaux artériels au sein du thrombus qui signe alors l'obstruction tumorale comme une fistule artérioportale. Les envahissements veineux sus-hépatiques et l'obstruction biliaire tumorale sont plus rares, et ne s'observent que dans les volumineuses tumeurs ou les formes infiltrantes et/ou diffuses. Les signes de l'hypertension portale propres à la cirrhose seront également recherchés.

L'aspect hypoéchogène d'un nodule sur cirrhose n'est pas spécifique car il peut également être observé lors de l'exploration d'un nodule de régénération ou d'un nodule dysplasique. L'injection d'un agent de contraste améliore les performances de l'examen, pour caractériser le nodule et rechercher d'autres lésions associées (76, 77). Ces agents de contraste vasculaires



**Fig. 6** - Nodule du lobe droit découvert lors de la surveillance d'une hépatopathie C, AFP normale. Lésion discrètement hypoéchogène (A). En IRM, la lésion est iso-intense en T2 (B), hypervascularisée à la phase artérielle en T1 (C). En échographie de contraste, le nodule est hypervascularisé (D), 15 secondes après l'injection. Biopsie avant RF : CHC. Six semaines après RF, la zone est devenue hyperéchogène (E), sans hypervascularisation résiduelle à la phase artérielle (F), très hypoéchogène, 50 secondes après l'injection (G).



**Fig. 7** - Récidive tumorale, six semaines après RF. Lésion hypoéchogène et hyperéchogène au niveau de la zone traitée (A), avec nodule hypervasculaire périphérique à la phase artérielle (B), et zone hypoéchogène à la phase portale (C). IRM en T2 et T1, à la phase artérielle : récurrence tumorale en périphérie de la zone traitée (D, E).

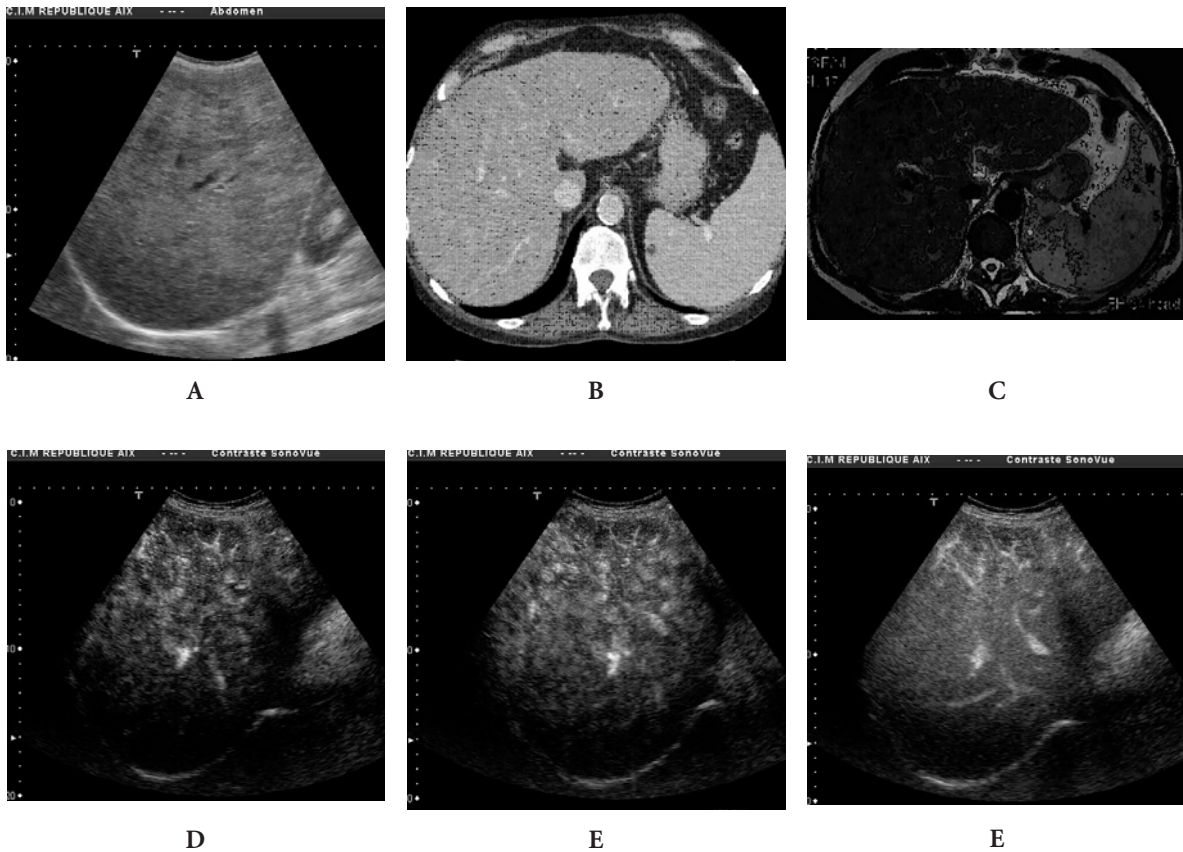
sont constitués de microbulles qui vont entrer en résonance pour des puissances acoustiques faibles, limitant ainsi leur destruction au premier passage (fig. 1-8).

Après avoir repéré le nodule, en mode B, les paramètres d'acquisition échographique seront optimisés essentiellement en fonction de la profondeur de la lésion : réglage de l'angle de visualisation permettant d'augmenter la cadence des images à 15-25 images par seconde, réglage de la fréquence et de la focale, mais aussi optimisation de la valeur de l'index mécanique bas à 0,6/0,8 pour une lésion profonde. En cas de lésion superficielle, l'index sera réduit par exemple à 0,4, afin d'optimiser les temps précoces et tardifs. Tous ces paramètres et les logiciels associés (*Coherent Contrast Imaging* ou

*Cadence Contrast Pulse Sequencing*, ou *VRI, Vascular Recognition Imaging*) sont dépendants des machines et l'optimisation des paramètres sera réalisée au mieux avec les ingénieurs d'application liés aux équipements et aux agents de contraste, travaillant en collaboration avec le médecin échographiste.

La lésion étant repérée, on demande au patient de respirer calmement, puis une injection en embolo de 1,0 ml de SonoVue® (Bracco, Milan, Italie), pulsé par 10 ml de sérum physiologique est réalisée. Dès la dixième seconde, on demande au patient une apnée pour obtenir la phase artérielle entre 10 et 30 secondes, puis le malade respire normalement et une seconde apnée est demandée à la phase portale entre 40 et 60 secondes. Ces intervalles de temps seront bien





**Fig. 8** - Cirrhose alcoolique. AFP : 457 ng/ml.

Foie hétérogène en échographie (A), homogène en scanner (B) et en IRM en pondération T2 (C).

Échographie de contraste. Multiples nodules à la phase vasculaire artérielle précoce (D) et tardive, à 25 secondes (E), et retour à l'homogénéité du foie à 45 secondes (F).

Biopsie percutanée : infiltration tumorale diffuse ou CHC diffus.

évidemment adaptés à l'état physiologique du patient. Une seconde injection est réalisée, de 2,0 mL, avec un angle d'exploration corrigé, pour étudier le lobe adjacent à la lésion, jusqu'à une phase d'équilibre de 2 minutes, puis une troisième injection de 2,0 mL pour étudier le lobe controlatéral. On pourra s'aider d'un « éclatement » des bulles entre ces injections en appliquant des index mécaniques hauts, pour rétablir un état de base, en particulier si une nouvelle phase artérielle est désirée.

Contrairement aux autres techniques, l'examen étudie en continu le rehaussement du parenchyme hépatique aux différents phases du rehaussement (artériel « précoce et tardif », portal, et à une phase tardive), jusqu'à disparition du produit de contraste (78-80). Cette importante résolution temporelle permet donc

de corriger les erreurs faites notamment en scanner et/ou IRM où la phase artérielle est non concluante. Pour ces différentes raisons, cet examen a été ajouté dans le schéma décisionnel de la caractérisation d'un nodule sur cirrhose. Cet examen peut aussi guider la biopsie d'un CHC mal visible en échographie conventionnelle, ou d'orienter le traitement notamment par radiofréquence, et surveille également ces gestes à distance pour s'assurer de la bonne destruction ou non du CHC, notamment par l'absence ou la présence de nodule hypervasculaire en périphérie de la zone traitée (fig. 6 et 7). Il existe cependant certaines limites à cet examen liées :

- au morphotype du patient ;
- à la dysmorphie du foie ;
- à l'échostructure du parenchyme hépatique très absorbante qui limite la détection des lésions ;

– à la situation profonde de certaines lésions, d'où l'importance du choix de la fréquence, de la focale, mais aussi de l'index mécanique ;

– de la situation de la lésion dans le foie, notamment pour les segments postérieurs à la vésicule biliaire, qui atténue après contraste le faisceau ultrasonore, d'où la nécessité le plus souvent pour le lobe droit d'étudier les patients en intercostal et décubitus latéral gauche, comme en échographie conventionnelle et non en décubitus dorsal.

Dans les séries publiées, cet examen apparaît similaire au scanner en termes de sensibilité (nombre de lésions) et de spécificité (vascularisation), mais avec des avantages : absence d'injection de produit de contraste iodé et d'exposition aux rayons X, et rapidité d'acquisition et de réalisation (78-80). Cependant ces résultats doivent être confirmés par des études randomisées comparant cette méthode aux acquisitions récentes par scanner multibarrette et aux séquences rapides 2D et 3D en IRM haute résolution.

## Références

- Adams PC, Arthur MJ, Boyer TD *et al.* (2004) Screening in liver disease: report of an AASLD clinical workshop. *Hepatology* 39: 1204-12
- Bruix J, Sherman M, Llovet JM *et al.* (2001) Clinical management of hepatocellular carcinoma. Conclusions of the Barcelona-2000 EASL conference. European Association for the Study of the Liver. *J Hepatol* 35: 421-30
- Sherman M (2005) Hepatocellular carcinoma: epidemiology, risk factors, and screening. *Semin Liver Dis* 25: 143-54
- McGlynn KA, London WT (2005) Epidemiology and natural history of hepatocellular carcinoma. *Best Pract Res Clin Gastroenterol* 19: 3-23
- El-Serag H, Mason A (1999) Rising incidence of hepatocellular carcinoma in the United States. *N Engl J Med* 340: 745-50
- El-Serag H, Davila J, Petersen N, McGlynn K (2003) The continuing increase in the incidence of hepatocellular carcinoma in the United States: an update. *Ann Intern Med* 139: 817-23
- De Vos-Irvine HD, Goldberg D, Hole DJ, McMenamin J (1998) Trends in primary liver cancer. *Lancet* 351: 215-6
- Deuffic S, Poynard T, Buffat L, Valleron AJ (1998) Trends in primary liver cancer. *Lancet* 351: 214-5
- Taylor-Robinson SD, Foster GR, Arora S *et al.* (1997) Increase in primary liver cancer in the UK, 1979-94. *Lancet* 350: 1142-3
- Trinchet JC, Beaugrand M (1999) [Increased incidence of hepatocellular carcinoma in western countries: the reasons and the consequences]. *Gastroenterol Clin Biol* 23: 1286-8
- Davila JA, Morgan RO, Shaib Y *et al.* (2004) Hepatitis C infection and the increasing incidence of hepatocellular carcinoma: a population-based study. *Gastroenterology* 127: 1372-80
- Di Bisceglie AM (2004) Issues in screening and surveillance for hepatocellular carcinoma. *Gastroenterology* 127: S104-7
- Sherman M (2005) Screening for hepatocellular carcinoma. *Best Pract Res Clin Gastroenterol* 19: 101-18
- Llovet JM, Schwartz M, Mazzaferro V (2005) Resection and liver transplantation for hepatocellular carcinoma. *Semin Liver Dis* 25: 181-200
- Beaugrand M, N'Kontchou G, Seror O *et al.* (2005) Local/regional and systemic treatments of hepatocellular carcinoma. *Semin Liver Dis* 25: 201-11
- Ganne-Carrié N, Chevret S, Barbare J *et al.* (2002) Dépistage et traitement précoce du carcinome hépatocellulaire en France. Résultats d'une enquête nationale. *Gastroenterol Clin Biol* 26: 570-7
- Chalasanani N, Said A, Ness R *et al.* (1999) Screening for hepatocellular carcinoma in patients with cirrhosis in the United States. Results of a national survey. *Am J Gastroenterol* 94: 2224-9
- Mazzaferro V, Regalia E, Doci R *et al.* (1996) Liver transplantation for the treatment of small hepatocellular carcinomas in patients with cirrhosis. *N Engl J Med* 334: 693-9
- Sala M, Llovet JM, Vilana R *et al.* (2004) Initial response to percutaneous ablation predicts survival in patients with hepatocellular carcinoma. *Hepatology* 40: 1352-60
- Yao FY, Ferrell L, Bass NM *et al.* (2001) Liver transplantation for hepatocellular carcinoma. Expansion of the tumor size limits does not adversely impact survival. *Hepatology* 33: 1394-403
- Kobayashi K, Sugimoto T, Makino H *et al.* (1985) Screening methods for early detection of hepatocellular carcinoma. *Hepatology* 5: 1100-5
- Oka H, Kurioka N, Kim K *et al.* (1990) Prospective study of early detection of hepatocellular carcinoma in patients with cirrhosis. *Hepatology* 12: 680-7
- Pateron D, Ganne N, Trinchet JC *et al.* (1994) Prospective study of screening for hepatocellular carcinoma in caucasian patients with cirrhosis. *J Hepatol* 20: 65-71
- Colombo M, De Franchis R, Del Ninno E *et al.* (1991) Hepatocellular carcinoma in Italian patients with cirrhosis. *N Engl J Med* 325: 675-80
- Benvegna L, Gios M, Alberti A (2004) Natural history of compensated viral cirrhosis: a prospective study on the incidence and hierarchy of major complications. *Gut* 53:744-9

26. Cottone M, Turri M, Caltagirone M *et al.* (1994) Screening for hepatocellular carcinoma in patients with Child's A cirrhosis: an 8-year prospective study by ultrasound and alphafetoprotein. *J Hepatol* 21: 1029-34
27. Henrion J, Libon E, De Maeght S *et al.* (2003) Dépistage du carcinome hépatocellulaire dans une cohorte de malades porteurs d'une cirrhose d'origine principalement alcoolique. *Gastroenterol Clin Biol* 27: 534-9
28. Henrion J, Libon E, De Maeght S *et al.* (2000) Surveillance for hepatocellular carcinoma: compliance and results according to the aetiology of cirrhosis in a cohort of 141 patients. *Acta Gastroenterol Belg* 63: 5-9
29. Zoli M, Magalotti D, Bianchi G *et al.* (1996) Efficacy of a surveillance program for early detection of hepatocellular carcinoma. *Cancer* 78: 977-85
30. Velazquez RF, Rodriguez M, Navascues CA *et al.* (2003) Prospective analysis of risk factors for hepatocellular carcinoma in patients with liver cirrhosis. *Hepatology* 37: 520-7
31. Sangiovanni A, Del Ninno E, Fasani P *et al.* (2004) Increased survival of cirrhotic patients with a hepatocellular carcinoma detected during surveillance. *Gastroenterology* 126: 1005-14
32. Bolondi L, Sofia S, Siringo S *et al.* (2001) Surveillance programme of cirrhotic patients for early diagnosis and treatment of hepatocellular carcinoma: a cost effectiveness analysis. *Gut* 48: 251-9
33. Fattovich G, Stroffolini T, Zagni I, Donato F (2004) Hepatocellular carcinoma in cirrhosis: incidence and risk factors. *Gastroenterology* 127: S35-50
34. Fattovich G, Giustina G, Christensen E *et al.* (2000) Influence of hepatitis delta virus infection on morbidity and mortality in compensated cirrhosis type B. The European Concerted Action on Viral Hepatitis (Eurohep). *Gut* 46: 420-6
35. Deugnier Y, Guyader D, Crantock L *et al.* (1993) Primary liver cancer in genetic hemochromatosis: a clinical, pathological, and pathogenetic study of 54 cases. *Gastroenterology* 104: 228-34
36. Fracanzani AL, Conte D, Fraquelli M *et al.* (2001) Increased cancer risk in a cohort of 230 patients with hereditary hemochromatosis in comparison to matched control patients with non-iron-related chronic liver disease. *Hepatology* 33: 647-51
37. Kowdley KV (2004) Iron, hemochromatosis, and hepatocellular carcinoma. *Gastroenterology* 127: S79-86
38. Hui JM, Kench JG, Chitturi S *et al.* (2003) Long-term outcomes of cirrhosis in nonalcoholic steatohepatitis compared with hepatitis C. *Hepatology* 38: 420-7
39. Ratzliff V, Bonyhay L, Di Martino V *et al.* (2002) Survival, liver failure, and hepatocellular carcinoma in obesity-related cryptogenic cirrhosis. *Hepatology* 35: 1485-93
40. Park SZ, Nagorney DM, Czaja AJ (2000) Hepatocellular carcinoma in autoimmune hepatitis. *Dig Dis Sci* 45: 1944-8
41. Rockstroh JK, Spengler U (2004) HIV and hepatitis C virus co-infection. *Lancet Infect Dis* 4: 437-44
42. Garcia-Samaniego J, Rodriguez M, Berenguer J *et al.* (2001) Hepatocellular carcinoma in HIV-infected patients with chronic hepatitis C. *Am J Gastroenterol* 96: 179-83
43. Ganne-Carrié N, Chastang C, Chapel F *et al.* (1996) Predictive score for the development of hepatocellular carcinoma and additional value of liver large cell dysplasia in Western patients with cirrhosis. *Hepatology* 23: 1112-8
44. N'Konkhou G, Tin Tin Htar M, Paerisès J *et al.* (2003) Impact of overweight, diabetes mellitus and tobacco smoking on the incidence of HCC in patients with alcohol and viral C cirrhosis. *Hepatology* 38: 279A
45. Davila JA, Morgan RO, Shaib Y *et al.* (2005) Diabetes increases the risk of hepatocellular carcinoma in the United States: a population based case control study. *Gut* 54: 533-9
46. Daniele B, Bencivenga A, Megna AS, Tinessa V (2004) Alpha-fetoprotein and ultrasonography screening for hepatocellular carcinoma. *Gastroenterology* 127: S108-12
47. Gebo KA, Chander G, Jenckes MW *et al.* (2002) Screening tests for hepatocellular carcinoma in patients with chronic hepatitis C. A systematic review. *Hepatology* 36: S84-S92
48. Caturelli E, Bartolucci F, Biasini E *et al.* (2002) Diagnosis of liver nodules observed in chronic liver disease patients during ultrasound screening for early detection of hepatocellular carcinoma. *Am J Gastroenterol* 97: 397-405
49. Sherman M (2001) Alphafetoprotein: an obituary. *J Hepatol* 34: 603-5
50. Trevisani F, DIntino PE, MorselliLabate AM *et al.* (2001) Serum alpha-fetoprotein for diagnosis of hepatocellular carcinoma in patients with chronic liver disease: influence of HBsAg and anti-HCV status. *J Hepatol* 34: 570-5
51. Chen DS, Sung JL, Sheu JC *et al.* (1984) Serum alpha-fetoprotein in the early stage of human hepatocellular carcinoma. *Gastroenterology* 86: 1404-9
52. Nomura F, Ohnishi K, Tanabe Y (1989) Clinical features and prognosis of hepatocellular carcinoma with reference to serum alphafoetoprotein levels. Analysis of 606 patients. *Cancer* 64: 1700-7
53. Yamamoto J, Okada S, Shimada K *et al.* (2001) Treatment strategy for small hepatocellular carcinoma. Comparison of long-term results after percutaneous ethanol injection therapy and surgical resection. *Hepatology* 34: 707-13
54. Taketa K (1990) Alpha-fetoprotein: reevaluation in Hepatology. *Hepatology* 12: 1420-32
55. Gupta S, Bent S, Kohlwes J (2003) Test characteristics of alpha-fetoprotein for detecting hepatocellular carcinoma in patients with hepatitis C. A systematic review and critical analysis. *Ann Intern Med* 139: 46-50

56. Sheu J, Sung J, Chen D *et al.* (1985) Growth rate of asymptomatic hepatocellular carcinoma and its clinical implications. *Gastroenterology* 89: 259-66
57. Kubota K, Ina H, Okada Y, Irie T (2003) Growth rate of primary single hepatocellular carcinoma: determining optimal screening interval with contrast enhanced computed tomography. *Dig Dis Sci* 48: 581-6
58. Zhang BH, Yang BH, Tang ZY (2004) Randomized controlled trial of screening for hepatocellular carcinoma. *J Cancer Res Clin Oncol*
59. Trevisani F, De Notariis S, Rapaccini G *et al.* (2002) Semiannual and annual surveillance of cirrhotic patients for hepatocellular carcinoma: effects on cancer stage and patient survival (Italian experience). *Am J Gastroenterol* 97: 734-44
60. Toyoda H, Kumada T, Kiriyaama S *et al.* (2004) Changes in the characteristics and survival rate of hepatocellular carcinoma from 1976 to 2000: analysis of 1 365 patients in a single institution in Japan. *Cancer* 100: 2415-21
61. Sarasin FP, Giostra E, Hadengue A (1996) Cost-effectiveness of screening for detection of small hepatocellular carcinoma in western patients with Child-Pugh class A cirrhosis. *Am. J. Med* 101: 422-34
62. Arguedas MR, Chen VK, Eloubeidi MA, Fallon MB (2003) Screening for hepatocellular carcinoma in patients with hepatitis C cirrhosis: a cost-utility analysis. *Am J Gastroenterol* 98: 679-90
63. Saab S, Ly D, Nieto J *et al.* (2003) Hepatocellular carcinoma screening in patients waiting for liver transplantation: a decision analytic model. *Liver Transpl* 9: 672-81
64. Lin OS, Keeffe EB, Sanders GD, Owens DK (2004) Cost-effectiveness of screening for hepatocellular carcinoma in patients with cirrhosis due to chronic hepatitis C. *Aliment Pharmacol Ther* 19: 1159-72
65. Patel D, Terrault NA, Yao FY *et al.* (2005) Cost-effectiveness of hepatocellular carcinoma surveillance in patients with hepatitis C virus-related cirrhosis. *Clin Gastroenterol Hepatol* 3: 75-84
66. Bruix J, Sherman J (2005) Management of hepatocellular carcinoma. *Hepatology* 42: 1208-36
67. Sherman M (2005) Diagnosis of small hepatocellular carcinoma. *Hepatology* 42: 14-6
68. Borzio M, Fargion S, Borzio F *et al.* (2003) Impact of large regenerative, low grade and high grade dysplastic nodules in hepatocellular carcinoma development. *J Hepatol* 39: 208-14
69. Horigome H, Nomura T, Saso K *et al.* (1999) Limitations of imaging diagnosis for small hepatocellular carcinoma: comparison with histological findings. *J Gastroenterol Hepatol* 14: 559-65
70. Kanematsu M, Hoshi H, Yamada T *et al.* (1999) Small hepatic nodules in cirrhosis: ultrasonographic, CT, and MR imaging findings. *Abdom Imaging* 24: 47-55
71. Kamura T, Kimura M, Sakai K *et al.* (2002) Small hypervascular hepatocellular carcinoma versus hypervascular pseudolesions: differential diagnosis on MRI. *Abdom Imaging* 27: 315-24
72. Bolondi L, Gaiani S, Celli N *et al.* (2005) Characterization of small nodules in cirrhosis by assessment of vascularity: The problem of hypovascular hepatocellular carcinoma. *Hepatology* 42: 27-34
73. Shimizu A, Ito K, Koike S *et al.* (2003) Cirrhosis or chronic hepatitis: Evaluation of small ( $\leq 2$ -cm) early-enhancing hepatic lesions with serial contrast-enhanced dynamic MR imaging. *Radiology* 226: 550-5
74. Borzio M, Fargion S, Borzio F *et al.* (2003) Impact of large regenerative, low grade and high grade dysplastic nodules in hepatocellular carcinoma development. *J Hepatol* 39: 208-14
75. Caturelli E, Pompili M, Bartolucci F *et al.* (2001) Hemangioma-like lesions in chronic liver disease: diagnostic evaluation in patients. *Radiology* 220: 337-42
76. Tranquart F, Claudon M, Correas JM (2005) Guidelines for the use of contrast agents in ultrasound. *J Radiol* 86: 1047-54
77. Correas JM, Vallet-Pichard A, Pol S, Helenon O (2004) The role of contrast-enhanced ultrasonography for the detection of hepatocellular carcinoma. *J Radiol* 85: 690-703
78. Nicolau C, Vilana R, Catala V *et al.* (2006) Importance of evaluating all vascular phases on contrast-enhanced sonography in the differentiation of benign from malignant focal liver lesions. *Am J Roentgenol* 186: 158-67
79. Giorgio A, Ferraioli G, Tarantino L *et al.* (2004) Contrast-enhanced sonographic appearance of hepatocellular carcinoma in patients with cirrhosis: comparison with contrast-enhanced helical CT appearance. *Am J Roentgenol* 183: 1319-26
80. Gaiani S, Celli N, Piscaglia F *et al.* (2004) Usefulness of contrast-enhanced perfusional sonography in the assessment of hepatocellular carcinoma hypervascular at spiral computed tomography. *J Hepatol* 41: 421-6



---

# Échographie de contraste des lésions hépatiques bénignes

A. Bleuzen, F. Tranquart

La récente conférence de consensus de Rotterdam (1) a souligné le rôle de l'échographie de contraste dans la détection et la caractérisation des lésions focales hépatiques, spécialement celles pour lesquelles le diagnostic final ne peut être établi sur la base de l'échographie conventionnelle. C'est typiquement le cas pour les lésions fortuites pour lesquelles l'échographie souffre de limitations à fournir un diagnostic précis dans un certain nombre de cas.

La diffusion des imageries modernes a amené une augmentation importante de la fréquence des lésions détectées de façon fortuite chez des patients sans symptômes hépatiques précis. Ces lésions fortuites sont de types très variés et par définition asymptomatiques. Deux situations sont plus fréquemment observées : celle de patients adressés pour une maladie connue (surtout oncologique), pour lesquels l'échographie hépatique montre des lésions non typiquement métastatiques, et celle de patients pour lesquels l'échographie n'était pas orientée sur le foie initialement. Il est connu que, parmi les méthodes d'imagerie, l'échographie conventionnelle est celle qui apporte souvent des éléments non spécifiques. Les aspects bénins et malins sont souvent clairement différenciés lorsque les lésions sont de grande taille mais, quand elles sont petites, la difficulté de recueillir des informations fiables fait que le diagnostic n'est pas toujours possible. La découverte de ces lésions fortuites amène fréquemment la réalisation d'autres imageries voire de procédures invasives comme une biopsie. La mise en œuvre de l'échographie de contraste a permis de modifier considérablement la prise en charge initiale de ces patients, conduisant à une quasi suppression d'autres imageries et à la réduction majeure des biopsies.

Des lésions hépatiques avec ou sans contexte néoplasique sont rencontrées plus fréquemment

que prévu dans la population générale. Ainsi Volk *et al.* (2) rapportent 108 lésions fortuites de taille moyenne de 9,4 mm chez 1 892 patients examinés par TDM spiralé avec une majorité de kystes. Dans une étude autopsique de 95 hommes (3), des lésions bénignes étaient retrouvées dans 52 % des cas. Les lésions les plus fréquentes étaient des kystes biliaires (27 %) suivis par des hémangiomes caverneux (20 %). Des lésions multiples étaient présentes en cas de kystes biliaires dans 46 % des cas et 50 % en cas d'hémangiomes. Une seconde étude autopsique réalisée sur 95 hommes (4), dont la moitié avec antécédents alcooliques connus, rapportait des lésions prénéoplasiques (hyperplasie et nodules dysplasiques) chez 19 % d'entre eux.

L'observation de lésions hépatiques de petite taille est fréquente au cours d'examens de routine. Dans une étude portant sur 1 454 TDM, Jones *et al.* (5) rapportent la présence de lésions de taille inférieure ou égale 15 mm pour 254 (17 %) d'entre eux. Parmi elles, 130 (51 %) étaient jugées bénignes, 56 (22 %) malignes, 68 (27 %) restant indéterminées. Alors qu'un contexte néoplasique était connu pour 82 % des patients, pour la moitié d'entre eux, les lésions étaient classées bénignes. Aucun des patients aux antécédents néoplasiques n'avait de petite lésion classée maligne.

La plupart des études concernant les lésions fortuites ont été réalisées par TDM amenant à sous-estimer probablement le nombre réel de lésions. Comme indiqué par Op de Beek (6), la plupart des lésions retrouvées sont bénignes et asymptomatiques. Schwartz *et al.* (7) rapportent la découverte de lésions de moins de 1 cm chez 12,7 % des 2 978 patients étudiés par TDM dans le cadre d'un bilan de cancer. Ces lésions étaient considérées comme indéterminées. Sur la base du suivi, la conclusion était que la plupart des lésions découvertes étaient bénignes (80,2 %), celles étant secondaires ne représentant que

11,6 % des patients. Toutes ces études soulignent le besoin d'un diagnostic d'imagerie définitif afin de stopper les examens invasifs, la plupart de ces lésions étant bénignes, soulignant le caractère essentiel des aspects en imagerie et permettant également de limiter l'anxiété du patient.

Il ne faut pas non plus négliger la difficulté diagnostique représentée par des lésions de plus grande taille, chez des patients âgés présentant des facteurs de risque particuliers comme une insuffisance rénale amenant à proposer des alternatives diagnostiques utiles aux modalités telles que la TDM ou l'IRM. Enfin, la disponibilité des plates-formes IRM et l'irradiation procurée par la TDM sont des freins à la mise en œuvre de ces imageries qui amènent à considérer favorablement l'échographie de contraste (8-10).

## Technique d'exploration

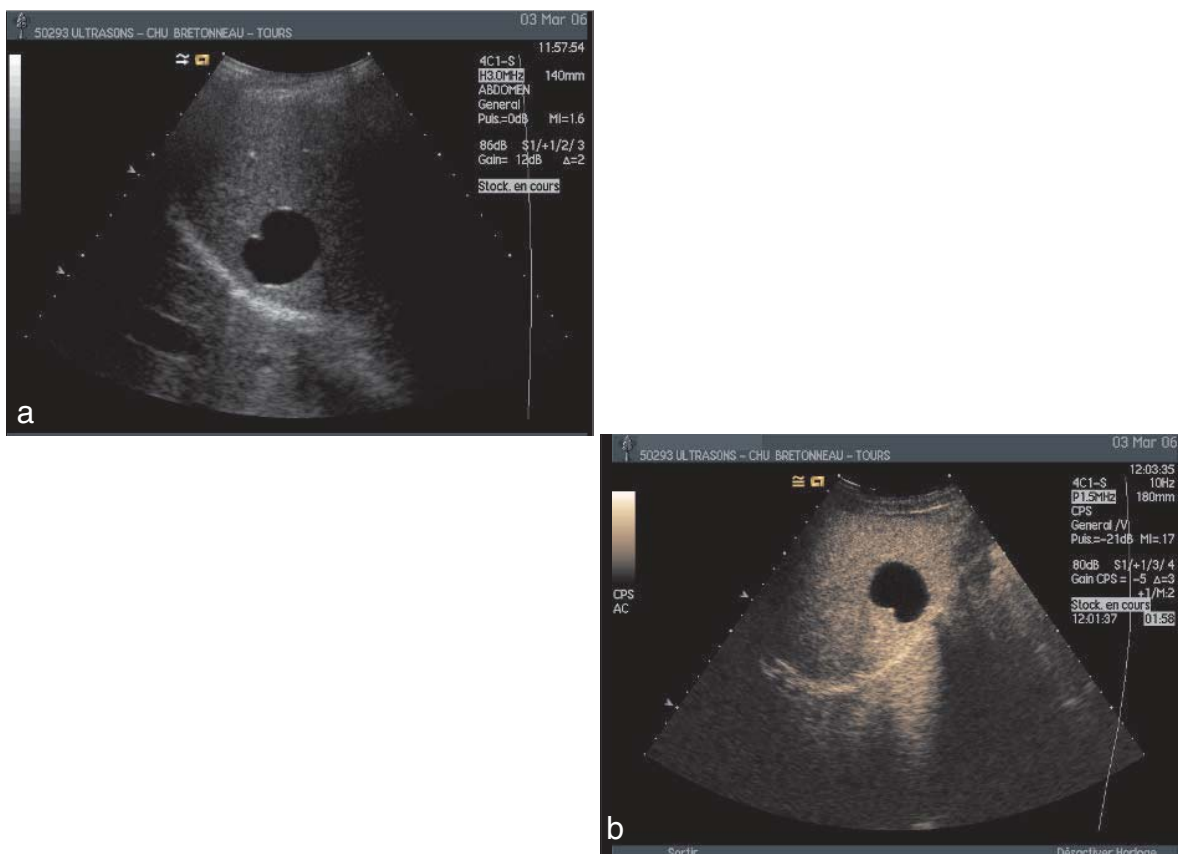
Pour la caractérisation des lésions focales hépatiques, à la suite de l'examen conventionnel qui s'attachera à recueillir l'ensemble des éléments diagnostiques morphologiques et vasculaires, un

examen de contraste standardisé est requis pour apprécier de façon fine et continue les aspects vasculaires au cours des différentes phases de rehaussement vasculaire du parenchyme hépatique. Le même plan de coupe est maintenu au cours de ces phases avec de minimes mouvements de la sonde afin de limiter la destruction des microbulles (10, 14). Il peut être utile parfois de n'injecter qu'une demi-dose d'agent en cas de petits hémangiomes afin de pouvoir mieux apprécier le remplissage, celui-ci pouvant être masqué par une saturation du signal dans les autres cas.

## Séméiologie des lésions bénignes

### Kyste (fig. 1, 2)

Les kystes hépatiques sont les lésions bénignes les plus fréquentes consistant en des anomalies des canaux hépatiques. Ils sont identifiés durant l'examen hépatique (avec une fréquence supérieure à 1 % atteignant 18 % pour certaines séries) comme des zones anéchogènes arrondies avec un renforcement postérieur. Il peut être difficile d'identifier



**Fig. 1** - L'échographie objective une zone anéchogène avec renforcement postérieur (a) qui ne présente pas de rehaussement interne après injection (b). Aspect caractéristique de kyste hépatique.

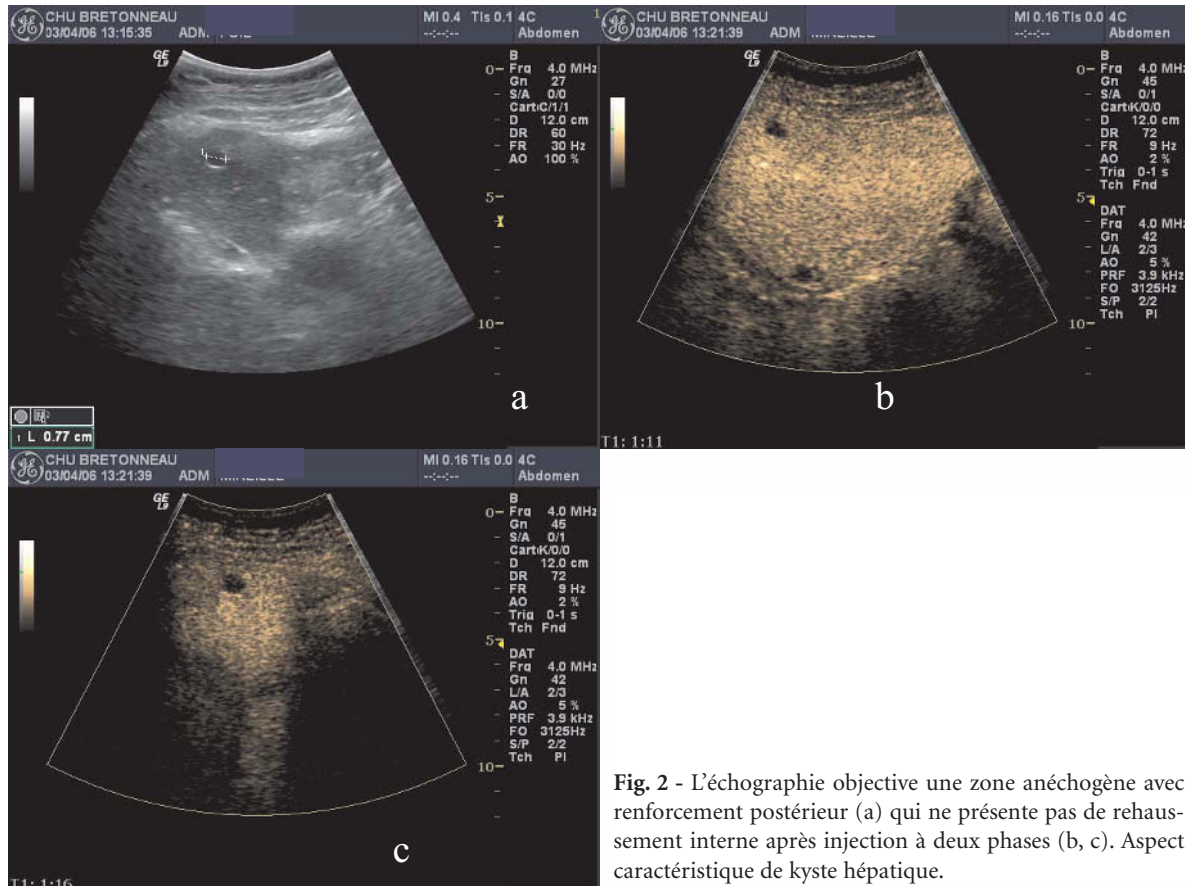


Fig. 2 - L'échographie objective une zone anéchogène avec renforcement postérieur (a) qui ne présente pas de rehaussement interne après injection à deux phases (b, c). Aspect caractéristique de kyste hépatique.

ces lésions en échographie conventionnelle dans certaines parties du foie comme la portion sous-capsulaire. Bien que l'échographie de contraste ne soit pas requise pour confirmer le diagnostic de kyste biliaire, il est fréquent de découvrir de nouveaux kystes durant cette échographie de contraste en raison du contraste amélioré, comme une zone de lacune de contraste avec renforcement postérieur au cours de toutes les phases de rehaussement. (fig. 1). La coïncidence parfaite entre la lacune de contraste et la lésion en imagerie conventionnelle peut aider à différencier ces kystes de petits hémangiomes qui n'auraient pu être totalement caractérisés par TDM.

## Hémangiome

Les hémangiomes sont la seconde tumeur hépatique bénigne (entre 1 et 20 % des autopsies (11) avec une prédominance féminine claire de 5 pour 1 et un caractère asymptotique reconnu. Ils sont constitués d'un réseau d'espaces vasculaires limités par un endothélium et variables en taille. Ils sont fréquemment localisés dans la partie postérieure du foie droit en zone sous-capsulaire, font moins de 40 mm dans 80 % des cas et

sont multiples dans 50 % des cas. Ils peuvent présenter des remaniements internes, en particulier pour ceux de grande taille à type de thrombose, fibrose ou hémorragie. Ils peuvent être associés à une hyperplasie nodulaire focale (12).

L'aspect échographique des hémangiomes est aspécifique mais la présentation la plus fréquente est celle d'une lésion échogène arrondie au sein de laquelle l'échographie-Doppler ne détecte pas de vaisseaux malgré la richesse vasculaire. Ceci s'explique par les faibles vitesses circulatoires au-dessous du seuil de détection des techniques Doppler.

En comparaison, après injection de l'agent de contraste, ces hémangiomes présentent un aspect spécifique de rehaussement nodulaire centripète au cours des phases artérielle et portale comme ceci est décrit pour le TDM et l'IRM (13, 14). Ces zones de rehaussement périphériques deviennent de plus en plus larges et nombreuses au cours du temps, faisant que ces lésions apparaissent rehaussées de façon homogène en comparaison du parenchyme voisin (dans 50 % des cas) (15). Le caractère hyperéchogène en échographie conventionnelle est souvent inversé en phase tardive par la présence de zones centrales non rehaussées par absence d'agents de contraste

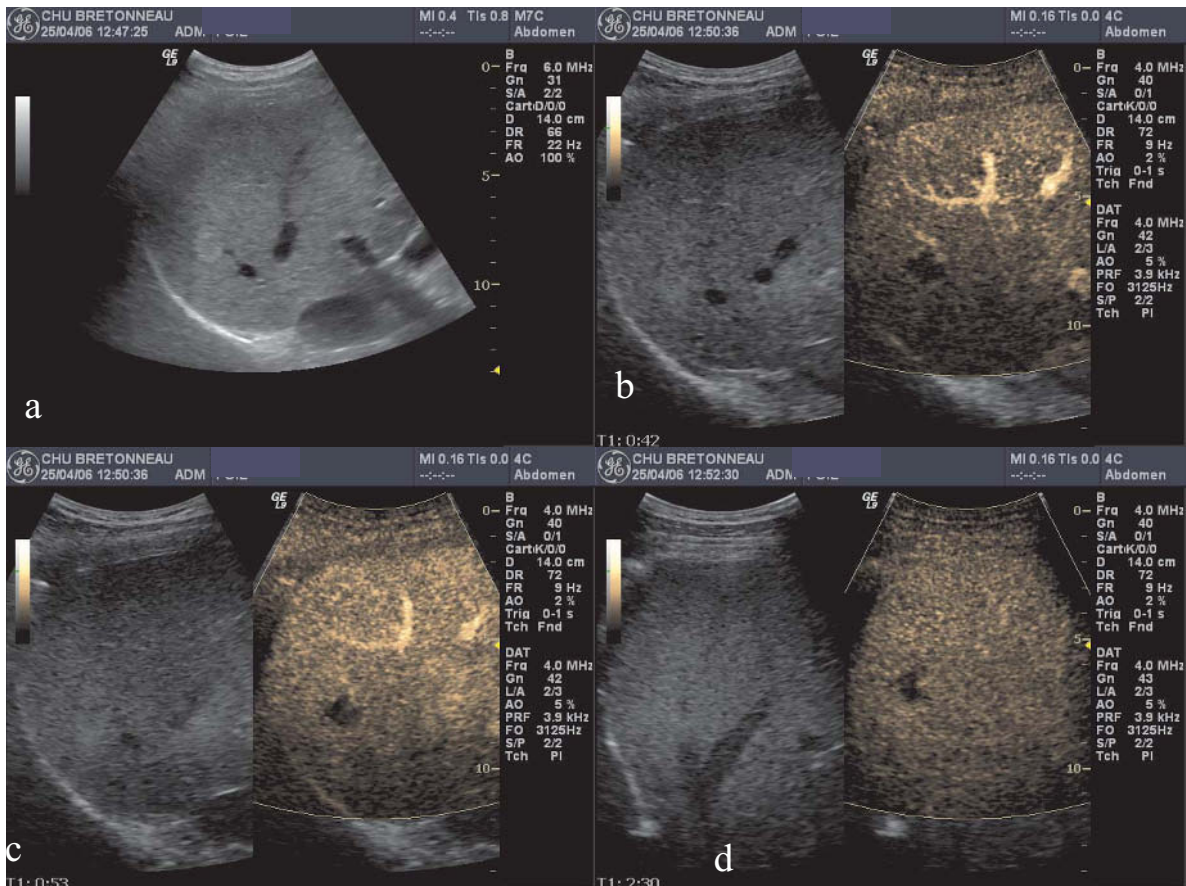
dans cette zone (fig. 3-5). Ceci peut s'expliquer par le flux sanguin trop faible pour contrebalancer la destruction des microbulles par les ondes ultrasonores mais surtout par le caractère central fibreux de certains hémangiomes (fig. 2, 3). L'usage d'index mécaniques très faibles et de changements de la position de la sonde en regard de la lésion est, de ce fait, fréquemment requis.

Un remplissage plus complet peut parfois être observé si l'on arrête d'insoner la lésion pendant plus de 90 secondes. L'imagerie très tardive (au-delà de 4 min) peut démontrer un rehaussement plus ou moins complet fonction de la lenteur du flux sanguin. L'association d'un rehaussement nodulaire périphérique artério-portal et d'un rehaussement quasicomplet en phase tardive est spécifique de l'hémangiome indiquant qu'aucune autre procédure n'est requise. Cet aspect est tout à fait comparable à ce qui a été rapporté par Nino-Murcia *et al.* (16, 17) en TDM, où des rehaussements nodulaires durant la phase artérielle avaient une sensibilité de 67 %, une spécificité de 99 % et une valeur prédictive positive de 86 %. L'échographie de contraste permet une

meilleure détection de cet aspect que le TDM en raison du caractère temps réel de cette méthode augmentant la fiabilité diagnostique.

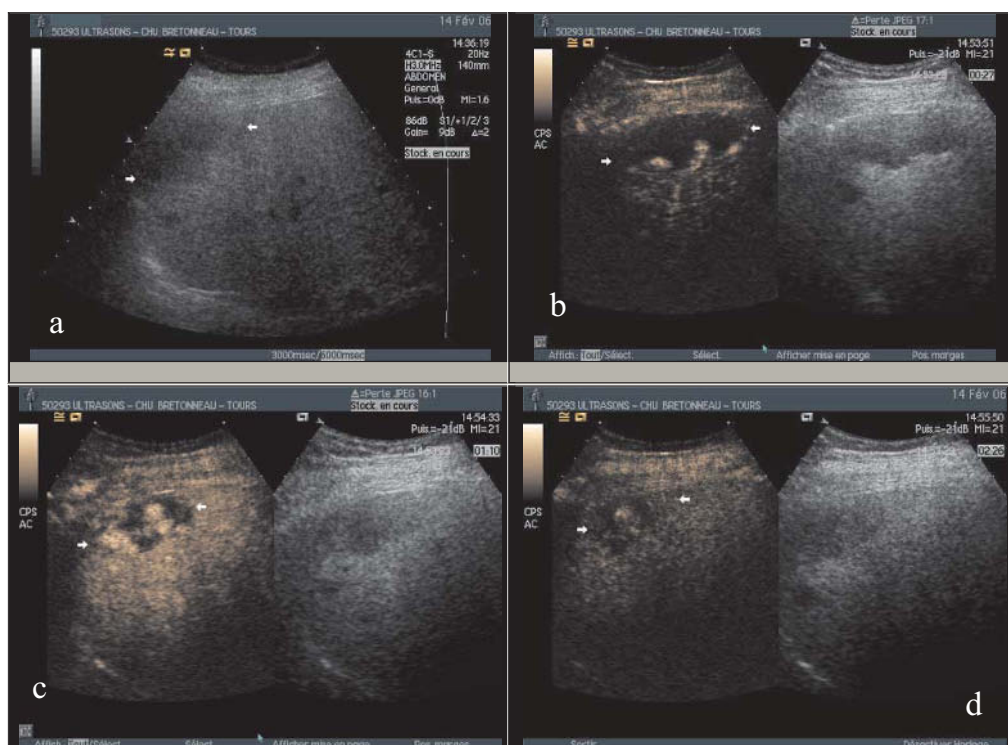
Dans certains cas, l'aspect est moins typique avec un rehaussement rapide homogène toujours centripète faisant que cette lésion apparaît hypervasculaire (telle une hyperplasie nodulaire focale ou une métastase hypervasculaire) mais, dans ce cas, la persistance de contraste intralésionnel en phase tardive confirme le caractère bénin (18) (fig. 6).

En cas de petit hémangiome, il peut être difficile d'identifier la cinétique de l'agent de contraste dans la lésion mais, dans tous les cas, la lésion en contraste apparaît plus petite que la lésion en échographie conventionnelle. La possibilité de mixer échographie conventionnelle et échographie de contraste sur un même écran ou sur deux écrans associés est essentiel pour s'assurer de la lésion examinée. En ce qui concerne les hémangiomes géants, il n'est pas observé de prise de contraste significative au cours de la phase artérielle en dehors de quelques travées à très faible vitesse.

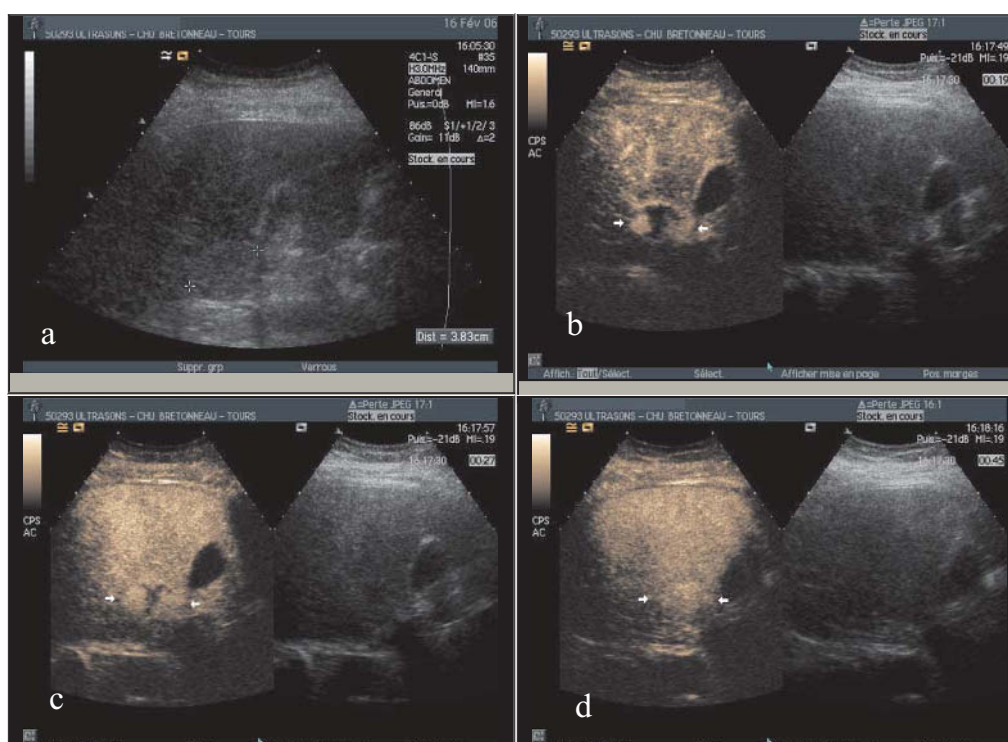


**Fig. 3** - Présence d'une image échogène bien limitée chez un patient aux antécédents de néoplasie mammaire (a). Après injection de SonoVue® on objective une prise de contraste progressive centripète de type nodulaire (b) aboutissant à un remplissage quasi complet en phase tardive (c, d), aspect typique d'hémangiome.

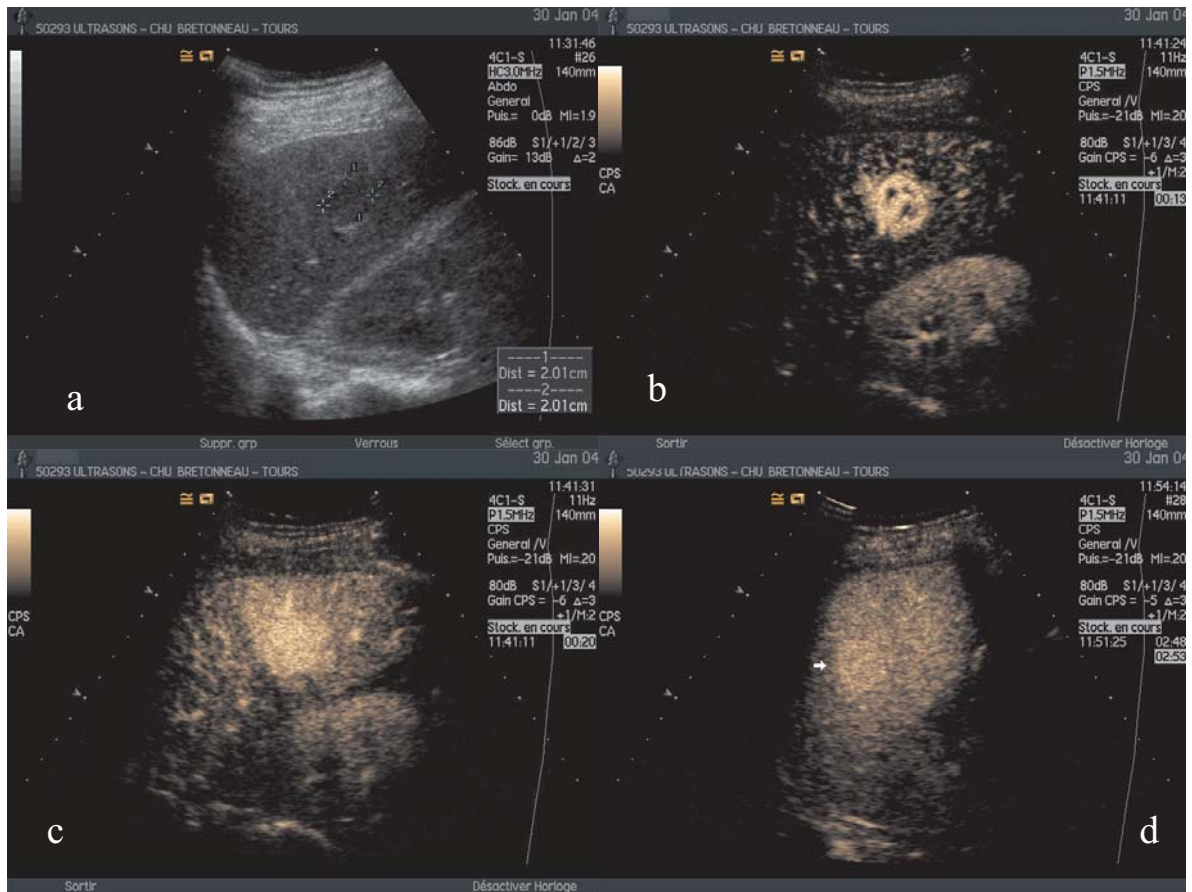




**Fig. 4** - Présence d'un nodule de grande taille hypoéchogène chez ce patient connu pour un antécédent de mélanome (a). Après injection de SonoVue® on objective très clairement une prise de contraste progressive centripète de type nodulaire (b, c) aboutissant à un remplissage incomplet en phase tardive (d), aspect typique d'hémangiome.



**Fig. 5** - Présence d'une image échogène bien limitée chez un patient aux antécédents de néoplasie (a). Après injection de SonoVue® on objective une prise de contraste progressive centripète de type nodulaire (b) aboutissant à un remplissage complet en phase tardive (c, d), aspect typique d'hémangiome.



**Fig. 6** - Présence d'une image hypo-échogène bien limitée chez un patient présentant une stéatose franche (a). Après injection de SonoVue® on objective une prise de contraste centripète rapide de type nodulaire (b) aboutissant à un remplissage complet en phase artérielle (c) persistante en phase tardive (d), typique d'hémangiome à cinétique rapide.

Dans des cas exceptionnels, les difficultés diagnostiques font qu'il reste nécessaire de réaliser une autre imagerie principalement IRM pour poser le diagnostic final.

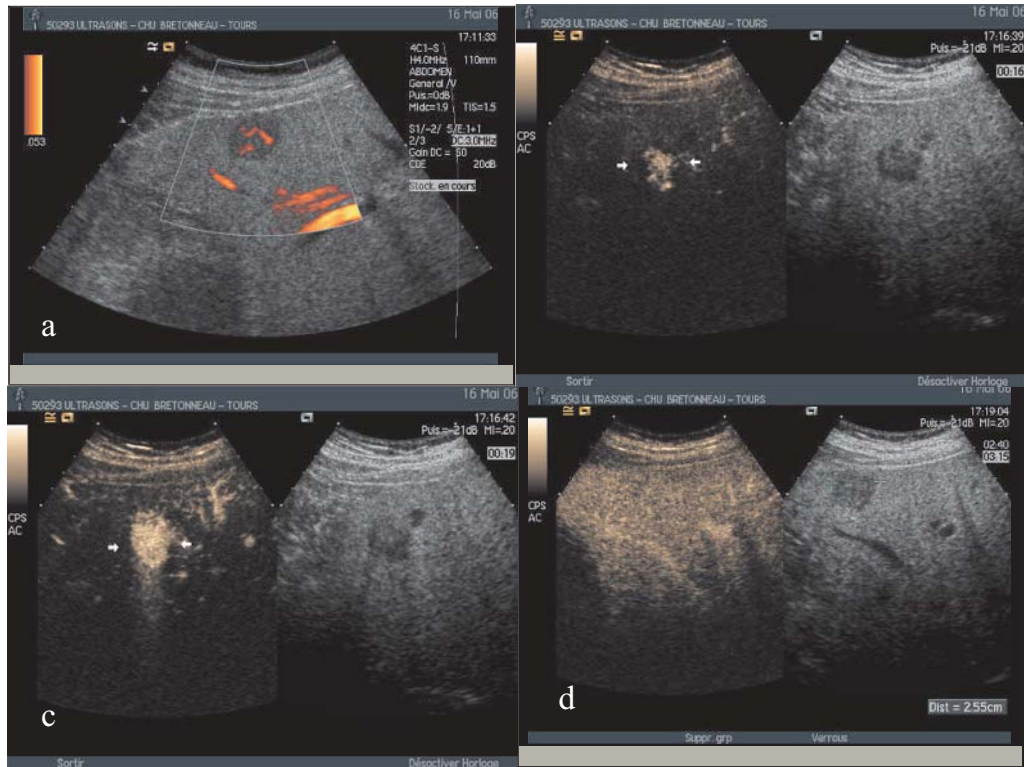
### Hyperplasie nodulaire focale (HNF)

Les HNF sont la seconde lésion hépatique bénigne observée (8 %). Elles sont plus fréquemment décrites chez des femmes jeunes (de la 3<sup>e</sup> à la 5<sup>e</sup> décade) que chez des hommes. Elles sont considérées comme une réponse hépatocytaire à une malformation vasculaire congénitale. Elles sont faites d'hépatocytes normaux, de cellules de Kupffer, d'éléments biliaires et de tissu conjonctif fibreux avec perte d'architecture hépatique normale. Elles se présentent sous la forme de multiples nodules séparés par des bandes fibreuses radiées à partir d'une cicatrice centrale correspondant à du tissu fibreux, des canaux biliaires et des vaisseaux (10, 11, 19).

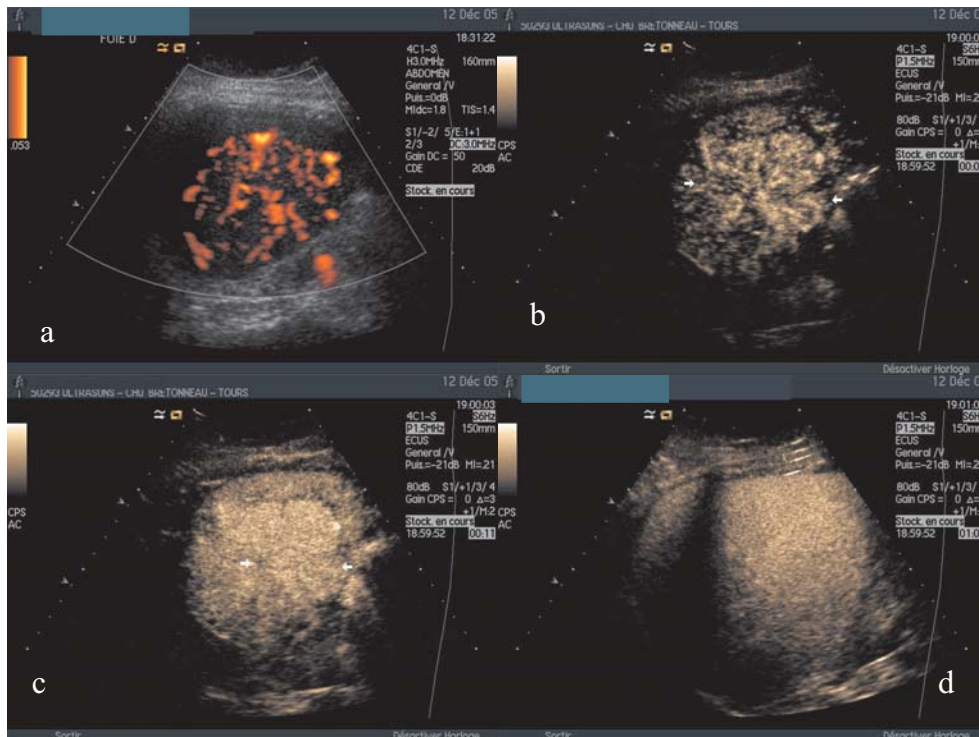
En échographie conventionnelle, elles sont souvent solitaires (80 à 95 % des cas), iso-échogènes et

difficiles à détecter, mais elles peuvent également être hypo-échogènes en comparaison au foie normal. La cicatrice apparaît comme une étoile ou une image linéaire hypo- ou anéchogène correspondant aux vaisseaux. Il n'est pas détecté de capsule. Ces lésions étant très vascularisées, l'imagerie Doppler retrouve fréquemment une artère centrale et des vaisseaux radiés à haute vitesse systolique (20). Leur diagnostic positif est important car il n'existe pas de potentiel malin, le risque hémorragique est rare et aucun traitement n'est proposé.

Après injection de contraste, l'échographie démontre l'artère nourricière centrale (ou volontiers excentrée ou multiple) et les branches radiées au cours de la phase artérielle précoce décrivent un aspect typique centrifuge en rayons de roue suivi par un rehaussement complet en phase artérielle (21, 22). Il est à noter que la mise en évidence de ces aspects s'effectue sur un temps inférieur à 2 secondes pouvant rendre compte des difficultés d'observation par des méthodes non en temps réel (fig. 7-12). Enfin, il apparaît que l'arrivée de l'agent de contraste au sein d'une HNF est la plus

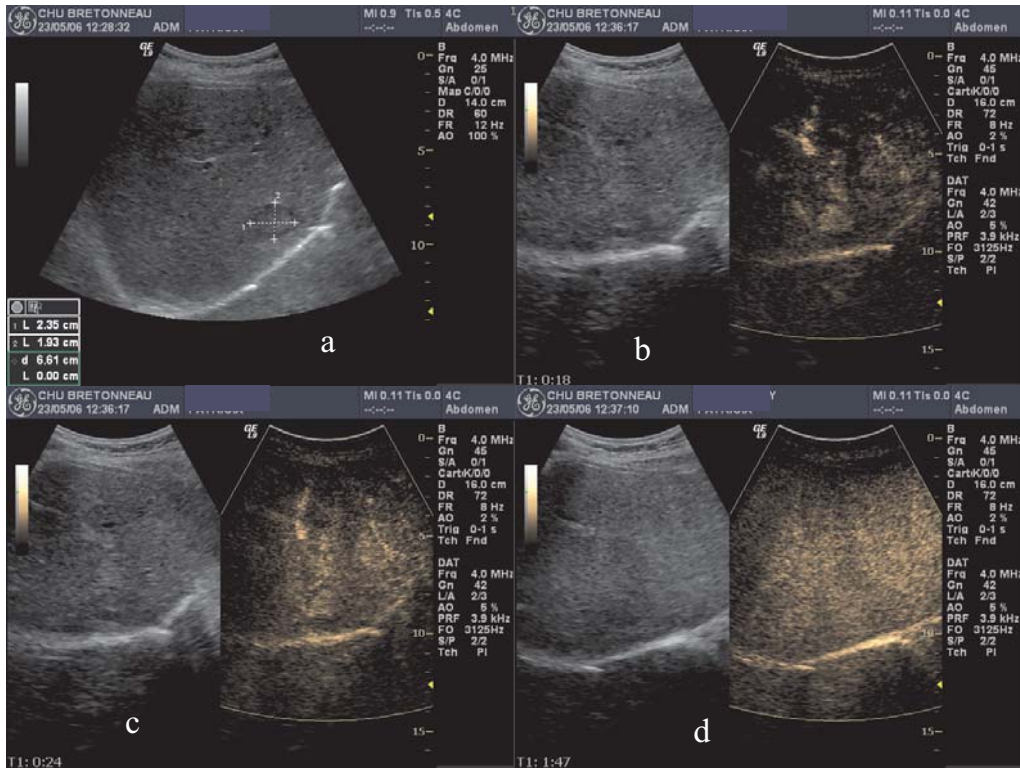


**Fig. 7** - Mise en évidence d'un nodule hypoéchogène chez un jeune homme sans antécédent particulier. Mise en évidence d'un vaisseau central évocateur du diagnostic d'hyperplasie nodulaire focale (a). Ceci est confirmé aisément par l'injection de SonoVue® qui démontre en effet l'artère centrale, un aspect en étoile (b), un remplissage complet dès la fin de la phase artérielle (c) et une persistance de l'hypersignal en phase tardive (d).

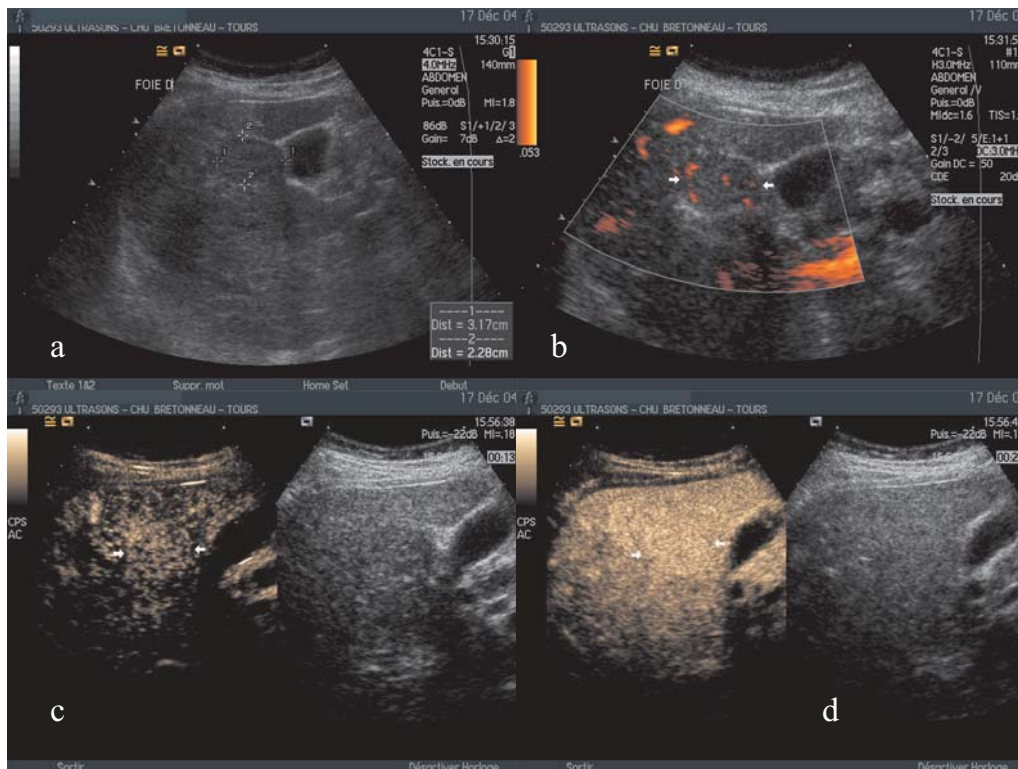


**Fig. 8** - Mise en évidence d'un nodule iso-échogène chez une jeune femme sans antécédent particulier. Mise en évidence d'un vaisseau central et d'un aspect en étoile en Doppler puissance évocateurs du diagnostic d'hyperplasie nodulaire focale (a). Ceci est confirmé aisément par l'injection de SonoVue® qui démontre en effet l'artère centrale, un aspect en étoile (b), un remplissage complet dès la fin de la phase artérielle (c) et une persistance de l'hypersignal en phase tardive (d).



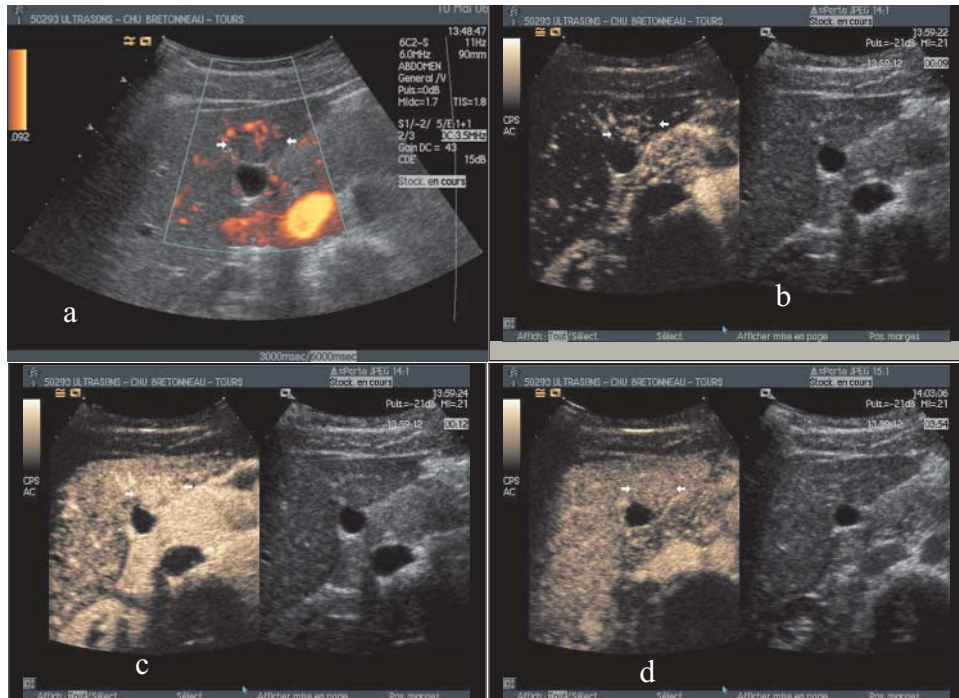


**Fig. 9** - Mise en évidence d'un nodule iso-échogène avec halo hypoéchogène chez ce patient aux antécédents néoplasiques connus (a). Mise en évidence d'un rehaussement central initial avec distribution centrifuge de l'agent de contraste (b) suivi d'un remplissage complet dès la fin de la phase artérielle (c) et d'une persistance de l'hypersignal en phase tardive (d).

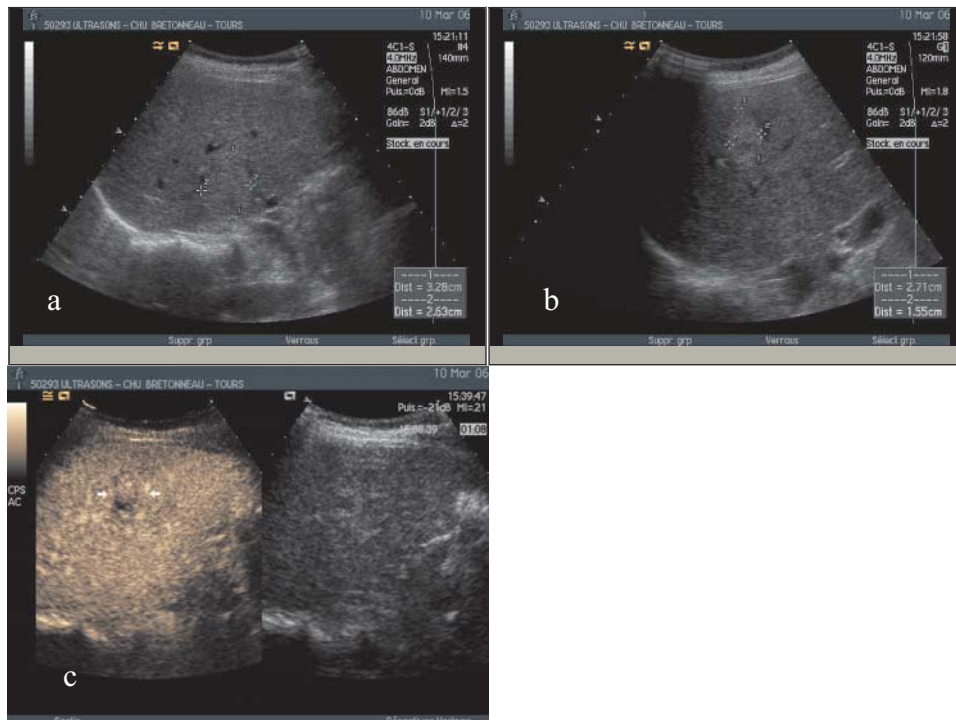


**Fig. 10** - Mise en évidence d'un nodule iso-échogène avec vaisseau central en Doppler puissance évocateur du diagnostic d'hyperplasie nodulaire focale (a, b). Ceci est confirmé aisément par l'injection de SonoVue® qui démontre en effet le remplissage en étoile (c) avec persistance de l'hypersignal en phase tardive (d).

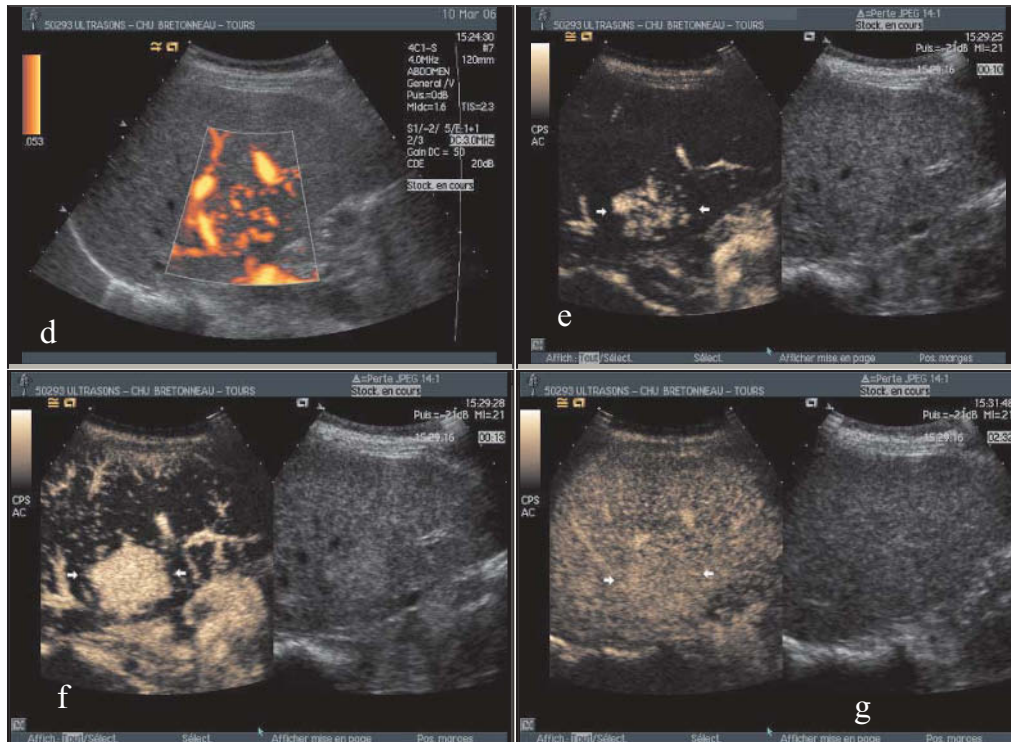




**Fig. 11** - Mise en évidence d'un nodule iso-échogène bien limité avec vaisseau central et couronne en Doppler puissance évocateur du diagnostic d'hyperplasie nodulaire focale (a). Ceci est confirmé par l'injection de SonoVue® qui montre en effet un remplissage en étoile et de parties de la couronne (b), une homogénéisation du rehaussement dès 12 secondes (c) et la persistance d'un iso-signal en phase tardive (d).



**Fig. 12** - Mise en évidence de deux nodules d'échogénicité voisine chez cette jeune femme sans antécédent particulier (a, b). Pour le premier, prise de contraste progressive centripète de type nodulaire aboutissant à un remplissage incomplet en phase tardive, typique d'hémangiome. Pour le second, avec un aspect évocateur de HNF en Doppler puissance (d), mise en évidence de l'artère centrale et de l'aspect en étoile typique (e), du remplissage complet dès la fin de la phase artérielle (f) et de la persistance de l'hypersignal discret en phase tardive (g) confirmant le diagnostic d'HNF. Ceci confirme la possibilité de coexistence de ces deux types de lésions chez un même patient.



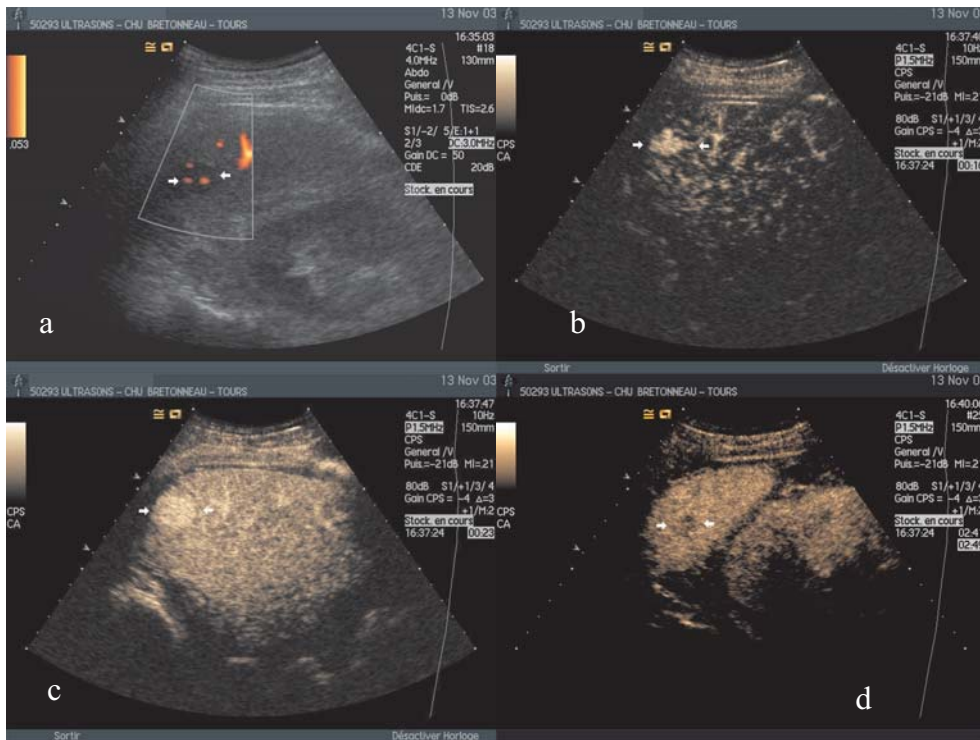
précoce des lésions artérielles connues (moins de 15 secondes) avec une pente de rehaussement significativement plus importante que pour les autres lésions hypervascularisées (23). Cette lésion reste en hyper- ou isosignal durant la phase portale et tardive. La cicatrice centrale (identifiée dans 50 à 60 % des cas) reste une zone en hyposignal le plus souvent en position centrale ou excentrée. Dans notre pratique pour ces HNF typiques, en comparaison avec les autres modalités, le diagnostic peut être fait chez l'ensemble des patients par la mise en évidence en temps réel des différents aspects au cours de la cinétique de rehaussement. Ainsi l'échographie de contraste apparaît-elle plus fiable que les autres modalités quelle que soit la taille de la lésion.

À côté de cet aspect caractéristique, il a été rapporté que certaines HNF pouvaient présenter un hyposignal relatif au sein de parenchymes stéatosiques (24) (fig. 13). Par ailleurs, les autres aspects atypiques rapportés tels l'absence de cicatrice centrale, une taille plus grande que 10 cm, des lésions multiples, la présence d'une pseudocapsule ne sont pas des limites à l'échographie de contraste qui retrouve alors la phase artérielle spécifique. Il n'en est pas de même pour les HNF dites télangiectasiques dont l'histologie présente des différences notables en terme d'absence de cicatrice centrale, une connexion avec les sinusoides qui ne s'observent pas dans les

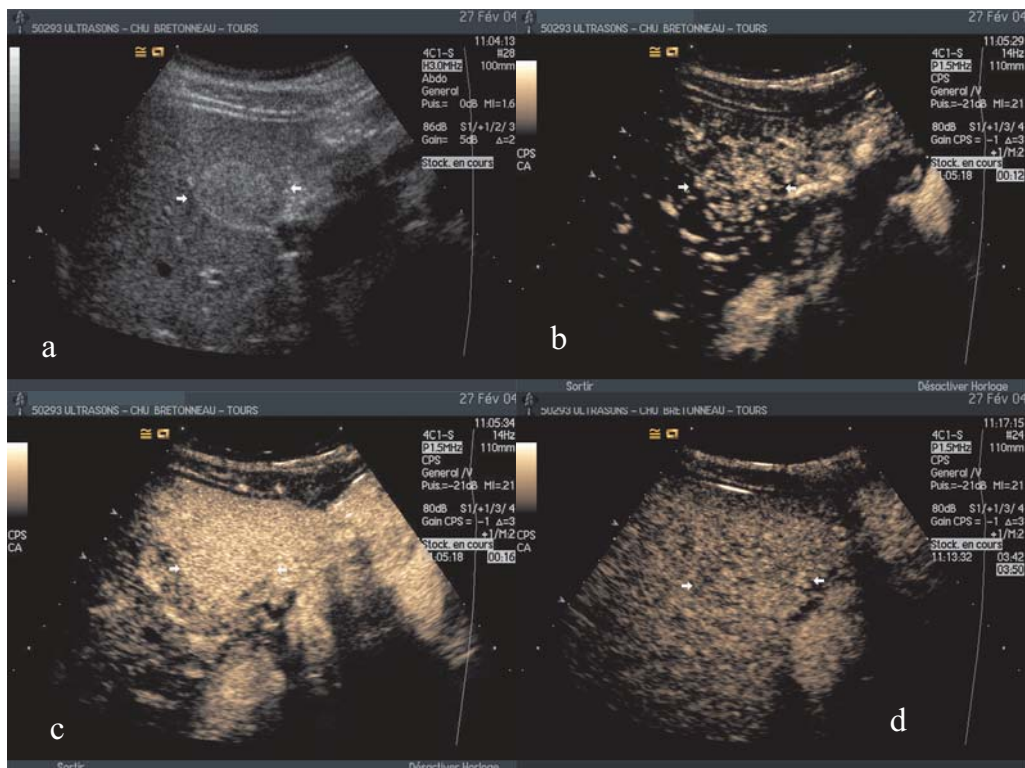
HNF classiques, une architecture hépatique normale et l'absence de prolifération intimale (19, 20, 25). Cet aspect fait classer ce type d'HNF dans les adénomes qui seront présentés plus loin. L'aspect réalisé est celui d'une lésion dont l'échographie conventionnelle n'est pas spécifique si ce n'est l'absence d'identification de l'artère centrale. En échographie de contraste, la prise de contraste est franche en phase artérielle, globale, homogène, sans artère centrale visualisée, plutôt centripète, avec persistance de contraste en phase tardive sans hyposignal marqué (fig. 14, 15).

## Adénome hépatocellulaire

L'adénome est une lésion rare plus fréquemment décrite chez la femme que chez l'homme (ratio 9: 1) typiquement chez des femmes ayant bénéficié d'un traitement par contraceptifs oraux à haut taux d'œstrogènes. Les adénomes sont constitués d'hépatocytes bien différenciés, d'éléments biliaires et de tissu de soutien sans structure portale ou sus-hépatique identifiable. Les branches artérielles naissant de l'artère hépatique sont nombreuses avec une distribution péri-lésionnelle préférentielle et de nombreuses thromboses. Les lésions sont typiquement de grande taille, iso- ou hyperéchogènes, parfaitement limitées avec une capsule. En raison de fré-



**Fig. 13** - Présence d'un nodule de petite taille hypo-échogène chez ce patient sans antécédents particuliers mais avec stéatose hépatique franche (a). Après injection de SonoVue® on objective très clairement une prise de contraste centrale initiale (b) centrifuge progressant très rapidement vers la périphérie de la lésion donnant un remplissage complet précoce (c), suivie d'une discrète vidange de l'agent donnant une lésion en hyposignal tardif (d). Cet aspect évocateur d'HNF a été confirmé par chirurgie.

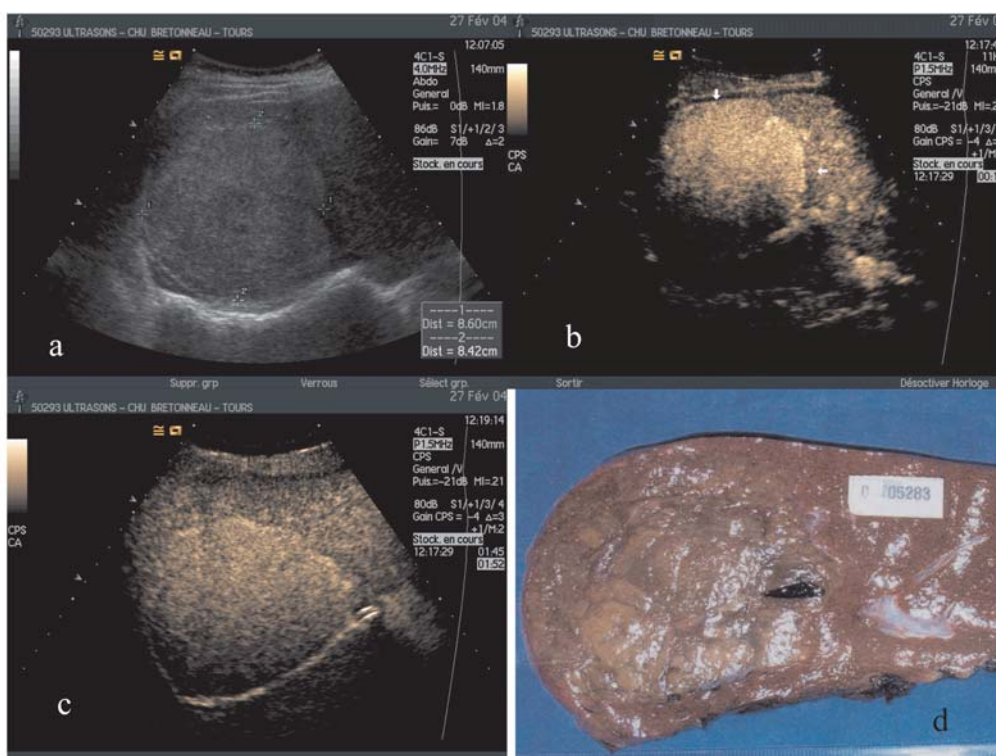


**Fig. 14** - Mise en évidence d'un nodule échogène (a) chez cette jeune femme sans antécédent particulier. Mise en évidence d'un rehaussement initial hétérogène (b), suivi d'une homogénéisation rapide du rehaussement (c) et d'un hyposignal tardif modéré évocateur du diagnostic d'hyperplasie nodulaire focale « télangiectasique » (d).

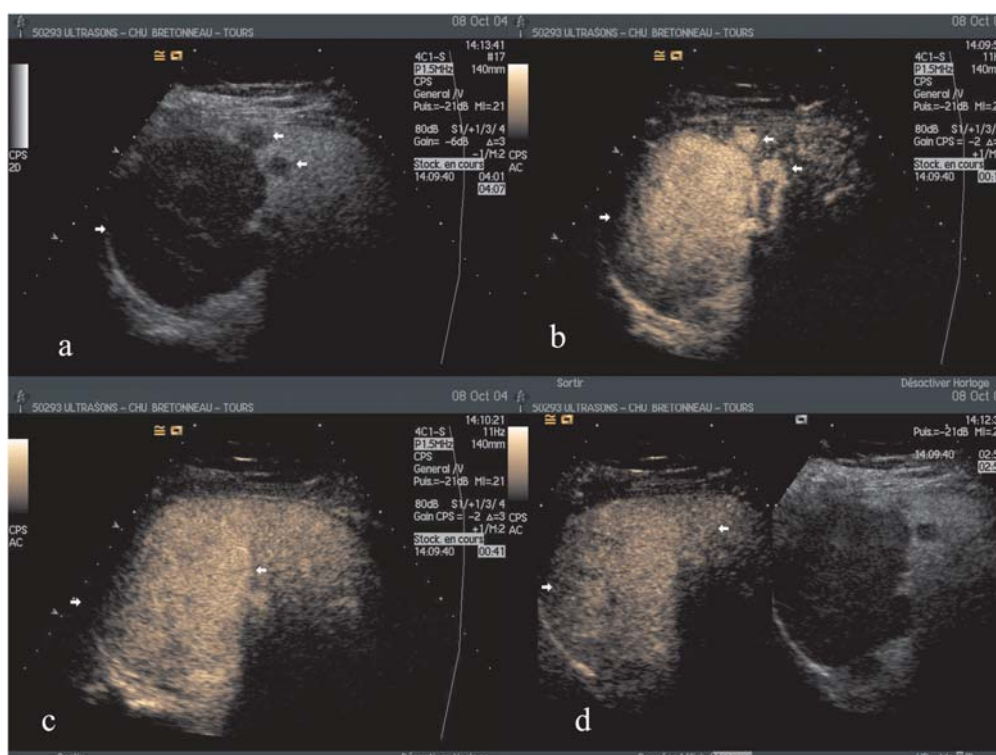








**Fig. 16** - Mise en évidence d'un nodule échogène de grande taille (a) chez cette patiente présentant une symptomatologie douloureuse récente. L'injection de contraste objective un rehaussement complet artériel de la lésion avec couronne hypervascularisée (b), suivi d'une persistance du rehaussement intra-lésionnelle et de la couronne en phase tardive sans vidange marquée de l'agent de contraste (c). Aspect macroscopique joint confirmant le diagnostic d'adénome hépatocellulaire (d).



**Fig. 17** - Mise en évidence d'un nodule hypo-échogène de grande taille et de deux zones hypo-échogènes voisines (a) de découverte fortuite chez cette patiente. L'injection de contraste objective un rehaussement complet de la lésion et des nodules voisins en phase artérielle (b) et portale (c), suivi d'une persistance du rehaussement des différentes lésions en phase tardive sans vidange marquée de l'agent de contraste (d). Aspect d'adénome hépatocellulaire.

Une infiltration focale par une zone de stéatose par accumulation de lipides au sein des hépatocytes est fréquemment observée après certains traitements comme la chimiothérapie. Ces zones apparaissent généralement hyper-échogènes par rapport au parenchyme voisin. Les bords nets et l'absence de vaisseaux sont également rapportés, mais le risque est grand chez un patient porteur d'un cancer connu de méconnaître une lésion maligne.

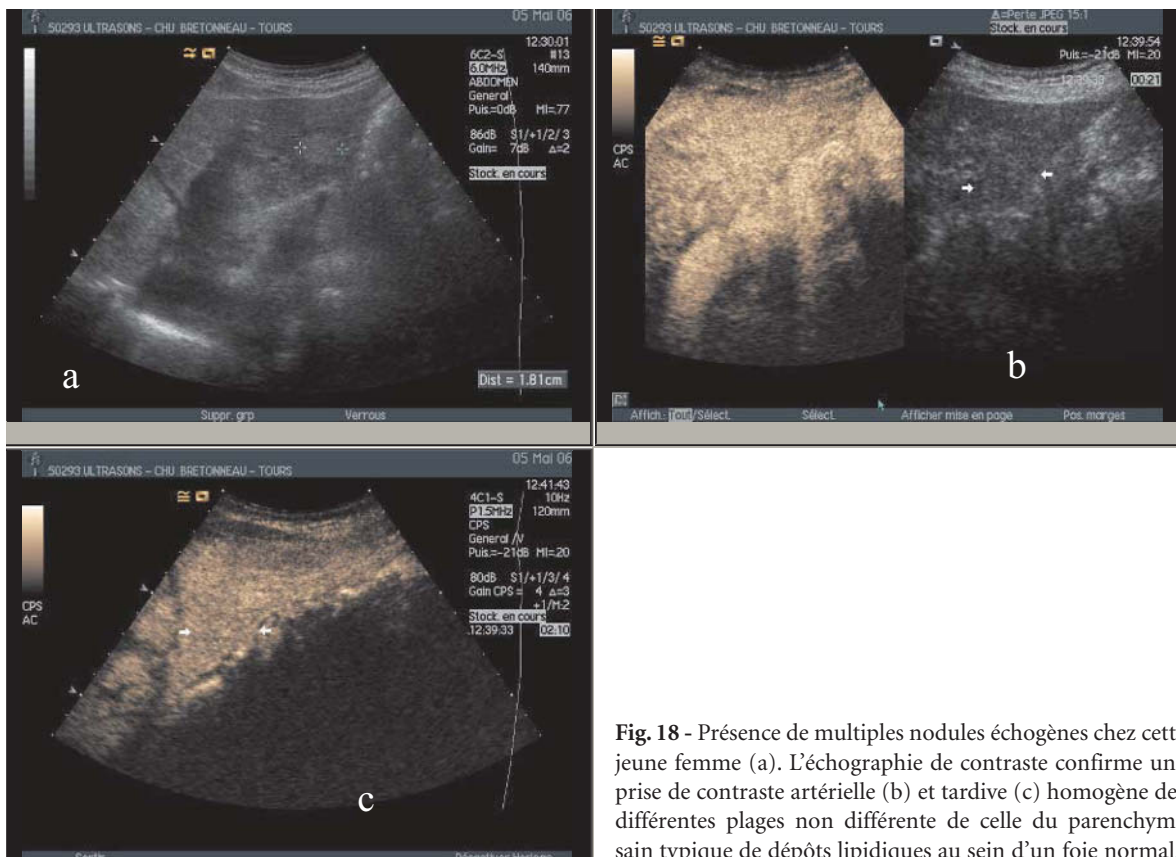
Ces remarques amènent à proposer de réaliser une échographie de contraste qui objectivera une cinétique de rehaussement identique dans ces zones et dans le foie sain adjacent. Le recours à une imagerie conjointe conventionnelle et contraste est important pour s'assurer de la fiabilité de la localisation (fig. 18-21).

### Lésions hépatiques d'origine infectieuse

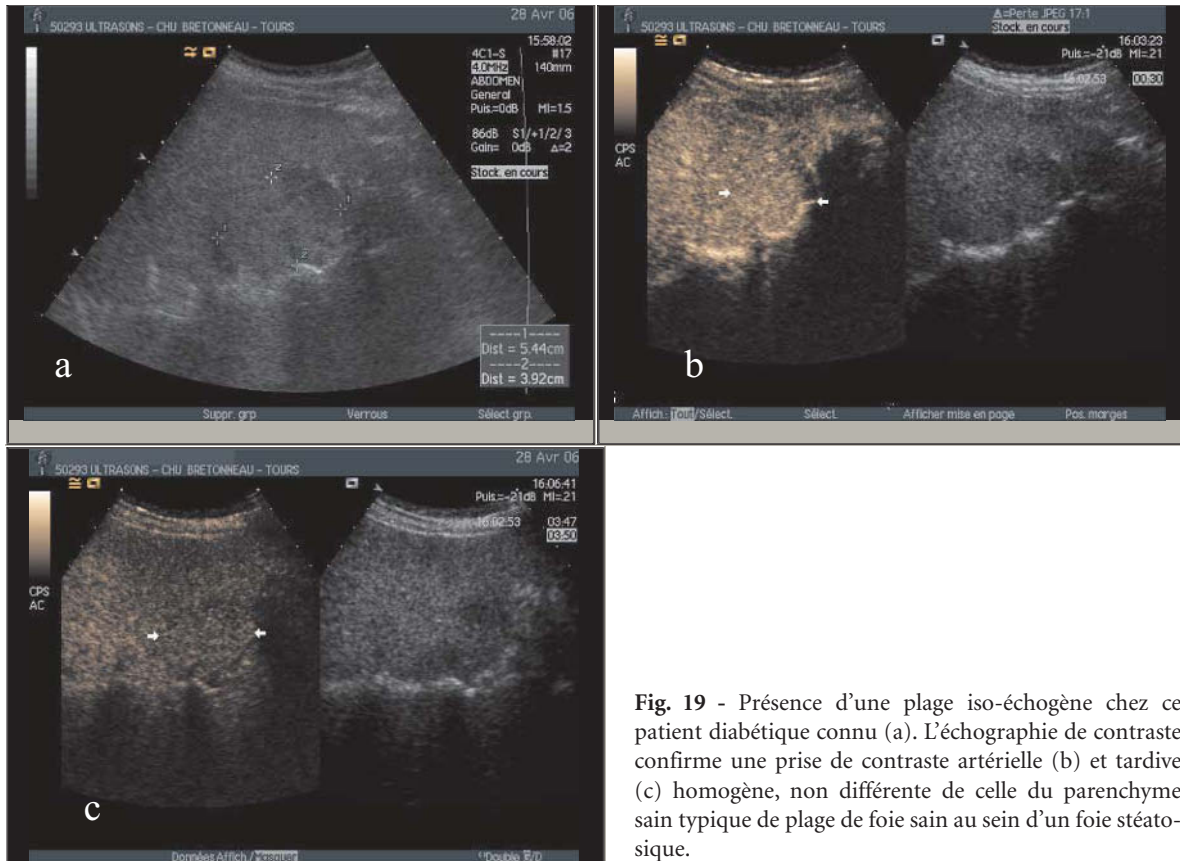
La recherche de foyers infectieux intra-hépatiques est fréquente par échographie, amenant à décrire un certain nombre de lésions particulières pour poser le diagnostic d'abcès hépatiques principalement. En ce qui concerne les abcès

hépatiques, ceux-ci se manifestent par la présence d'îlots hypo- ou hyperéchogènes en l'absence de nécrose centrale puis comme des zones de remaniement intense correspondant aux zones de débris entourées d'une zone inflammatoire franche. Cet aspect est celui que l'on retrouve en échographie de contraste avec l'absence de rehaussement central des zones de nécrose à toutes les phases post-injection associée à une zone périphérique d'hyper-signal intense artérielle correspondant à l'hyperhémie réactionnelle (28, 29) (fig. 22, 23). Cet aspect est différent de celui rapporté pour les fistules artério-veineuses (fig. 24, 25).

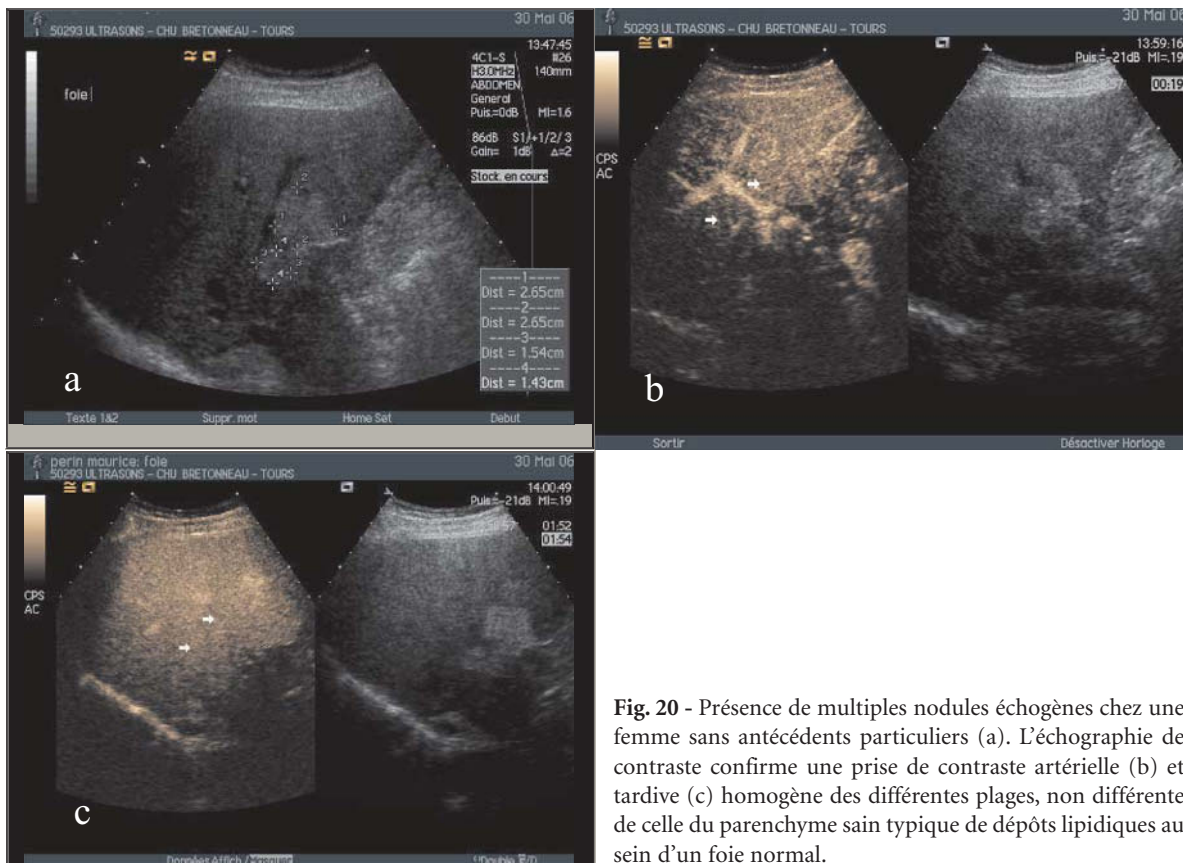
À notre connaissance, aucun aspect d'abcès amibien n'a été décrit en échographie de contraste. Par contre, en ce qui concerne les kystes hydatiques, quelques observations ont été rapportées en accord avec l'aspect histologique de ces lésions. Il semble exister un rehaussement de la membrane prolifère dans certains cas (stade II) et l'absence de tout rehaussement interne sur ces lésions kystiques particulièrement de stade IV ou V (fig. 26).



**Fig. 18** - Présence de multiples nodules échogènes chez cette jeune femme (a). L'échographie de contraste confirme une prise de contraste artérielle (b) et tardive (c) homogène des différentes plages non différente de celle du parenchyme sain typique de dépôts lipidiques au sein d'un foie normal.

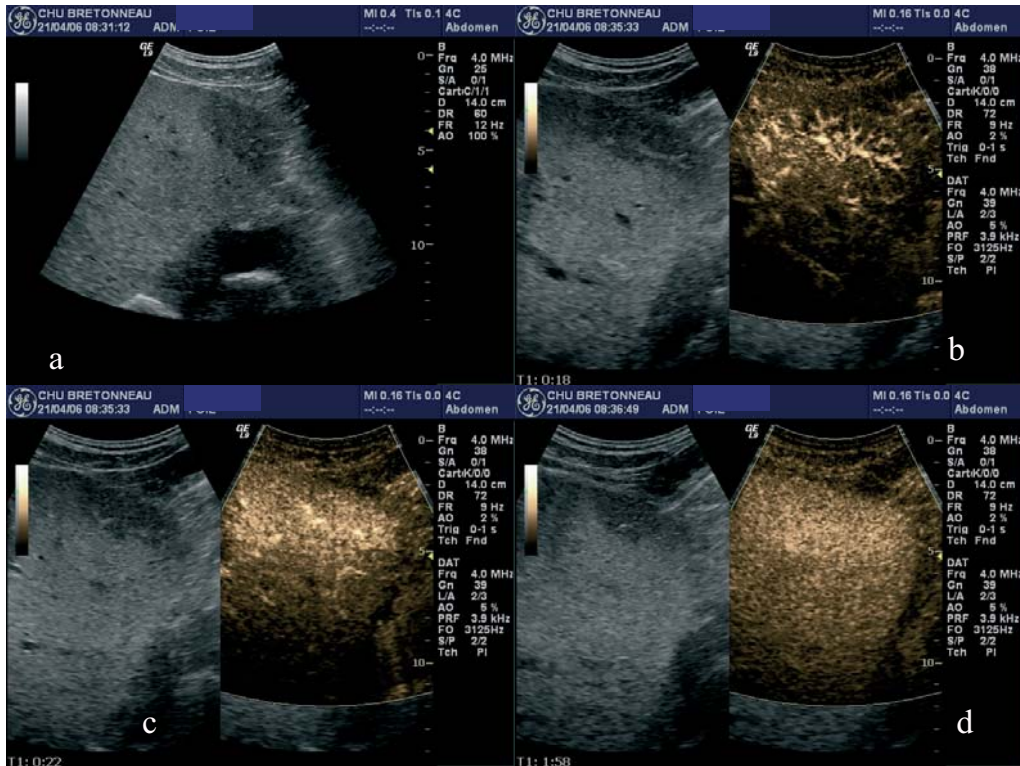


**Fig. 19** - Présence d'une plage iso-échogène chez ce patient diabétique connu (a). L'échographie de contraste confirme une prise de contraste artérielle (b) et tardive (c) homogène, non différente de celle du parenchyme sain typique de plage de foie sain au sein d'un foie stéato-sique.

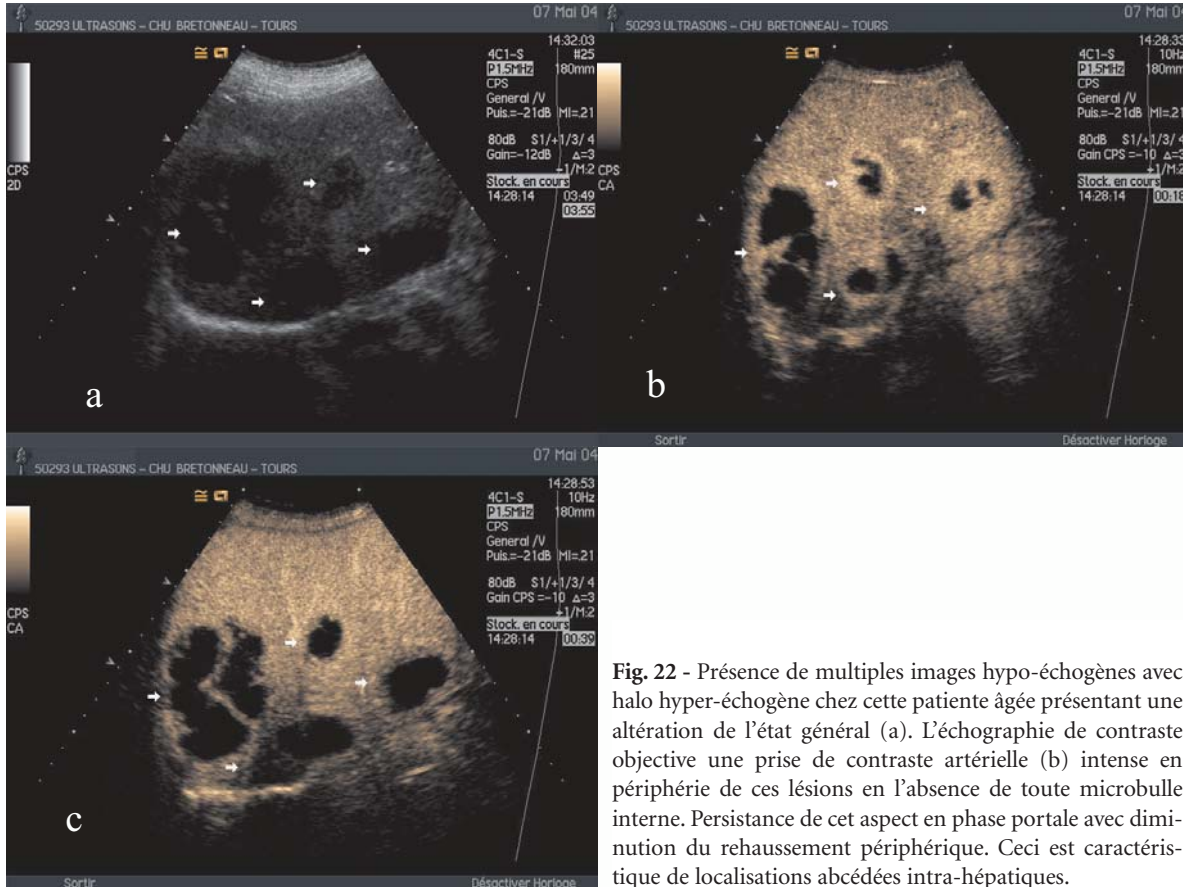


**Fig. 20** - Présence de multiples nodules échogènes chez une femme sans antécédents particuliers (a). L'échographie de contraste confirme une prise de contraste artérielle (b) et tardive (c) homogène des différentes plages, non différente de celle du parenchyme sain typique de dépôts lipidiques au sein d'un foie normal.



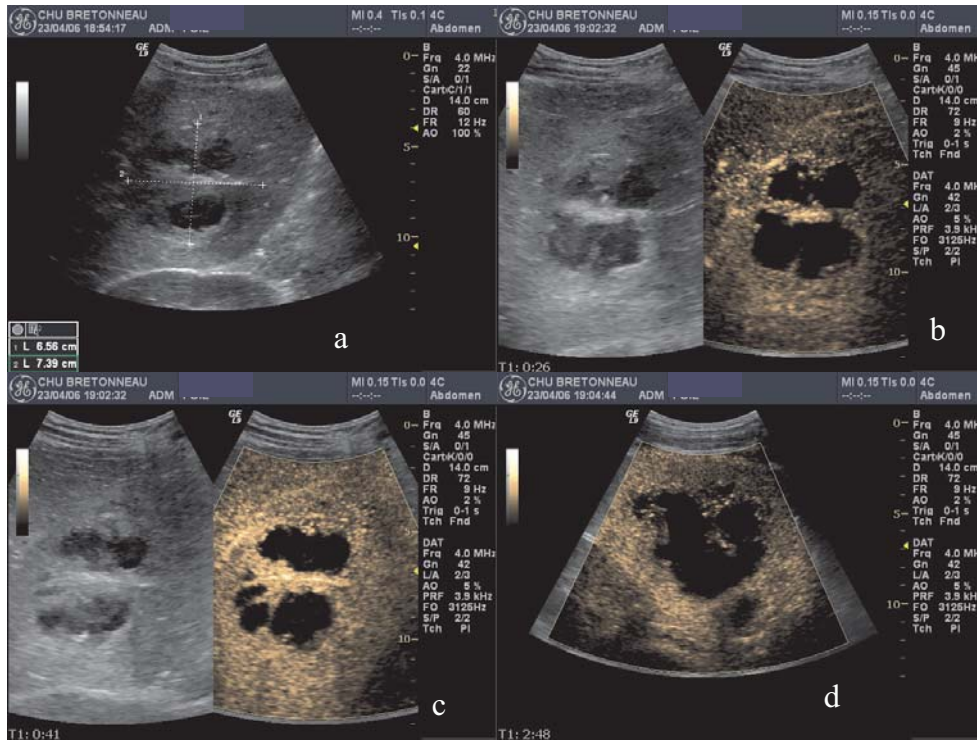


**Fig. 21** - Présence de plages hypo-échogènes chez ce patient connu pour une néoplasie colique (a). L'échographie de contraste confirme une prise de contraste artérielle (b, c) et tardive (d) homogène des différentes plages, non différente de celle du parenchyme sain typique de plages de foie sain au sein d'un foie stéatosique.

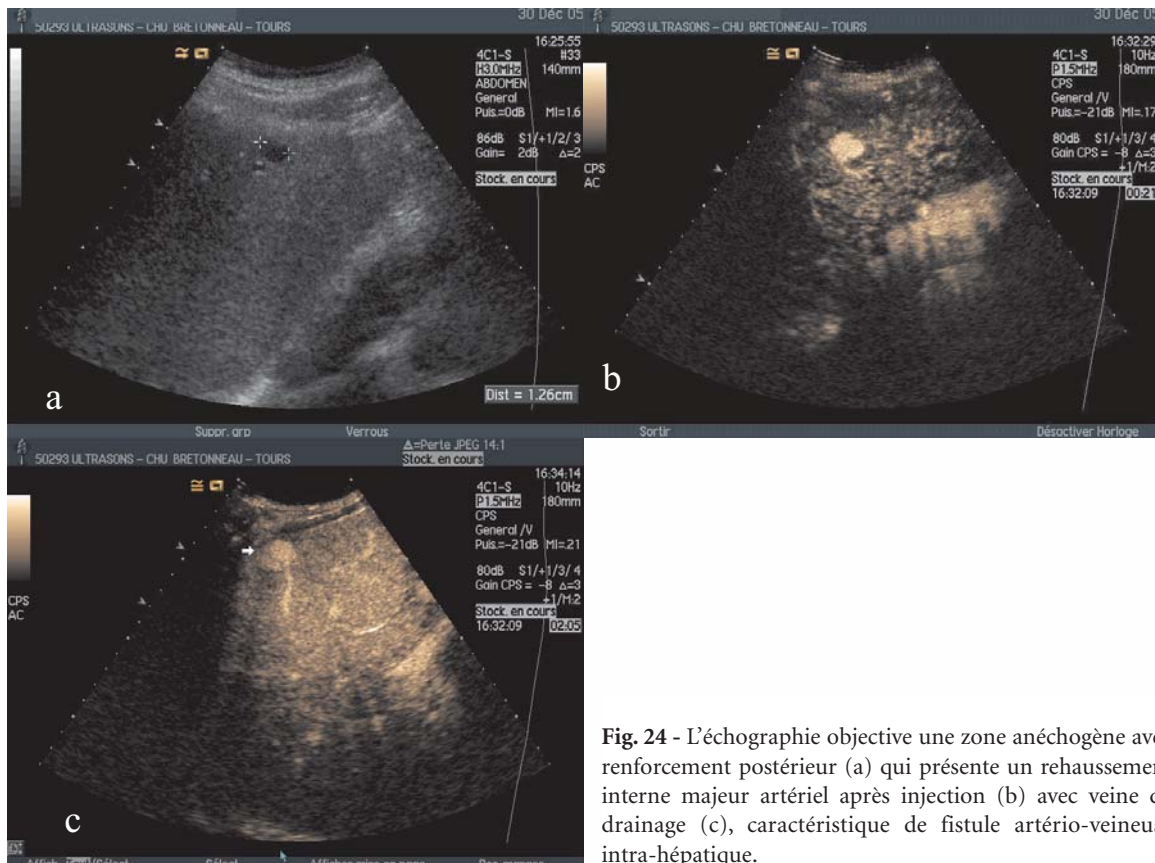


**Fig. 22** - Présence de multiples images hypo-échogènes avec halo hyper-échogène chez cette patiente âgée présentant une altération de l'état général (a). L'échographie de contraste objective une prise de contraste artérielle (b) intense en périphérie de ces lésions en l'absence de toute microbulle interne. Persistance de cet aspect en phase portale avec diminution du rehaussement périphérique. Ceci est caractéristique de localisations abcédées intra-hépatiques.





**Fig. 23** - Présence d'une image hypo-échogène cloisonnée chez ce patient présentant une altération de l'état général (a). L'échographie de contraste objective une totale absence de prise de contraste artérielle centrale alors que les cloisons présentent un rehaussement intense (b, c). Persistance de cet aspect en phase tardive avec diminution du rehaussement des cloisons (d). Aspect caractéristique de localisations abcédées intra-hépatiques.



**Fig. 24** - L'échographie objective une zone anéchogène avec renforcement postérieur (a) qui présente un rehaussement interne majeur artériel après injection (b) avec veine de drainage (c), caractéristique de fistule artério-veineuse intra-hépatique.

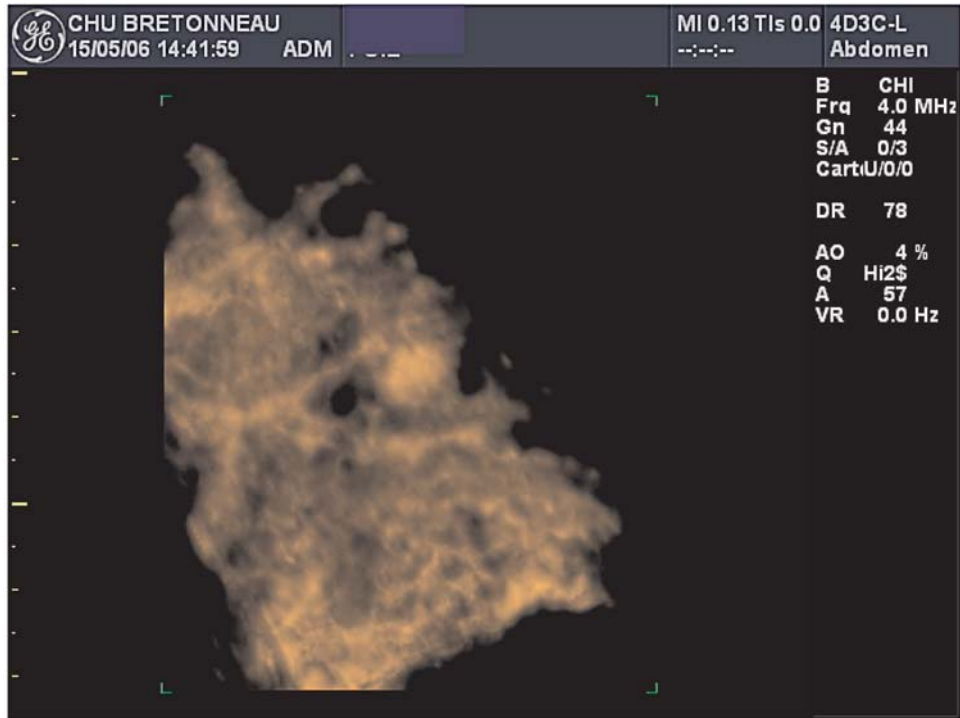


Fig. 25 - Aspect en échographie 3D typique de fistule artério-veineuse intra-hépatique.

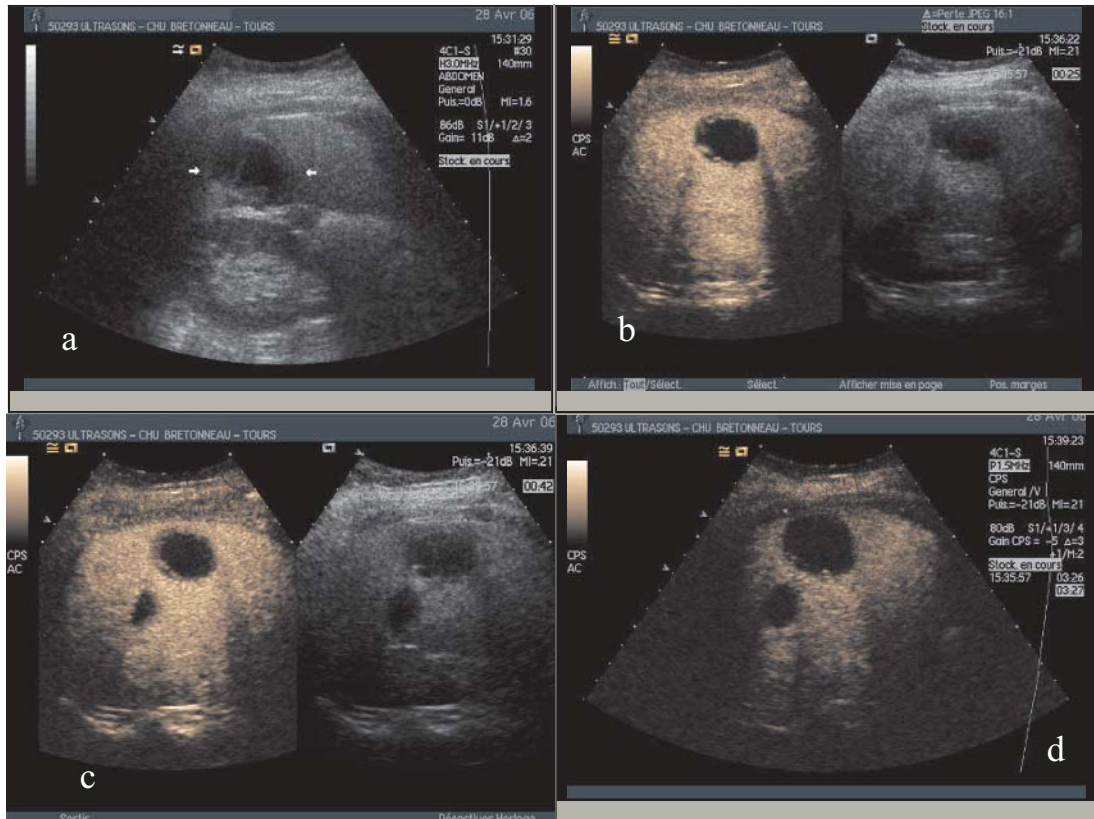


Fig. 26 - Présence d'une image liquidienne non totalement transonique du segment VI chez cette femme d'origine africaine, de découverte fortuite (a). L'échographie de contraste confirme une prise de contraste artérielle (b) portale (c) et tardive (d) de membranes situées à l'intérieur du kyste hépatique sans aucune autre prise de contraste interne. Aspect évocateur de kyste hydatique de type II.

## Discussion

Ainsi que l'ont défini les recommandations de l'EFSUMB (1), la mise en œuvre de l'échographie de contraste est aujourd'hui validée pour le diagnostic des lésions bénignes. L'échographie de contraste est indiquée chez tous les patients présentant des lésions hépatiques douteuses, en particulier dans les situations cliniques de lésions de découverte fortuite, de lésion avérée ou suspectée, quel que soit le contexte, mais aussi lorsque les résultats des autres modalités IRM/TDM voire histologie/cytologie sont non concluants.

Les études récentes rapportent des valeurs diagnostiques meilleures que 95 % pour ces lésions bénignes, avec une amélioration franche de la fiabilité diagnostique en comparaison avec l'échographie conventionnelle, quel que soit le type de lésion considérée. Ceci est particulièrement vrai pour les hémangiomes et les HNF. En ce qui concerne les adénomes, le peu de cas rapportés ne permet pas de pouvoir rapporter de valeur précise. Pour les hémangiomes, la mise en évidence claire et continue de la cinétique de remplissage permet de pouvoir identifier la cinétique particulière autorisant une fiabilité diagnostique élevée (1, 18, 30, 31). En ce qui concerne les HNF, l'observation fine des signes artériels décrits en échographie de contraste a modifié la prise en charge diagnostique des lésions focales avec la réalisation unique de cette modalité dès lors que ces critères diagnostiques sont présents. Par contre, en l'absence de ces signes, la réalisation d'une autre imagerie doit être la règle afin de ne pas méconnaître un adénome dont la prise en charge diffère notablement.

## Références

1. Consensus Conference on the use of Ultrasound Contrast Agents, Rotterdam (2004) *Ultraschall in der Medizin* 25(4): 249-56
2. Volk M, Strotzer M, Lenhart M *et al.* (2001) Frequency of benign hepatic lesions incidentally detected with contrast-enhanced section portal venous phase spiral CT. *Acta Radiol* 42(2): 172-5
3. Karhunen PJ (1986 Feb) Benign hepatic tumours and tumour like conditions in men. *Clin Pathol.* 39(2): 183-8
4. Mirilas P, Skandalakis JE (2002) Benign anatomical mistakes: incidentaloma. *Am Surg* 68(11): 1026-8
5. Jones EC, Chezmar JL, Nelson RC, Bernardino ME (1992) The frequency and significance of small (less than or equal to 15 mm) hepatic lesions detected by CT. *AJR Am J Roentgenol* 158(3): 535-9
6. Op de Beeck, Luypaert R, Dujardin M, Osteaux M (1999) Benign liver lesions: differentiation by magnetic resonance. *Eur J Radiol* 32(1): 52-60
7. Schwartz LH, Gandras EJ, Colangelo SM *et al.* (1999) Prevalence and importance of small hepatic lesions found at CT in patients with cancer. *Radiology* 210(1): 71-4
8. Harvey CJ, Blomley MJ, Eckersley RJ, Cosgrove DO (2001) Developments in ultrasound contrast media. *Eur Radiol* 11: 675-89
9. Leen E, Horgan P (2003) Ultrasound contrast agents for hepatic imaging with nonlinear modes. *Curr Probl Diagn Radiol* 32: 66-87
10. Harvey CJ, Albrecht T (2001) Ultrasound of focal liver lesions. *Eur Radiol* 11: 1578-93
11. Mergo PJ, Ros PR (1998) Benign lesions of the liver. *Radiol Clin North Am* 36 : 319-31
12. Vilgrain V, Uzan F, Brancatelli G *et al.* (2003) Prevalence of hepatic hemangioma in patients with focal nodular hyperplasia: MR imaging analysis. *Radiology* 229: 75-9
13. Quايا E, Bertolotto M, Dalla Palma L (2002) Characterization of liver hemangiomas with pulse inversion harmonic imaging. *Eur Radiol* 12: 537-44
14. Albrecht T, Blomley MJ (2001) Characteristics of hepatic hemangiomas at contrast-enhanced harmonic US. *Radiology* 220: 269-70
15. Nicolau C, Catala V, Bru C (2003) Characterization of focal liver lesions with contrast-enhanced ultrasound. *Eur Radiol* 13: N70-78
16. Leifer DM, Middleton WD, Teefey SA *et al.* (2000) Follow-up of patients at low risk for hepatic malignancy with a characteristic hemangioma at US. *Radiology* 214(1): 167-72
17. Nino-Murcia M, Olcott EW, Jeffrey RB Jr *et al.* (2000) Focal liver lesions: pattern-based classification scheme for enhancement at arterial phase CT. *Radiology* 215(3): 746-51
18. Quايا E, Calliada F, Bertolotto M *et al.* (2004) Characterization of focal liver lesions by contrast-specific US modes and a sulfur hexafluoride-filled microbubble contrast agent: diagnostic performance and confidence. *Radiology* 232: 420-30
19. Osteaux M, Op De Beeck B, Hoorens A *et al.* (2002) Diagnostic différentiel radiologique des lésions focales hépatiques et corrélations anatomo-pathologiques. *J Radiol* 83: 269-91
20. Hussain SM, Terkivatan T, Zondervan PE *et al.* (2004) Focal nodular hyperplasia: findings at state-of-the-art MR imaging, US, CT, and pathologic analysis *Radiographics* 24: 3-17
21. Uggowitz MM, Kugler C, Mischinger HJ *et al.* (1999) Echo-enhanced Doppler sonography of focal nodular hyperplasia. *J Ultrasound Med* 18 : 445-51
22. Kim MJ, Lim HK, Kim SH *et al.* (2004) Evaluation of hepatic focal nodular hyperplasia with contrast-enhanced

- ced gray scale harmonic sonography. *J Ultrasound Med* 23(2): 297-305
23. Huang Wei C, Bleuzen A, Bourlier P *et al.* (2006) Differential Diagnosis of Focal Nodular Hyperplasia with quantitative parametric analysis in contrast-enhanced sonography. *Investigative Radiol* 41: 363-8
  24. Bartolotta TV, Midiri M, Scialpi M *et al.* (2004) Focal nodular hyperplasia in normal and fatty liver : a qualitative and quantitative evaluation with contrast ultrasound. *Eur Radiol* 14: 583-91
  25. Attal P, Vilgrain V, Brancatelli G *et al.* (2003) Telangiectatic focal nodular hyperplasia: US, CT, and MR imaging findings with histopathologic correlation in 13 cases. *Radiology* 228: 465-72
  26. Dietrich C (2006) Characterisation of benign focal liver lesions with contrast-enhanced ultrasound. In *Enhancing the role of ultrasound with contrast agents*. Ed. Lencioni R, Springer, 17-38
  27. Ichikawa T, Federle MP, Grazioli L, Nalesnik M (2000) Hepatocellular adenoma: multiphasic CT and histopathologic findings in 25 patients. *Radiology* 214: 861-8
  28. Morteke KJ, Segatto E, Ros PR (2004) The infected liver: radiologic-pathologic correlation. *Radiographics* 24: 937-55
  29. Albrecht T, Oldenburg A, Hohmann J *et al.* (2003) Imaging of liver metastases with contrast-specific low-MI real time ultrasound and SonoVue. *Eur Radiol* 13: N79-86
  30. Crocetti L, Lencioni R, Cioni D *et al.* (2003) Characterization of incidental liver lesions by using contrast-enhanced US. *Eur Radiol* 13: S123
  31. Bleuzen A, Huang C, Olar M *et al.* (2006) Diagnostic accuracy of contrast-enhanced ultrasound in focal lesions of the liver using cadence contrast pulse sequencing. *Ultraschall Med* 27: 40-8.



---

# Échographie de contraste de la rate

A. Bleuzen et F. Tranquart

## Introduction

L'exploration échographique de la rate est aisée au décours d'une échographie abdominale, mais était jusqu'alors limitée, d'une part, par la rareté des lésions focales intra-spléniques (0,05 % de la série rétrospective de Bachmann) et, d'autre part, par le peu de discrimination diagnostique de l'échelle de gris en mode B échographique conventionnel et de l'information macrovasculaire donnée par le Doppler couleur (3, 7, 15). L'échographie avec injection de produit de contraste optimisée dans son utilisation depuis l'arrivée des agents de contraste de deuxième génération permet une approche de la microvascularisation splénique, une amélioration du contraste lésionnel et, en raison d'une spléno-spécificité du SonoVue® (Bracco), produit actuellement le plus utilisé en échographie abdominale de routine, constatée par plusieurs équipes (13, 14, 16) une imagerie splénique spécifique.

Cette propriété ouvre la porte à la compréhension de la compartimentation vasculaire de la rate et de sa fonction en même temps qu'elle permet une amélioration de la détection et de la caractérisation des lésions focales spléniques.

Après quelques rappels anatomiques, histologiques et physiologiques de la rate, nous donnons, à la vue des données de la littérature et de notre expérience personnelle, les particularités de rehaussement en échographie de contraste des lésions focales spléniques et les éléments sémiologiques discriminants des lésions focales intra-spléniques en sachant que la porte est grande ouverte à l'amélioration des connaissances en ce domaine.

## Particularités anatomo-pathologiques de la rate

La rate est un organe plein lymphoïde intrapéritonéal en dehors de son pôle supérieur et postérieur déperitonéisé. Embryologiquement, elle résulte de la fusion de plusieurs lobules fœtaux, répondant en dedans et en haut à l'estomac, en dedans à la queue du pancréas, en bas et en arrière à l'angle colique gauche et en haut à la coupole diaphragmatique gauche.

La vascularisation splénique est terminale, branchée directement sur la circulation systémique. Histologiquement, le parenchyme splénique se répartit en une pulpe rouge périphérique terminale avec des sinus veineux et une pulpe blanche centrale siège des amas lymphoïdes.

## Protocole d'exploration de la rate et particularités propres en échographie de contraste

### Protocole d'examen

La rate est explorée préférentiellement par voie intercostale dans deux plans orthogonaux en décubitus dorsal et/ou en décubitus latéral droit à l'aide d'une sonde sectorielle de fréquence comprise entre 3,5 et 5 Mhz avec un balayage dans un premier temps en mode B conventionnel puis en Doppler couleur et énergie.

L'échographie de contraste est réalisée en temps réel après injection en bolus de 1,2 à 2,4 ml de SonoVue® suivie d'un rinçage par 5cc de sérum physiologique.

Le rehaussement s'interprète en trois phases vasculaires, artérielle entre 5 et 25 secondes après l'injection, portale entre 45 et 90 secondes et parenchymateuse au-delà de 90 secondes.

## Résultats sur une rate normale

Il existe un rehaussement hétérogène précoce « patchy » entre 5 et 20 secondes dans 90 % des cas comme en TDM et IRM, traduisant les différences de vascularisation entre pulpe blanche et pulpe rouge. L'homogénéisation du rehaussement est complète en moyenne 60 secondes après injection, ce qui correspond au temps principal de détection des lésions (fig. 1, A, B).

Au-delà de 4 minutes, alors que l'on observe une décroissance du signal après contraste au niveau du foie, il existe une rémanence du produit de contraste splénospcifique de mécanisme actuellement non connu (fig. 1, C, D).

La rémanence tardive du produit de contraste, spécifique de la rate, permet une reconnaissance tissulaire et autorise par exemple le diagnostic différentiel entre rate surnuméraire et adénopathie.

La mise en évidence de la microvascularisation intrasplénique associée au caractère terminal de la vascularisation splénique permet un diagnostic

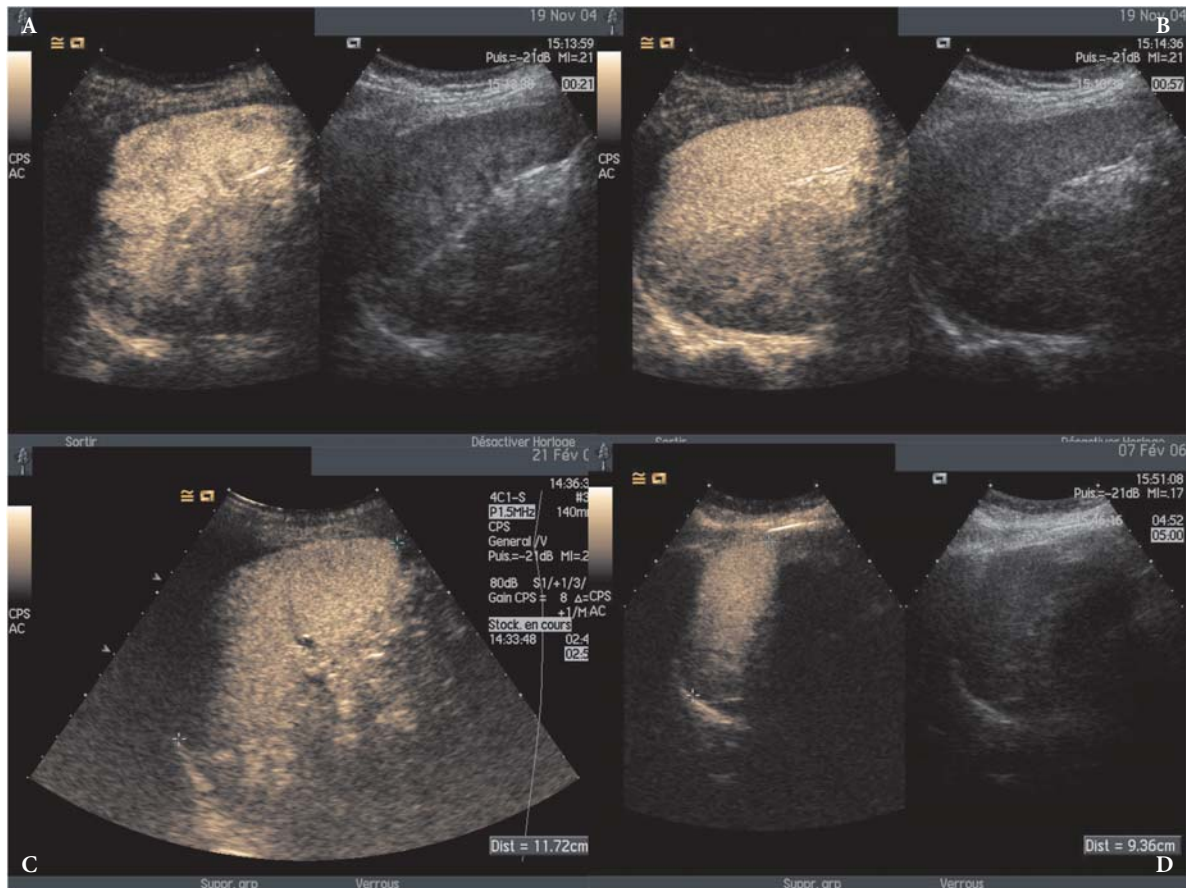
aisé des infarctus, des maladies affectant la vascularisation splénique ainsi que des malformations artério-veineuses et des lésions traumatiques, avec possibilité de diagnostiquer les saignements actifs.

Le caractère uni- ou plurifocal (défini grâce à l'amélioration de la détection lésionnelle) permet une première distinction entre les lésions focales bénignes congénitales ou acquises le plus souvent uniques et les lésions focales bénignes infectieuses ou malignes, d'origine hématopoïétique ou non, alors volontiers multiples.

## Anomalies congénitales ou variantes de la normale

### Rate accessoire

Elle intéresse 10 % des individus, est unique ou multiple, le plus souvent de diamètre inférieur à 4 cm et le plus souvent localisée au niveau du hile splénique.



**Fig. 1 - Rate normale :** A) rehaussement hétérogène précoce de la rate ; B) homogénéisation du rehaussement à 60 secondes ; C et D) rémanence tardive du produit de contraste.

Elle est toujours associée à une rate principale située dans l'hypochondre gauche et vascularisée par une artère splénique de naissance normale (fig. 2, A, B).

Son échostructure est identique à celle de la rate principale, homogène, et elle possède un hile vasculaire.

En échographie de contraste, elle présente un rehaussement identique avec une remanence tardive du produit de contraste permettant de la différencier d'une adénomégalie ou d'une autre lésion extraparenchymateuse qui n'aura pas cette splénospecificité (fig. 2, C, D).

Il existe en effet un hypersignal persistant au-delà de 90 secondes.

## Polysplénie

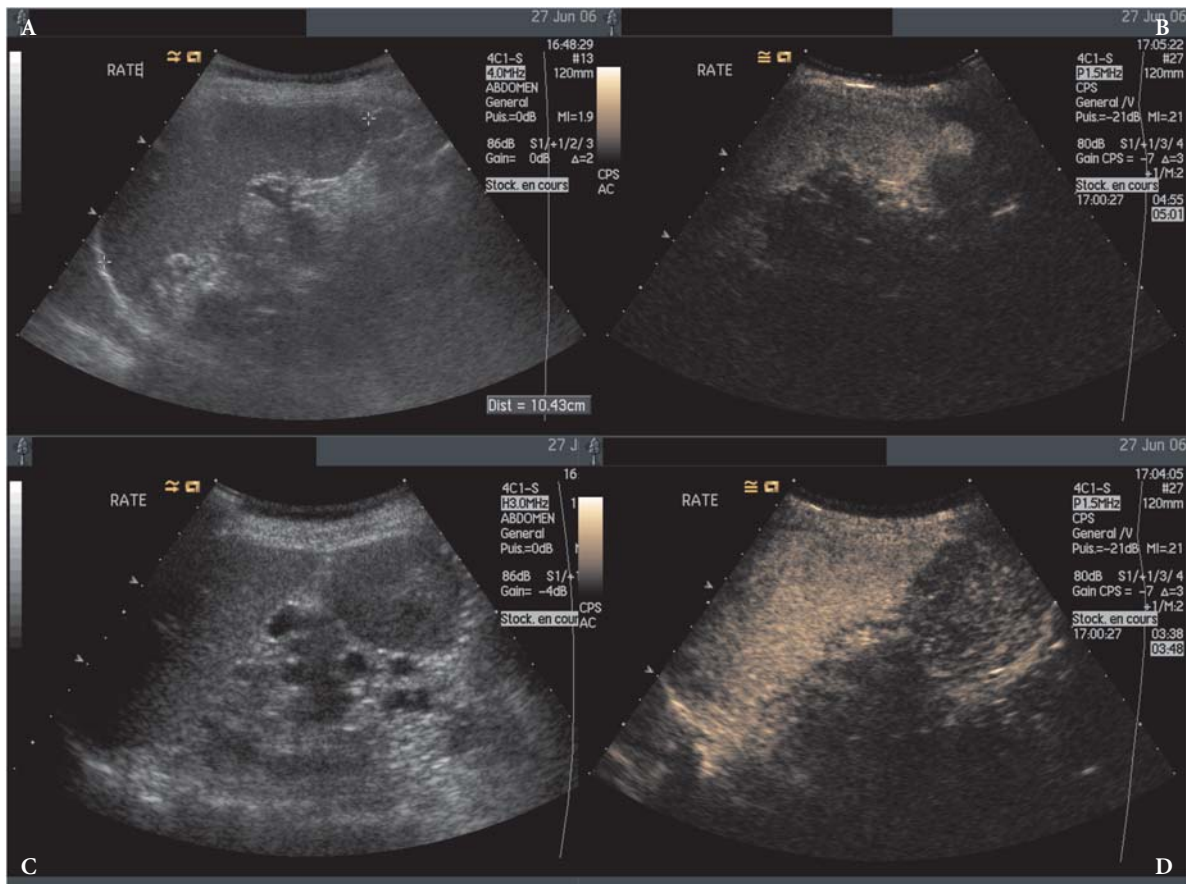
C'est un syndrome polymalformatif (8), souvent associé à des anomalies cardio-pulmonaires, vasculaires, digestives, hépato-biliaires et pancréatiques et en particulier à un *situs inversus*. Elle

concerne le plus souvent les individus de sexe féminin et se caractérise par la présence de multiples petites masses spléniques.

Cette pathologie est souvent révélée en période néonatale ou au cours de la petite enfance en raison des malformations cardiaques associées responsables d'une mortalité élevée (60 % de décès avant l'âge d'un an). Les anomalies viscérales sont souvent de découverte fortuite chez les individus qui atteignent l'âge adulte (5 à 10 % des patients porteurs de ce syndrome n'ayant souvent dans ce cas pas de malformation cardiaque associée).

Les anomalies spléniques résultent de la non-fusion des lobules fœtaux normalement acquise entre la quinzième et la dix-septième semaine de gestation avec formation de multiples splénules de nombre compris entre 2 et 17.

Elles sont situées de manière privilégiée en arrière et le long de la grande courbure gastrique, dans l'hypochondre droit ou gauche selon qu'il existe ou non une anomalie de rotation gastrique associée.



**Fig. 2** - A et B) Rate accessoire de petite taille au pôle inférieur de la rate, isoéchogène à la rate en mode B (A) et en isosignal en phase tardive au reste de la rate après injection de contraste (B). C et D: diagnostic différentiel; lésion extrapléniq ue isoéchogène (C) sans rétention de contraste (D).

Dans la polysplénie, il n'existe pas de rate principale, contrairement au contexte de la rate accessoire.

Nous pouvons supposer même si un tel dossier n'a pas été exploré dans notre unité que l'échographie de contraste permet de reconnaître la nature splénique des masses tissulaires observées en raison, là encore, de la remanence tardive du produit de contraste au sein du parenchyme splénique.

### Rate « errante »

En raison d'une hyperlaxité du ligament splénique (21), la rate peut se retrouver en situation ectopique et se présenter comme une masse pleine intra-abdominale.

L'échographie permet de constater la vacuité de la loge splénique et d'authentifier l'existence d'une masse pleine intra-abdominale.

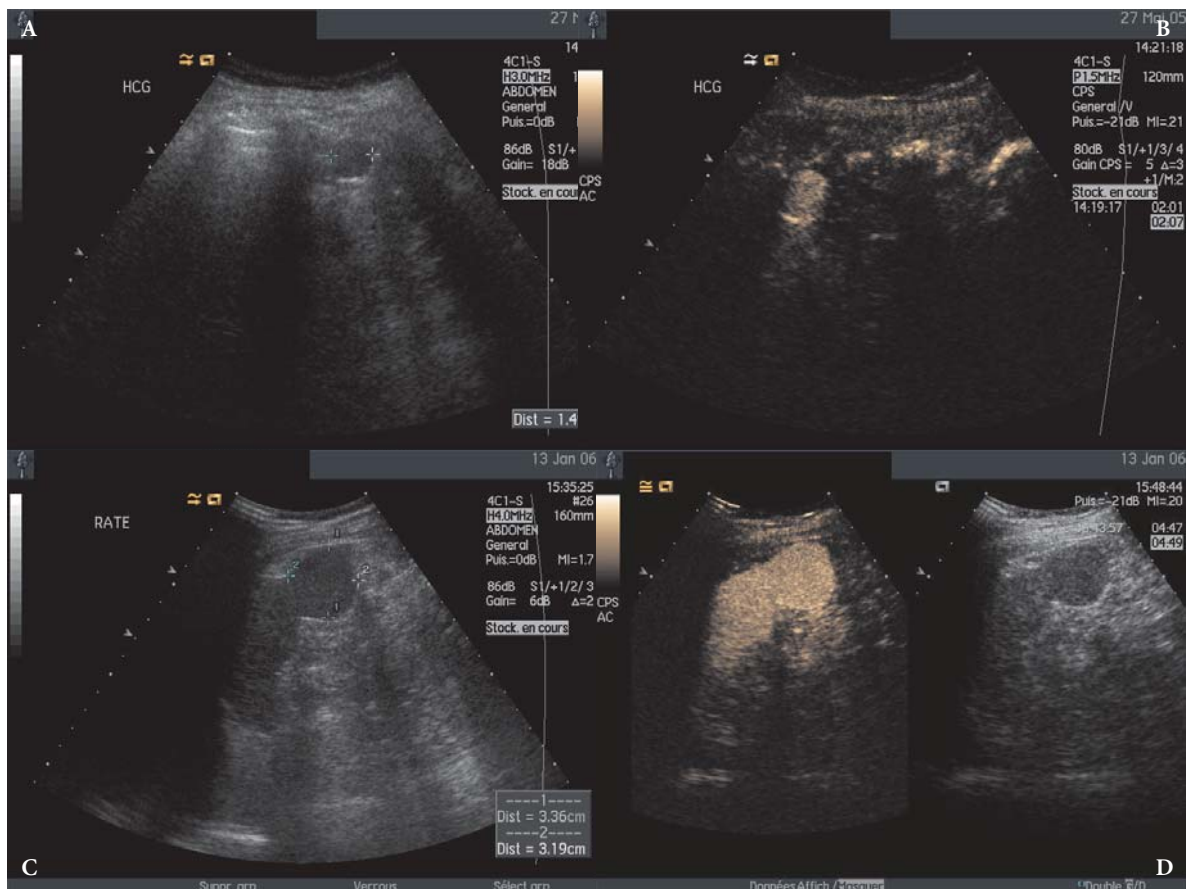
L'échographie de contraste permet d'authentifier la nature splénique de la masse.

### Nodule de splénose ou diagnostic de rate accessoire après splénectomie

À part, mais correspondant à l'identification du parenchyme splénique normal, on peut être amené à identifier un nodule de la loge de splénectomie, comme un nodule de régénérescence splénique en visualisant la prise de contraste persistante en phase tardive (fig. 3, A, B). Soit il s'agit d'un nodule de splénose par autotransplantation de tissu splénique consécutive à une rupture de rate avec quelques lieux de prédilection comme le grand omentum, le mésentère et le cul-de-sac de Douglas, soit il s'agit du développement de petites rates accessoires passées inaperçues en peropératoire.

### Aspect post-radique

Dans un autre contexte, la rate présente une radiosensibilité similaire au tissu lymphoïde primaire mise à profit dans le traitement de certains



**Fig. 3** - A et B) Loge de splénectomie, nodule échogène avec signal intense en phase tardive après injection en faveur d'un nodule de splénose ; C et D) rate dysmorphique plusieurs années après radiothérapie avec aspect pseudonodulaire : aspect homogène et unique du rehaussement splénique après injection.



lymphomes, et une dose de 35 à 40 Gy entraîne une fibrose et une atrophie de l'organe avec possible régénération secondaire conduisant à un aspect dysmorphique de la rate, avec une échogénicité plus ou moins homogène compte tenu de la fibrose (4, 22).

L'échographie de contraste permet de restaurer l'unité vasculaire et parenchymateuse du tissu splénique (fig. 3, C, D).

## Lésions focales bénignes de la rate

### Les lésions kystiques de la rate

On distingue les lésions kystiques (31) primaires parasitaires ou non de kystes secondaires, le plus souvent post-traumatiques.

Ce sont des lésions rares qui peuvent être d'origine congénitale, inflammatoire, vasculaire, post-traumatique ou tumorale si l'on considère l'apparence kystique des lésions en imagerie.

Dans ce chapitre, nous ne parlerons que des kystes congénitaux ou « vrais kystes » de la rate, des pseudo-kystes et des kystes hydatiques.

### Les kystes vrais de la rate

Ce sont des kystes congénitaux rares, représentant 10 % des kystes non parasitaires.

On en distingue deux types :

- le kyste épidermoïde (28) ;
- le kyste endothélial, ou kyste épithélial simple, ou kyste séreux, ou kyste mésothélial.

Anatomo-pathologiquement, le premier se caractérise par l'existence d'un revêtement interne avec un épithélium de type malpighien avec possibles trabéculationes ou septa qui restent fins, le second par un revêtement interne formé d'un épithélium cubique ou endothélioforme sans zone de type épidermoïde.

Ces kystes peuvent se compliquer de surinfection, rupture intra-péritonéale voire intra-thoracique (2).

Échographiquement, ce sont des lésions anéchogènes avec une paroi fine bien définie avec possibles cloisons (rares dans le cas du kyste épithélial simple). Il peut exister quelques éléments intrakystiques échogènes en rapport avec des dépôts de kératine desquamée ou une hémorragie intrakystique. Dans 10 % des cas, il existe de fines calcifications pariétales.

Dans le cas du kyste épithélial simple, il n'existe ni calcification, ni trabéculationes, ni échos internes et ces kystes ne se compliquent pas.

En échographie avec injection de contraste, il existe un rehaussement de la paroi et des septa éventuels sans rehaussement intralésionnel.

### Les pseudo-kystes de la rate (23)

Ils sont définis comme « pseudo-kystes » en raison de l'absence de tout revêtement interne. Ils concernent 75 à 80 % des lésions kystiques non parasitaires de la rate. Ils sont le plus souvent d'origine post-traumatique par transformation kystique d'un infarctus secondairement liquéfié ou par déchirure spontanée avec constitution d'un hématome sous-capsulaire.

Ils se voient à tout âge mais concernent volontiers le sujet jeune.

En échographie, il s'agit d'une lésion transsonore à paroi fine volontiers calcifiée (calcification en « coquille d'œuf ») et avasculaire. Des échos internes peuvent se voir parallèlement à l'existence de débris internes ; il n'existe pas de septa intra-lésionnels.

En échographie de contraste, c'est une lacune avasculaire aux différentes phases sans rehaussement périphérique.

### Les kystes hydatiques

Ils sont plus fréquemment rencontrés au niveau du foie et des poumons ; ils intéressent la rate dans moins de 30 % des hydatidoses.

Ils sont en rapport avec une infection à *Echinococcus granulosum* et il existe souvent un contexte clinique d'appel associant douleur abdominale, fièvre et splénomégalie.

D'un point de vue histologique, ils sont limités par une membrane à deux composantes, une composante interne fertile, germinative, et une composante externe stratifiée résultant d'une réaction de l'hôte par rapport au parasite. Ces couches sont entourées d'une bande fibreuse fine correspondant au tissu splénique comprimé appelé péri-cyste. Le contenu riche en protoscolex (précurseurs du parasite) constitue le sable hydatique.

En échographie, il s'agit d'une lésion kystique uni- ou pluriloculée du fait de la présence de cellules filles pouvant réaliser au maximum un aspect en « nid d'abeille ». Le contenu est plus ou moins échogène en fonction de l'existence ou non d'un sable hydatique.

En échographie avec injection de contraste, il existe un réhaussement périphérique de la membrane externe sans rehaussement intralésionnel (16) plus épais et moins régulier que pour un kyste congénital, notamment en cas de kyste jeune de type I de la classification de Gharbi.

## L'hémangiome

C'est la plus fréquente des tumeurs primitives de la rate (1, 18, 25, 27, 32).

Sa prévalence est de 0,3 % à 14 % sur des séries autopsiques. Elle est le plus souvent de découverte fortuite entre 30 et 50 ans et le plus souvent chez l'homme. C'est une tumeur de croissance lente parfois symptomatique, alors responsable de douleurs et d'une splénomégalie.

D'un point de vue histologique, les hémangiomes spléniques ne sont pas différents des hémangiomes des autres localisations et sont caractérisés par une prolifération non encapsulée de vaisseaux de calibre variable bordés d'une couche de cellules endothéliales et remplis de globules rouges. Ils sont plus souvent de type caverneux que de type capillaire, de taille inférieure à 2 cm mais pouvant aller jusqu'à plusieurs centimètres. Ils se caractérisent par des flux lents.

Il peut exister des remaniements fibreux ou kystiques intralésionnels avec contenu hématique ou séreux posant le problème du diagnostic différentiel avec des masses kystiques.

Il existe une forme particulière d'angiomatose splénique où l'angiome remplace la totalité du tissu splénique normal.

En cas de multiplicité des lésions, il faut évoquer le syndrome de Klippel-Trenaunay.

Échographiquement, il s'agit d'une lésion échogène avasculaire le plus souvent aux contours bien définis, possiblement hétérogène avec cavités kystiques et possibles calcifications.

En échographie de contraste, le rehaussement des petits angiomes est rapidement uniforme et persistant en phase parenchymateuse (fig. 4).

Pour les lésions de plus grande taille, il est possible d'observer le rehaussement progressif centripète (fig. 5).

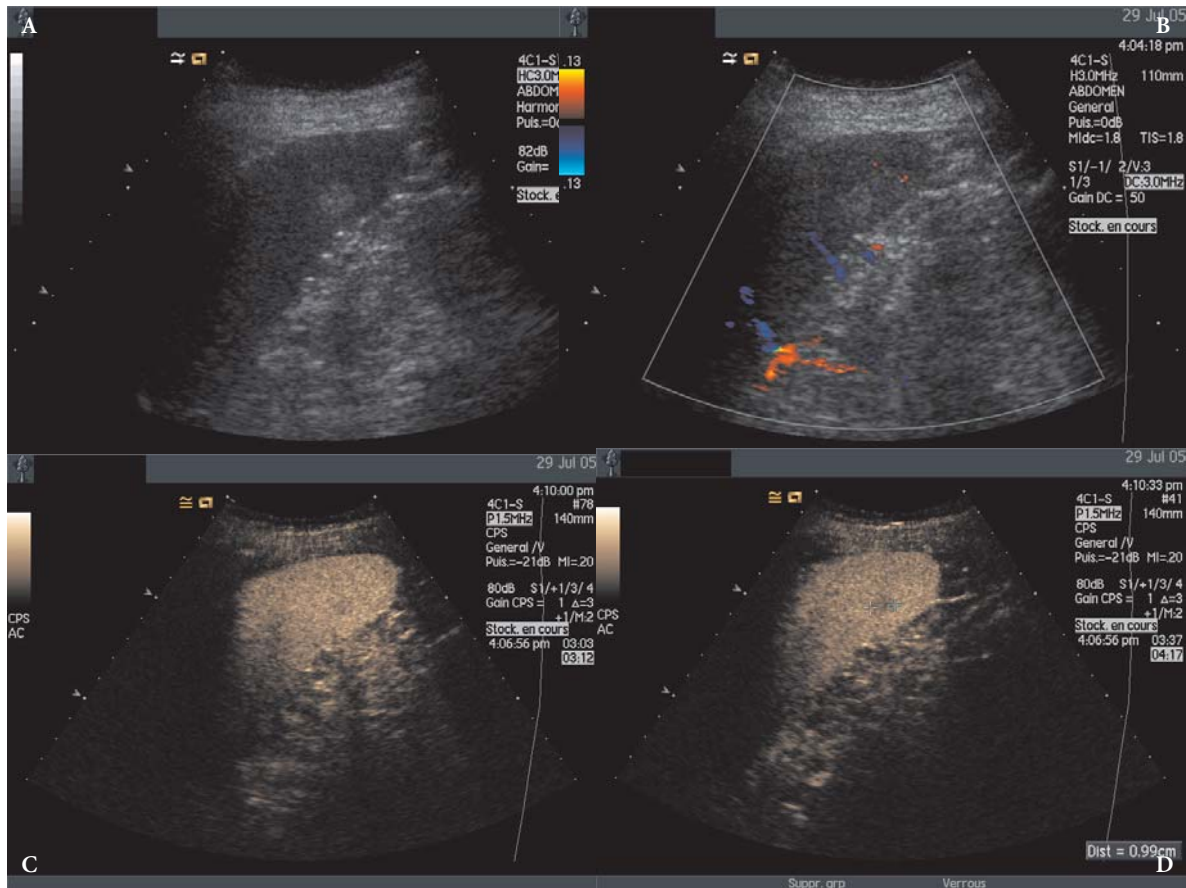


Fig. 4 - Hémangiome splénique: A) nodule hyperéchogène centimétrique; B) nodule avasculaire en Doppler couleur; C et D) rehaussement centripète complet en phase tardive et persistant.

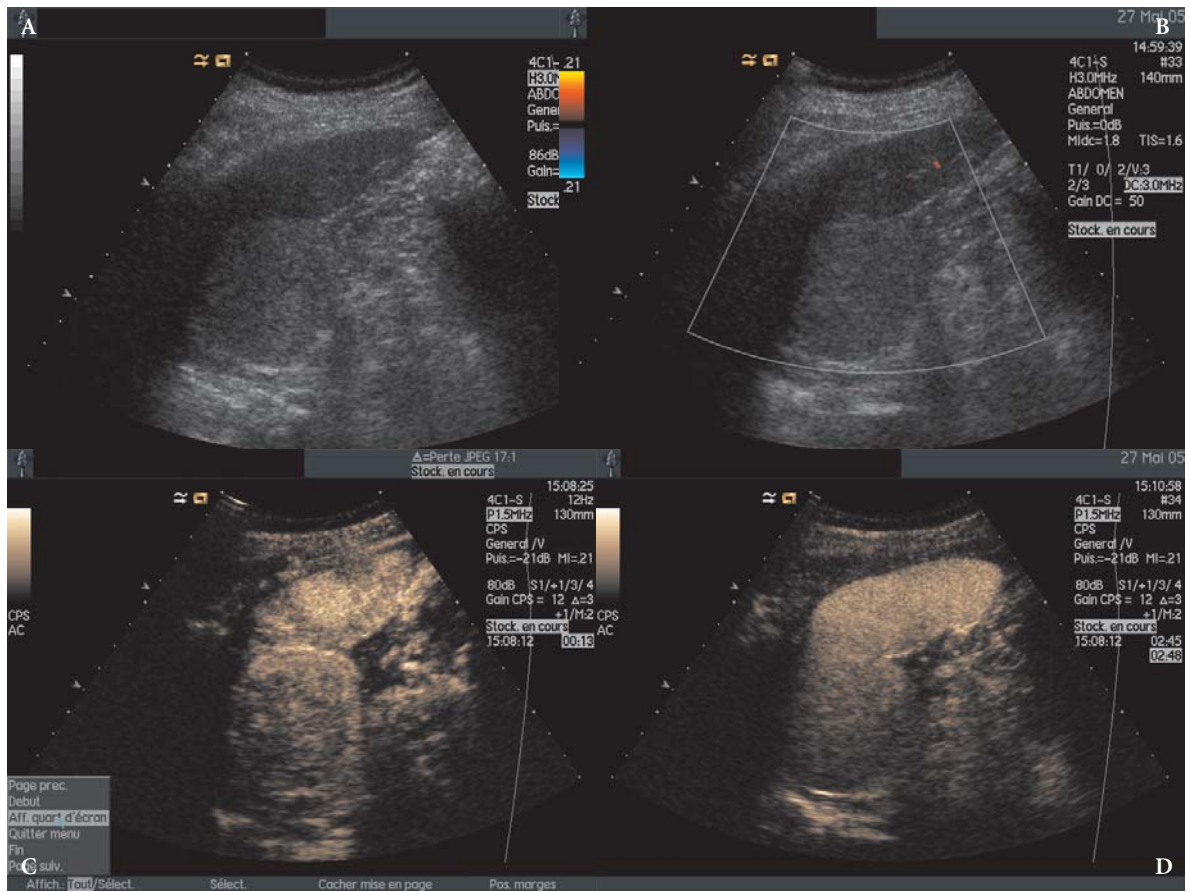


Fig. 5 - Hémangiome splénique de grande taille: A) masse hyperéchogène; B) masse avasculaire en Doppler couleur; C) rehaussement intense initialement en couronne périphérique mais sans réelle motte ni distribution particulière de l'agent de contraste mise en évidence; D) rehaussement persistant en phase tardive.

Le rehaussement est hétérogène par absence d'espaces circulants au niveau des plages kystiques pour les larges lésions avec remaniements kystiques nécrotiques et thrombotiques, le remplissage restant toutefois globalement centripète, rarement complet en phase tardive.

Contrairement aux hémangiomes hépatiques, la différence de vascularisation de la rate en phase artérielle comparativement à celle du foie ne permet souvent pas d'identifier le rehaussement globulaire périphérique précoce discontinu, comme c'est le cas pour les hémangiomes hépatiques, d'où de possibles difficultés diagnostiques.

### L'hamartome

Il est aussi appelé splénome ou splénoadénome ou hyperplasie nodulaire de la rate (10, 11). Il

concerne 0,024 à 0,13 % des patients sur des séries autopsiques. Il est de découverte fortuite le plus souvent, parfois symptomatique quand il est large avec une masse palpable, une splénomégalie et une possible rupture.

Il peut se compliquer d'anémie et de thrombopénie par un phénomène de séquestration.

Dans la littérature, des cas d'association ont été rapportés avec la sclérose tubéreuse de Bourneville, avec le syndrome de Whiskott-Aldrich et avec une éventuelle lésion néoplasique sous-jacente.

D'un point de vue anatomo-pathologique, il s'agit d'une malformation formée par l'organisation anormale d'éléments normaux de pulpe rouge; il est composé de vaisseaux et d'éléments de fibrose contenant de la pulpe rouge et parfois de la pulpe blanche. Il n'est pas retrouvé au sein de cette formation de follicule lymphoïde organisé.

Il est parfois difficile à différencier de l'hémangiome et est même parfois considéré comme un hémangiome scléreux, mais l'hamartome comprend des éléments pulpaire que ne comporte pas l'hémangiome.

Échographiquement, c'est une masse homogène de type solide, le plus souvent hyperéchogène par rapport au parenchyme adjacent, parfois hétérogène avec remaniements kystiques voire calcifications grossières par nécrose et/ou hémorragie intralésionnelle.

En Doppler couleur, c'est une lésion hypervasculaire en raison de l'existence d'une dilatation anévrysmale des vaisseaux, de l'existence de shunts artério-veineux en rapport avec la présence de pulpe rouge.

En échographie de contraste, il existe un rehaussement précoce hétérogène et persistant.

## Le lymphangiome

Il s'agit d'une lésion vasculaire (26, 31) proche de l'hémangiome remplie de lymphes au lieu de globules rouges, unique ou multiple, pouvant concerner la totalité de la rate.

Elle est le plus souvent asymptomatique mais peut être symptomatique si elle est volumineuse par compression des organes adjacents; elle peut se compliquer de coagulopathie, d'hypersplénisme, d'hypertension portale et d'une éventuelle transformation maligne en lymphangiome sarcome.

La prise en charge est chirurgicale si la lésion est symptomatique par splénectomie partielle ou totale.

C'est plus souvent une lésion découverte chez l'enfant.

Du point de vue anatomo-pathologique, elle est composée de vaisseaux limités par une simple couche endothéliale, contient de la lymphe d'aspect séreux ou chyleux. C'est une lésion uni- ou pluriloculée.

En échographie, il s'agit d'une lésion transsonore uni- ou pluriloculée, à paroi bien définie avec possibles cloisons et échos internes en rapport avec des débris.

Il peut exister une hyperéchogénicité linéaire périphérique en rapport avec des calcifications pariétales. C'est souvent une lésion qui soulève la capsule splénique car elle intéresse les lymphatiques de la périphérie de la rate.

En Doppler couleur, il existe une vascularisation artérielle et veineuse le long des parois des kystes.

En échographie de contraste, il existe un rehaussement fin de la paroi du kyste, mais pas de ses cloisons intralésionnelles éventuelles de nature fibreuse, ni de son contenu qui reste avasculaire.

## Lésions focales malignes de la rate

Les tumeurs malignes primitives de la rate sont rares et sont de deux types, le lymphome et l'angiosarcome.

Les métastases sont les lésions malignes de la rate les plus fréquentes; les tumeurs primitives pourvoyeuses de lésions secondaires spléniques sont le lymphome, le cancer du sein, le cancer de l'ovaire, le cancer de la bouche ou encore de l'œsophage, le mélanome.

### Le lymphome

C'est la tumeur primitive maligne la plus fréquente.

Il se caractérise en échographie par des lésions multiples hypoéchogènes voire anéchogènes posant le problème du diagnostic différentiel avec des lésions kystiques. Les bords des lésions sont mal définis. Les lymphomes malins non hodgkiniens (LMNH) de bas grade et les lymphomes malins hodgkiniens seraient associés à une infiltration diffuse ou multiple, mais avec des nodules de diamètre inférieur ou égal à 3 cm, alors que les LMNH de haut grade seraient à l'origine de lésions de taille supérieure à 3 cm (fig. 6, A, B, C, D).

### L'angiosarcome

Il s'agit d'une tumeur extrêmement rare (29, 30) de très médiocre pronostic avec 20 % de survie six mois après le diagnostic. C'est une tumeur d'évolution extrêmement rapide avec dans 70 % des cas des métastases hépatiques au moment du diagnostic. Dans un tiers des cas, elle est à l'origine d'une rupture spontanée de rate.

C'est une tumeur fréquemment symptomatique avec altération de l'état général et douleur de l'hypochondre gauche.

Il se caractérise par plusieurs nodules ou une seule masse complexe de grande taille de composition mixte.

Échographiquement, il existe toujours une splénomégalie avec une ou plusieurs masses hétérogènes plutôt échogènes et hypervasculaires en Doppler couleur.



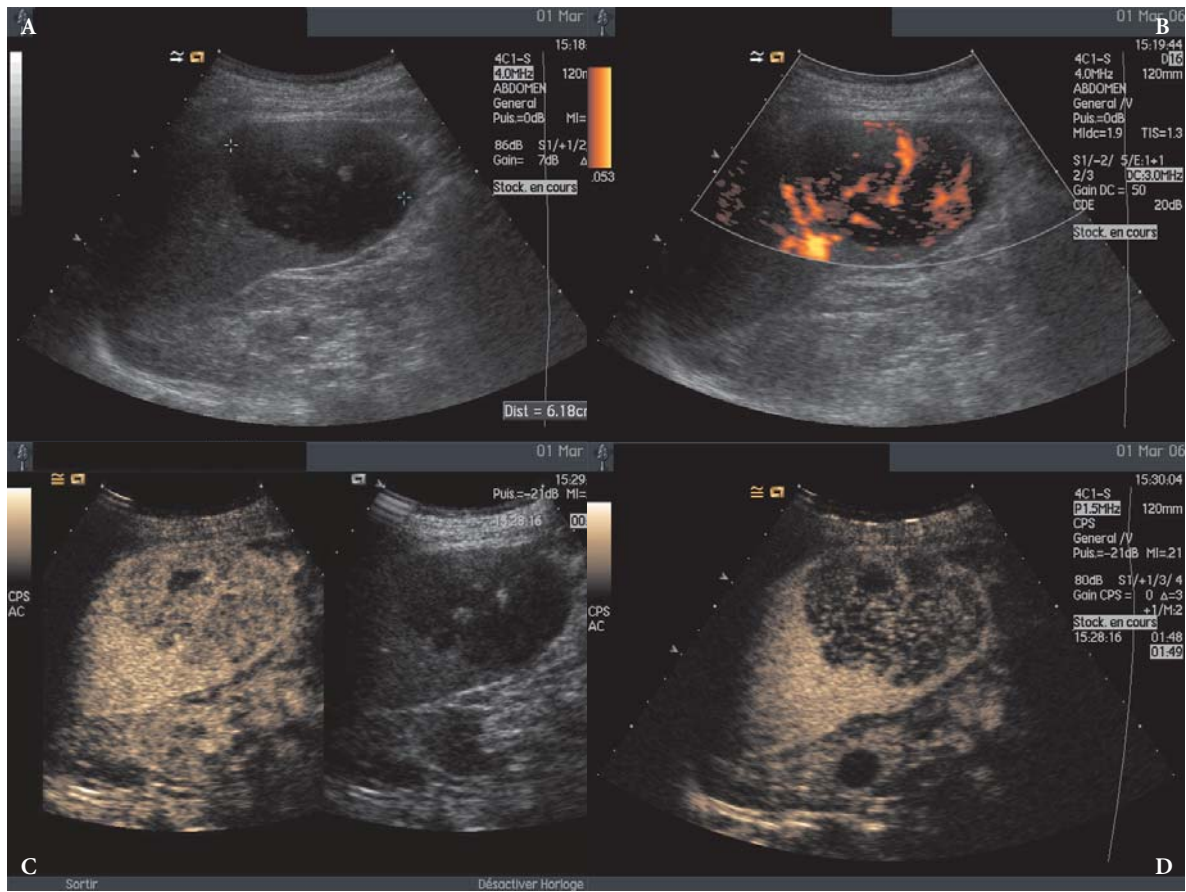


Fig. 6 - Lymphome malin non hodgkinien : A) découverte sur une échographie abdominale réalisée pour une altération de l'état général chez un patient greffé rénal d'une masse très hypoéchogène intrasplénique ; B) masse hypervasculaire en Doppler couleur ; C et D) vidange marquée de l'agent de contraste avec adénopathie du hile splénique.

En échographie de contraste, il existe un rehaussement hétérogène précoce, intense, avec vidange rapide du produit de contraste et lésion visible en hyposignal franc après injection de produit de contraste.

### Les métastases

Elles sont rares (33) mais sont les lésions malignes les plus fréquentes de la rate; elles concernent 7 % des patients avec un carcinome métastatique vus en *post mortem* et 8 % des lésions spléniques de la série de Harvey (16).

Le plus souvent, l'extension se fait par contact direct, notamment pour les lésions pancréatiques, coliques, gastriques...

Nous signalons en particulier les métastases séreuses des cancers de l'ovaire responsables d'images de scalloping en périphérie de la rate.

Échographiquement, ce sont des lésions le plus souvent hypoéchogènes et multiples; les lésions en cocarde sont plus rares qu'au niveau du foie; elles sont parfois non visibles en contraste spontané.

En échographie avec injection de produit de contraste, il existe un rehaussement périphérique variable avec des lésions visibles en défauts focalisés en phase tardive.

### Les lésions vasculaires de la rate : les infarctus spléniques

Leur mise en évidence est favorisée par le caractère terminal de la vascularisation splénique et l'imagerie échographique avec injection de produit de contraste, en raison de son caractère vasculaire strict, nous paraît être une aide diagnostique majeure.

L'origine peut être emboligène avec embolie crurorique générée par un trouble du rythme cardiaque, par exemple, ou embolie infectieuse à partir d'un foyer d'endocardite. Dans ce dernier contexte, l'échographie réalisée au lit du patient chez des patients en réanimation nous permet de faire un bilan diagnostique des lésions septiques particulièrement intéressant, que ce soit au niveau splénique, rénal ou hépatique.

Ils peuvent se voir également dans tous les syndromes d'hyperviscosité sanguine (syndromes myéloprolifératifs, drépanocytose...).

En échographie, il s'agit d'une ou de plusieurs plages hypoéchogènes de contours mal définis typiquement de topographie périphérique et de forme triangulaire à sommet hilair et à base périphérique. À la phase chronique de l'évolution, cette plage devient échogène avec une rétraction capsulaire, d'où les petites rates bosselées et hétérogènes des patients drépanocytaires.

En Doppler couleur, il est possible de visualiser un défaut de vascularisation par rupture de l'harmonie de l'arborescence vasculaire splénique.

En échographie de contraste, la visualisation de ces défauts perfusionnels est nettement sensibilisée, améliorée et mieux évaluée, permettant une cartographie des lésions (fig. 7, A, B, C, D).

Il existe dès le début de l'injection un défaut de rehaussement de la zone nécrosée, persistant jusqu'en phase tardive.

### Lésions infectieuses de la rate

Il s'agit le plus souvent de foyers infectieux d'origine emboligène mais elles peuvent se voir également en complication d'un foyer infectieux situé à proximité (pneumopathie de la base gauche, par exemple).

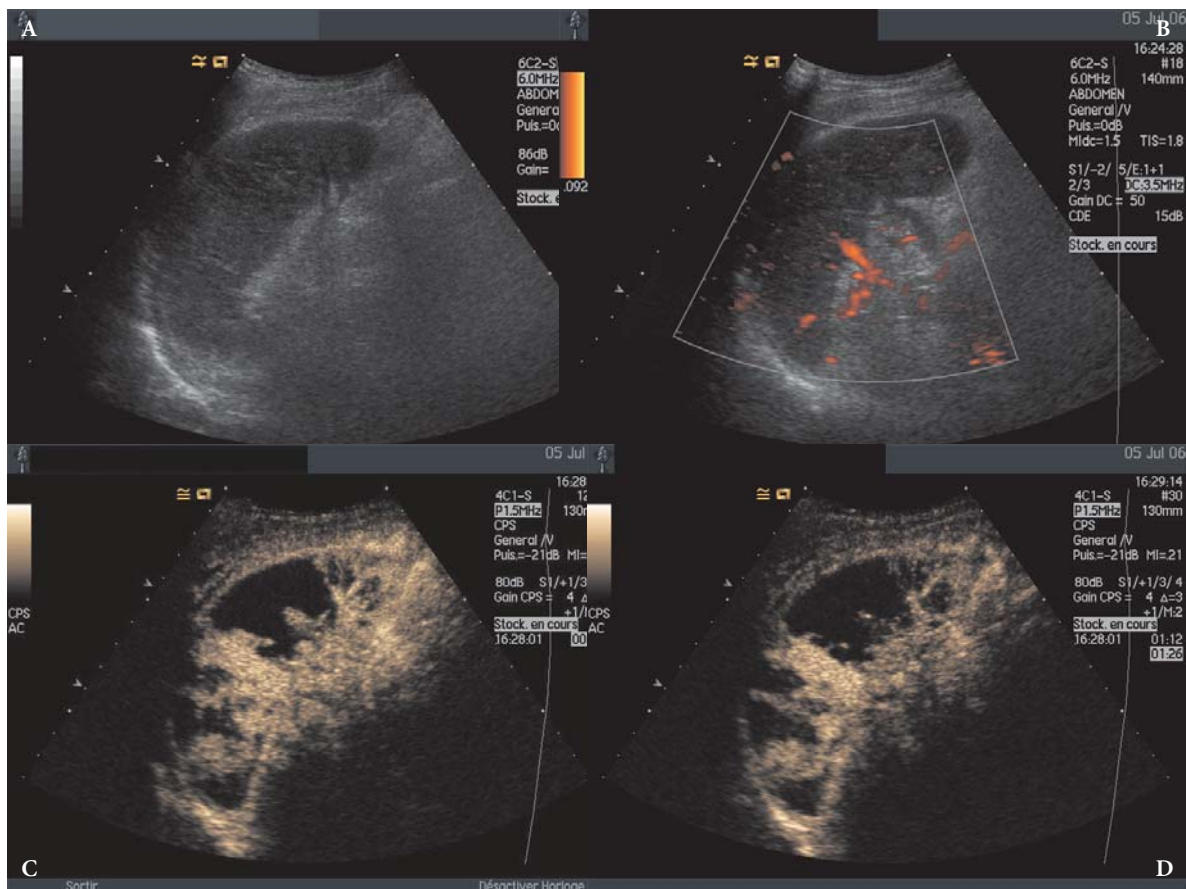


Fig. 7 - Infarctus splénique : A) homme de 46 ans : cancer de la queue du pancréas de découverte échographique avec aspect trabéculé du parenchyme splénique ; B) aspect dévascularisé du pôle inférieur de la rate ; C et D) précocement et en phase tardive, défaut de rehaussement en plages triangulaires à base périphériques relativement bien limitées en rapport avec des plages de nécrose parenchymateuse elles-mêmes en rapport avec une ischémie par envahissement du pédicule splénique.

Échographiquement, il s'agit de plages hypoéchogènes plus ou moins bien limitées, volontiers pluriloculaires, comportant éventuellement des échos internes voire des éléments hyperéchogènes avec image en queue de comète en rapport avec des éléments gazeux.

En Doppler couleur, il est possible de mettre en évidence une hyperhémie périphérique.

En échographie de contraste, il existe un rehaussement de la périphérie de la lésion ainsi que des cloisons intralésionnelles réalisant la classique image en « œil de taureau » mais pas du contenu intralésionnel (figs. 8 et 9).

### Lésions inflammatoires de la rate

Il s'agit de granulomes inflammatoires épithélioïdes pouvant être en rapport (9, 17, 20) avec une tuberculose (il existe alors une nécrose caséuse), une sarcoïdose, une candidose, une

maladie de Wegener, une amylose ou encore une maladie de Crohn (fig. 10).

Échographiquement, l'échostructure de la rate est hétérogène en mode B ou faite de multiples petits nodules hyper- ou hypoéchogènes.

En échographie après injection de produit de contraste, il existe un rehaussement périphérique mal limité, avec des nodules visibles sous forme de lésions hypoéchogènes mal limitées en phase tardive.

### Lésions traumatiques de la rate

L'échographie abdominale est souvent un examen de première intention (5, 6, 24) réalisé dans le bilan de tout polytraumatisé. Alors qu'il est aisé de mettre en évidence un hémopéritoine, il est plus difficile de préciser son origine, en particulier si elle est splénique. L'hyperéchogénicité

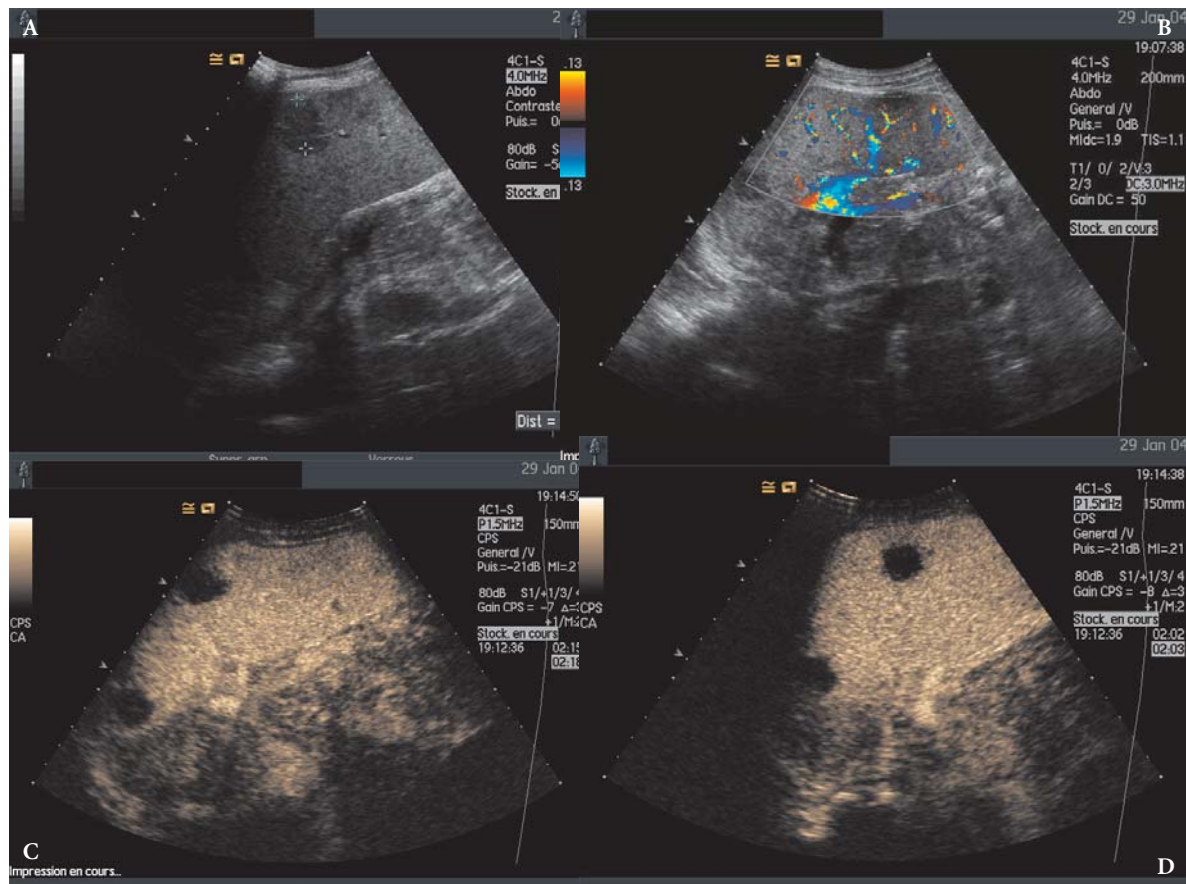


Fig. 8 - Abscès à pyogènes sur endocardite: A) plages hypoéchogènes de contours mal définis; B) hyperhémie périphérique; C et D) lacunes en phases précoce et tardive aux contours mal limités.



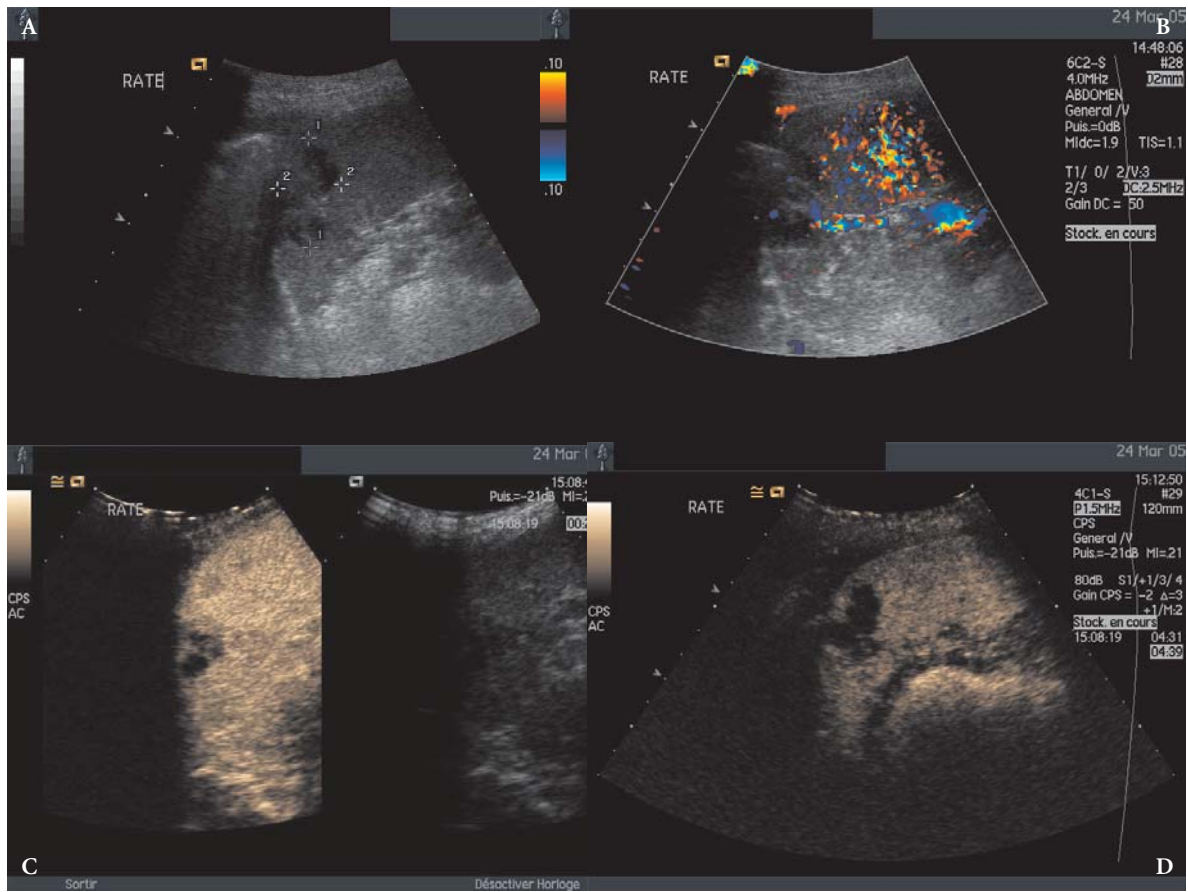


Fig. 9 - Abcès à pyogènes : Découverte tomodynamométrique d'une hypodensité intrasplénique dans les suites d'une pleuro-pneumopathie de la base gauche à pneumocoques : A) plage hypoéchogène mal limitée du pôle supérieur de la rate avec impression de logettes ; B) hyperhémie périphérique ; C et D) lésion pluriloculée avec logettes au contenu non rehaussé avec couronne hyperhémique périphérique au temps précoce aux contours peu nets.

du saignement récent se confond en effet avec le caractère spontanément échogène de la rate.

L'échographie avec agent de contraste permet d'objectiver les fractures spléniques par rupture de l'homogénéité de la prise de contraste splénique, avec une image hypoéchogène en bande, triangulaire en périphérie de la rate à bords relativement nets, et les hématomes sous-capsulaires.

Le caractère actif du saignement d'origine splénique peut être objectivé par visualisation du passage direct des microbulles du parenchyme splénique vers l'hémopéritoine.

## Conclusion

L'échographie avec agent de contraste permet, au niveau de la rate comme au niveau du foie, une

amélioration de la détection et de la caractérisation lésionnelle à la fois par augmentation du contraste, par le caractère strictement intravasculaire de la distribution de l'agent de contraste et par un rehaussement splénosplécifique d'origine imparfaitement élucidée à ce jour.

Plusieurs possibilités sont offertes : effectuer une reconnaissance tissulaire splénique permettant d'identifier un certain nombre de nodules de l'hypochondre gauche comme de petites rates ; déceler les troubles de perfusion spléniques accompagnant un certain nombre de désordres hématologiques ou infectieux ; authentifier l'existence d'une ou plusieurs lésions spléniques.

Le caractère unique oriente vers une lésion focale bénigne kystique ou pseudokystique, plus souvent en cas de lacune transsonore, ou vers



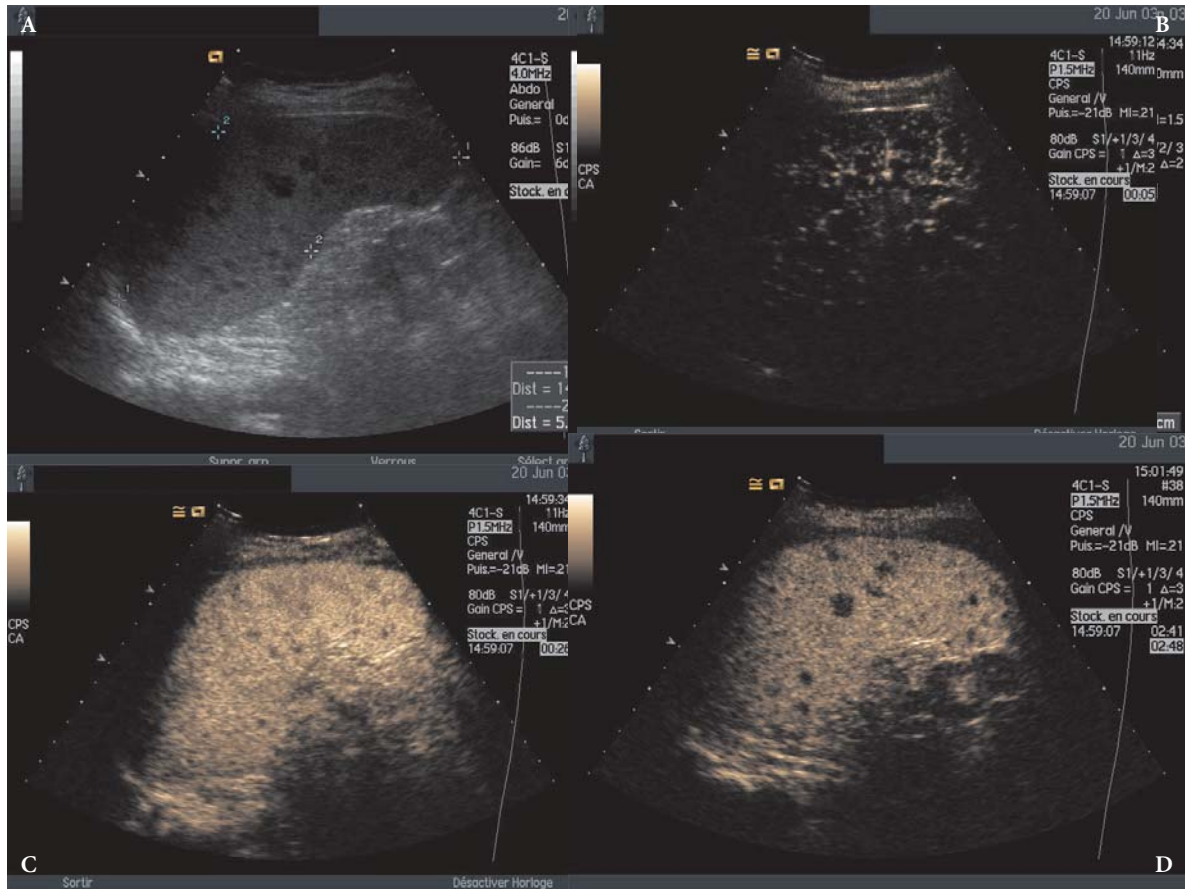


Fig. 10 - Tuberculose ganglionnaire et splénique : A) nodules hypoéchogènes multiples de petite taille, B, C et D) rehaussement hétérogène, partiel en périphérie des nodules avec lacunes multiples en phase tardive.

une lésion vasculaire primitive de la rate en cas de rehaussement persistant, de type hémangiome ou plus rarement d'hamartome. Les lésions plurifocales feront rechercher une atteinte extraparenchymateuse et feront évoquer en première intention la possibilité de métastases ou d'un lymphome, ou alors une pathologie granulomateuse d'origine infectieuse ou dys-immunitaire, sans que l'échographie avec injection de contraste n'apporte encore de réels éléments discriminants entre ces différentes lésions.

Nous insisterons sur les possibilités de l'échographie de contraste en médecine d'urgence pour le diagnostic des lésions traumatiques spléniques, mais également hépatiques avec possibi-

lité d'apprécier un saignement actif et d'orienter vers une prise en charge chirurgicale rapide.

De façon similaire, nous pouvons souligner l'intérêt de cet examen possible au lit du patient chez des patients lourds en réanimation permettant de déceler précocement des complications septiques et vasculaires, en particulier au niveau splénique.

Enfin, l'amélioration de la compréhension de la répartition de la microvascularisation intrasplénique et la possibilité d'utiliser l'échographie de contraste comme outil de cette connaissance offrent la possibilité de participer à l'appréhension des désordres hématologiques et lymphopoiétiques, des cycles infectieux ou maladies dys-immunitaires à tropisme splénique (fig. 11).

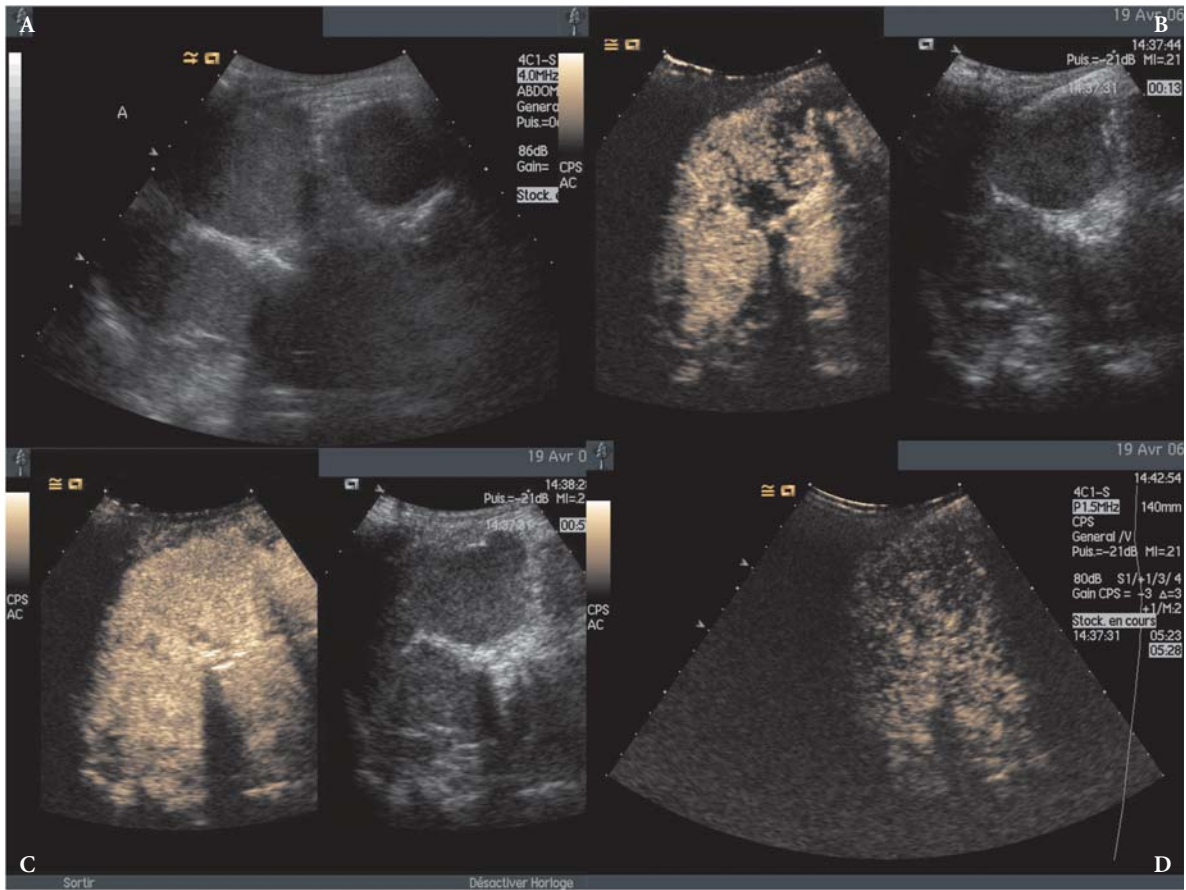


Fig. 11 - A) Nodules de splénose chez un patient de 18 ans aux antécédents de splénectomie post-traumatiques, actuellement porteur d'une leucémie aiguë lymphoblastique ; B) rehaussement précoce anormalement lent ; C et D) perte de la rémanence tardive du produit de contraste au sein du parenchyme splénique en faveur d'une infiltration lymphoblastique de la rate.

## Références

1. Abbott RM, Levy AD, Aguilera NS *et al.* (2004) From the archives of the AFIP: primary vascular neoplasms of the spleen: radiologic-pathologic correlation. *Radiographics* 24(4): 1137-63
2. Alkofer B, Lepennec V, Chiche L (2005) Splenic cysts and tumors: diagnosis and management. *J Chir (Paris)* 142(1): 6-13
3. Bachmann C, Gorg C (2005) Color Doppler sonographic findings in focal spleen lesions. *Eur J Radiol* 56(3): 386-90
4. Capps GW, Fulcher AS, Szucs RA, Turner MA (1997) Imaging features of radiation-induced changes in the abdomen. *Radiographics* 17(6):1455-73
5. Catalano O, Cusati B, Nunziata A, Siani A (2004) Real-time, contrast-specific sonography imaging of acute splenic disorders : a pictorial review. *Emerg Radiol* 11(1): 15-21
6. Catalano O, Lobianco R, Sandomenico F, Siani A (2003) Splenic trauma : evaluation with contrast-specific sonography and a second-generation contrast medium: preliminary experience. *J Ultrasound Med* 22(5): 467-77
7. Chen MJ, Huang MJ, Chang WH *et al.* (2005) Ultrasonography of splenic abnormalities. *World J Gastroenterol* 14; 11(26): 4061-6
8. Couvreur M, Delabrousse E, Bartholomot B *et al.* (2000) La polysplénie asymptomatique de l'adulte. *Feuilles de radiologie* 40, n°4: 290-4
9. De Backer AI, Vanhoenacker FM, Mortelet KJ *et al.* (2006) MRI features of focal splenic lesions in patients with disseminated tuberculosis. *AJR Am J Roentgenol* 186(4): 1097-102
10. Di Blasi A, Boscaino A, De Dominicis G, Marino-Marsilia G (2005) Splenic hamartoma. *Pathologica* 97(3): 124-9

11. Elsayes KM, Narra VR, Mukundan G *et al.* (2005) MR Imaging of the spleen: spectrum of abnormalities. *Radiographics* 25(4): 967-82
12. Freeman JL, Jafri SZ, Roberts JL *et al.* (1993) CT of congenital and acquired abnormalities of the spleen. *Radiographics* 13(3): 597-610
13. Gorg C, Bert T (2005) Contrast enhanced sonography of focal Splenic Lesions with a second-generation contrast agent. *Ultraschall Med* 26(6): 470-7
14. Gorg C, Bert T (2006) Second-generation sonographic contrast agent for differential diagnosis of perisplenic lesions. *AJR Am J Roentgenol* 186-(3): 621-6
15. Gorg C, Gorg K, Bert T, Barth P (2006) Colour for Doppler ultrasound patterns and clinical follow-up of incidentally found hypoechoic, vascular tumours of the spleen: evidence for a benign tumour. *Br J Radiol* 79(940): 319-25
16. Harvey CJ, Lim A KP, Lynch M *et al.* (2005) Applications of Ultrasound Microbubbles in the Spleen. *Contrast Media in ultrasonography. Medical radiology, Diagnosis Imaging*, Ed. Springer 205-19
17. Holstein A, Egberts EH, Von Herbay A (2006) Heumatoid-like nodules in the spleen: new extraintestinal manifestation of Crohn's disease? *J Gastroenterol Hepatol* 21(1 Pt 2): 295-8
18. Islam S, Newman EA, Strouse PJ, Geiger JD (2005) Antiangiogenic therapy for a large splenic hemangioma. *Pediatr Surg int* 21(12): 1007-10
19. Karakas HM, Tuncbilek N, Okten OO (2005) Splenic abnormalities: an overview on sectional images. *Diagn Interv Radiol* 11(3): 152-8
20. Kataoka M, Nakata Y, Hiramatsu J *et al.* (1998) Hepatic and splenic sarcoidosis evaluated by multiple modalities. *Intern Med* 37(5): 449-53
21. Kessler A, Miller E, Keidar S *et al.* (2003) Mass at the splenic hilum: a clue to torsion of a wandering spleen located in a normal left upper quadrant position. *J Ultrasound Med* 22(5): 527-30
22. Kost S, Keinert K, Endert G, Glaser FH (1998) Radioation effects in the left kidney after irradiation of the spleen. *Strahenther Onkol* 174(8): 415-20
23. Labruzzo C, Haritopoulos Kn, El Tayar AR, Hakim NS (2002) Posttraumatic cyst of the spleen: a case report and review of the literature. *Int Surg* 87(3): 152-6
24. Mignon F, Mesurolle B (2005) Imagerie de la rate : les traumatismes spléniques. *Feuillets de radiologie n°3 (cahier1)*; 154-60
25. Mignon F, Mesurolle B (2005) Imagerie de la rate : les lésions focales. *Feuillets de radiologie n°2*: 83-96
26. Paterson A, Frush DP, Donnelly LF *et al.* (1999) A pattern-oriented approach to splenic imaging in infants and children. *Radiographics* 19 (6): 1465-85
27. Ramani M, Reinhold C, Semelka RC *et al.* (1997) Splenic hemangiomas and hamartomas: MR imaging characteristics of 28 lesions. *Radiology* 202(1): 166-72
28. Shirkhoda A, Freeman J, Armin AR *et al.* (1995) Imaging features of splenic epidermoid cyst with pathologic correlation. *Abdom Imaging* 20(5): 449-51
29. Thompson WM, Levy AD, Aguilera NS *et al.* (2005) Angiosarcoma of the spleen: imaging characteristics in 12 patients. *Radiology*. 235(1): 106-15
30. Torres GM, Terry NL, Mergo PJ, Ros PR (1995) MR imaging of the spleen. *Magn Reson Imaging Clin N Am* 3(1): 39-50
31. Urrutia M, Mergo PJ, Ros LH *et al.* (1996) Cystic masses of the spleen: radiologic-pathologic correlation. *Radiographics* 16(1): 107-29
32. Vanhoenacker FM, De Schepper Am, De Raeve H, Berneman Z (2003) Cystic angiomatosis with splenic involvement: unusual MRI findings. *Eur Radiol* 13 Suppl 6: L35-9
33. Vilgrain V, Menu Y (2002) Imagerie du foie, des voies biliaires, du pancréas et de la rate. *Médecine-Sciences Flammarion*, 2<sup>e</sup> ed

---

# Guidage et réalisation de traitement par radiofréquence

H. Trillaud et H. Laumonier

## Introduction

Depuis le développement de l'utilisation des thérapeutiques mini-invasives percutanées dans les années 90, l'approche thérapeutique des tumeurs primitives et secondaires du foie s'est radicalement modifiée. Les techniques de radiofréquence sont les plus utilisées et l'échographie est la méthode d'imagerie la plus employée pour le guidage du traitement. L'utilisation des produits de contraste échographiques augmente l'intérêt de cette technique pour le repérage de la lésion à traiter et l'évaluation de l'efficacité du traitement.

## Indications des traitements percutanés

Ces traitements sont proposés à des patients souvent contre-indiqués pour un traitement chirurgical (1-3).

L'hépatocarcinome se développe dans la majorité des cas sur un foie de cirrhose et seul un faible pourcentage de patients peut avoir un traitement chirurgical en raison des risques de décompensation postopératoire de la fonction hépatique. En revanche, l'approche percutanée permet une destruction tumorale avec des risques de morbidité et de mortalité inférieurs à 2 % (4).

Le traitement chirurgical des métastases du cancer du côlon a permis d'augmenter la survie à 5 ans de l'ordre de 25 à 35 %, mais seulement 10 % des patients présentent des métastases résécables chirurgicalement. Certaines métastases non accessibles à la chirurgie peuvent être trai-

tées par une méthode percutanée et cette approche autorise pour d'autres patients un traitement combiné associant chirurgie et traitement percutané.

## Les thérapeutiques mini-invasives

Les thérapeutiques mini-invasives qui s'adressent au foie regroupent les techniques de chemo-embolisation intra-artérielle, les techniques d'injection intra-tumorale percutanée d'un agent chimique, principalement l'alcoolisation, et enfin les techniques d'ablation thermique par augmentation de la température avec un courant de radiofréquence, un chauffage par laser ou par micro-ondes (1, 5). La destruction par diminution de température (cryo-ablation) est une technique plus invasive. Parmi toutes ces méthodes, l'ablathermie par radiofréquence est la méthode la plus utilisée pour le traitement des tumeurs primitives et secondaires du foie (6) et présente un accroissement de son utilisation. Plusieurs études ont démontré son efficacité chez des patients contre-indiqués pour un traitement chirurgical, ainsi que son caractère mini-invasif. Le traitement par radiofréquence s'accompagne d'une mortalité, d'une morbidité, d'un coût et d'une durée d'hospitalisation beaucoup plus faibles que la chirurgie classique. Les taux de survie sont comparables aux résultats après chirurgie chez des patients contre-indiqués au départ pour la chirurgie. Ce traitement fait l'objet de recommandations issues de sociétés savantes internationales (3).



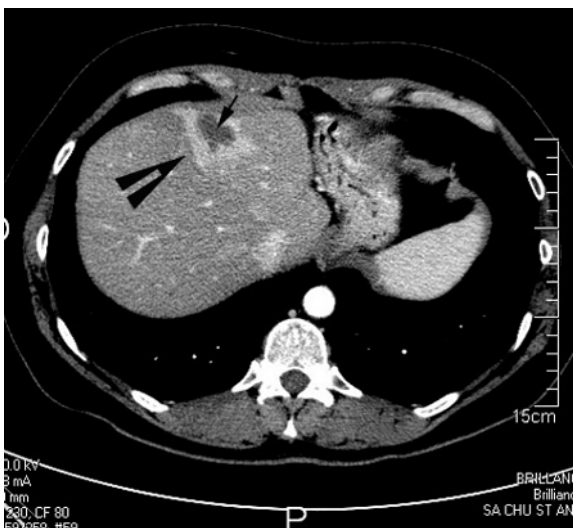## Imagerie et monitoring du traitement

### Principes

L'échographie, le scanner ou l'IRM peuvent être utilisés pour le bilan préthérapeutique et le guidage du traitement. Les objectifs de ces techniques sont dans un premier temps de repérer la lésion cible et de guider la mise en place de l'aiguille de radiofréquence, puis, dans un deuxième temps, d'évaluer l'efficacité thérapeutique (7). L'ablathermie lorsqu'elle est efficace entraîne une nécrose de coagulation au niveau de la zone traitée avec une disparition de la vascularisation tumorale. L'évaluation de l'interruption de la vascularisation repose principalement sur l'injection de produit de contraste quelle que soit la méthode. L'évaluation de l'efficacité thérapeutique est difficile immédiatement après le traitement en raison des réactions d'hyperhémie autour de la zone d'ablathermie (fig. 1). Il est difficile de différencier une hypervascularisation réactionnelle d'une hypervascularisation tumorale. Ces réactions d'hyperhémie s'atténuent avec le temps et la plupart des équipes évaluent l'efficacité thérapeutique après 4 à 6 semaines pour éviter que l'interprétation de la destruction tumorale (disparition de l'hypervascularisation tumorale) soit perturbée par la persistance de réactions d'hyperhémie (8).

### Les différentes méthodes d'imagerie

L'échographie constitue la méthode de guidage du traitement la plus utilisée en raison de sa dis-



**Fig. 1** - TDM 6 semaines après traitement par RF d'une localisation secondaire de cancer colorectal. Noter l'hyperhémie réactionnelle (tête de flèche) autour de la zone de nécrose de coagulation (flèche).

ponibilité, de sa simplicité d'utilisation et de la possibilité de mise en place de l'aiguille en temps réel dans tous les plans de l'espace. En revanche, cet examen est limité pour le repérage de certaines lésions non ou mal visibles sur l'échographie. L'injection de produit de contraste favorise le repérage de ces lésions ainsi que l'évaluation de l'efficacité du traitement immédiatement après la procédure d'ablathermie (9).

La TDM permet de guider la mise en place de l'aiguille au sein de la tumeur de façon plus précise. En comparaison de l'échographie, le guidage en temps réel pour le positionnement de l'aiguille, en TDM est plus complexe. Il nécessite l'utilisation de techniques de fluoroscopie qui ne sont pas proposées sur toutes les machines et augmentent l'exposition aux rayons X. L'approche multiplanaire en temps réel qui facilite le guidage est plus complexe qu'en échographie. L'évaluation de l'efficacité du traitement immédiatement après ablathermie n'est pas suffisamment sensible malgré l'injection de produit de contraste.

L'IRM est moins utilisée pour le guidage du traitement en raison de sa plus faible disponibilité et des contraintes lors de la mise en place de l'aiguille liées au diamètre du tunnel de l'aimant lorsqu'il s'agit d'un aimant fermé. Pourtant l'IRM présente plusieurs avantages. Le contraste spontané entre le tissu sain et la tumeur est élevé même en l'absence d'un produit de contraste et souvent supérieur à l'échographie ou au scanner. L'IRM ne présente pas de contraintes liées à l'exposition aux rayons X comme avec le scanner. Enfin, il est possible de réaliser pendant le traitement un monitoring de la température déposée dans le tissu en direct et d'obtenir des cartographies de dose thermique qui reflètent la zone d'ablathermie (10, 11). C'est donc la seule technique qui permette un monitoring du traitement en temps réel.

### Bilan préthérapeutique

Le choix du traitement et son efficacité dépendent des différentes informations obtenues lors du bilan préthérapeutique. Ce bilan comprend un scanner ou une IRM et une échographie qui permet d'évaluer la faisabilité du traitement. En effet, c'est la méthode d'imagerie la plus utilisée pour le monitoring de la mise en place de l'aiguille. Malheureusement, l'échographie sans produit de contraste, même complétée du Doppler, ne permet pas toujours de bien préciser

les caractéristiques de la (ou des) tumeur(s) à traiter. Le recours à l'utilisation de produit de contraste ultrasonore augmente alors la précision du bilan et permet de déterminer au mieux la taille de la lésion et ses limites.

La taille de la lésion est un critère de réussite essentiel du traitement en termes de non-récidives locale et de survie. Pour l'hépatocarcinome, le risque de dissémination et d'envahissement vasculaire augmente avec la taille (12). Un hépatocarcinome de 2 cm de diamètre présente des nodules satellites microscopiques métastatiques dans un rayon de 10 mm autour de la tumeur dans 10 % des cas et un envahissement vasculaire microscopique des vaisseaux portes dans 25 % des cas (13). Il importe donc de traiter une zone de 10 mm autour de la tumeur pour éviter les récurrences locales. De même, le caractère bien limité encapsulé ou infiltrant et la présence de lésions satellites sont des éléments déterminants qui peuvent contre-indiquer la procédure lorsque le caractère infiltrant est important ou qu'il existe des nodules satellites à distance (fig. 2).

La taille de la zone traitée par radiofréquence dépend du type d'aiguille utilisé (aiguille simple refroidie ou non, aiguille déployable en parapluie, aiguilles multipolaires) (14, 15). Pour des tumeurs de 2-3 cm on peut utiliser tous les types d'approche (15) mais les lésions de plus de 3 cm nécessitent le recours à des aiguilles déployables plus larges ou à une approche multipolaire. Une appréciation exacte de la taille de la tumeur et de sa périphérie va donc permettre de choisir la technique adaptée.

La topographie de la lésion est un autre élément important qui peut contre-indiquer la procédure. Un site de radiofréquence proche des voies biliaires présente un risque de sténose biliaire. Certaines équipes réalisent dans ce cas un refroidissement des voies biliaires pendant la procédure d'ablathermie (16). Si le site de RF est à proximité de structures digestives la procédure peut se compliquer de perforation digestive et en particulier du côlon. Enfin, la proximité de structures vasculaires peut réduire l'efficacité du traitement au contact du vaisseau (17).

Le nombre de lésions devra être précisé, avec la possibilité de traiter jusqu'à cinq lésions durant la même procédure.

## Mise en place de l'aiguille

L'échographie ne permet pas de visualiser toutes les tumeurs visibles sur le scanner ou l'IRM et c'est pourtant l'examen le plus utilisé pour gui-

der la mise en place de l'aiguille en raison de sa disponibilité et de sa facilité d'utilisation dans cette indication. Pour traiter les lésions qui ne sont pas visibles spontanément avant injection de produit de contraste lors du bilan préthérapeutique, l'injection de produit de contraste est alors indispensable (fig. 3). Un CHC ou une métastase, surtout si ces tumeurs sont de petite taille, sont parfois difficiles à repérer. De même, après traitement par radiofréquence une zone de traitement incomplet ou de récurrence locale n'est pas repérable (9).

L'hépatocarcinome typique présente un rehaussement précoce après injection de produit de contraste à la phase artérielle puis un lavage sur les phases suivantes avec persistance d'une couronne d'hypervascularisation. C'est souvent à la phase artérielle du bolus que le contraste entre la tumeur et le foie normal est maximum et que le repérage de la lésion pour la mise en place de l'aiguille est réalisé.

Les localisations secondaires peuvent présenter une hypervascularisation à la phase artérielle, mais elles présentent un lavage à la phase portale ou à la phase d'équilibre qui permet de bien les repérer. Le contraste lié au lavage est de durée plus importante que l'hypervascularisation liée au rehaussement artériel, ce qui facilite la mise en place de l'aiguille.

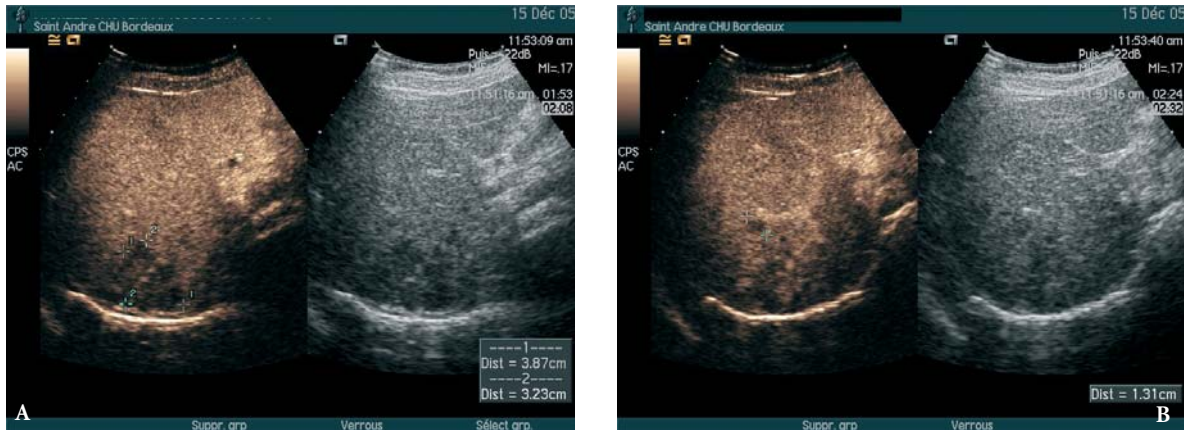
Les zones de traitement incomplet ou de récurrences ne se différencient pas d'une zone de nécrose de coagulation sur l'échographie Doppler en l'absence d'injection de produit de contraste. Le produit de contraste permet de repérer la vascularisation tumorale (18).

Après injection, la zone tumorale présente une vascularisation dont les caractéristiques sont comparables à la tumeur initiale, alors que la zone d'ablathermie apparaît totalement dévascularisée. Il est alors possible de positionner l'aiguille dans la zone de récurrence (fig. 4).

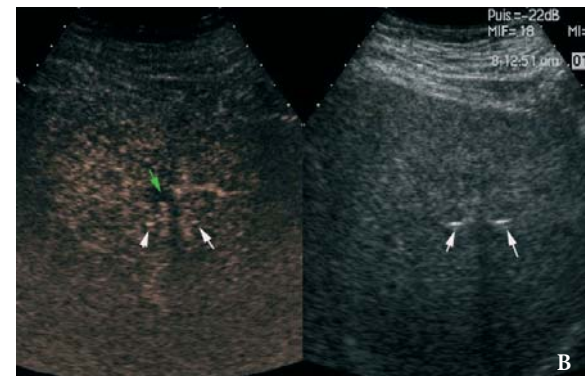
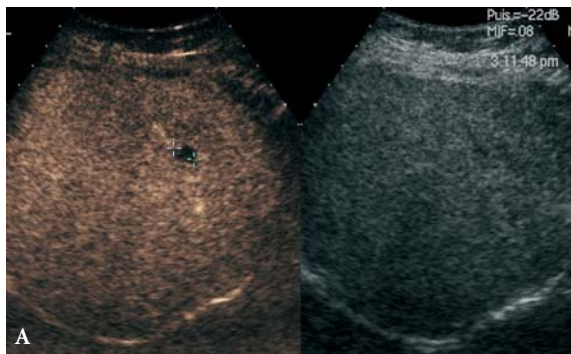
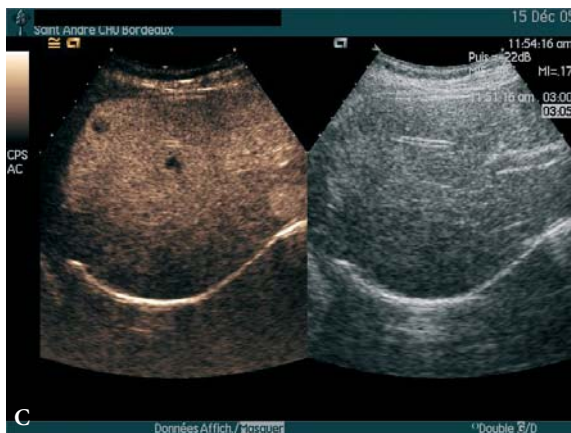
## Évaluation de l'efficacité du traitement

### Évaluation immédiate

En théorie, l'objectif est de s'assurer de la destruction tumorale de la totalité de la tumeur avec une marge de destruction autour de la tumeur (7). Si cette évaluation montre une destruction incomplète et une marge insuffisante, il est possible de compléter le traitement lors de la même procédure en repositionnant l'électrode. Malheureusement, les techniques habituellement



**Fig. 2 -** Image échographique d'une localisation secondaire de cancer du sein 10 après traitement de la tumeur dans le cadre d'un bilan pré-RF. Images réalisées à la phase tardive entre 2,08 minutes (A) et 3,05 minutes (B) après injection de produit de contraste échographique à gauche (2,4 ml de SonoVue® en mode CPS) et image correspondante sans produit de contraste à droite. Noter la métastase (A), ainsi que le nodule satellite (B) et la présence de deux autres métastase (C) difficilement visible avant contraste. Le nodule satellite et les deux autres métastases n'avaient pas été visibles sur le TDM réalisé auparavant.



**Fig. 3 -** A) Image échographique d'une localisation secondaire de cancer du côlon 2,44 minutes après injection de produit de contraste échographique à gauche (2,4 ml de SonoVue® en mode CPS) et image correspondante sans produit de contraste à droite. Noter la parfaite visibilité de la lésion à gauche alors qu'elle n'est pas visible à droite. B) mise en place de l'aiguille de RF avec déploiement des baleines (flèche blanche) autour de la lésion (flèche verte).

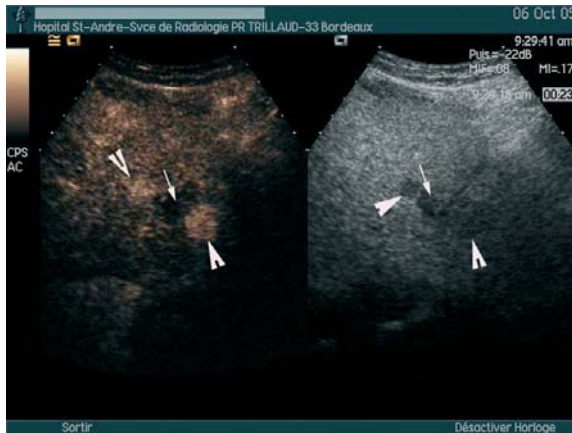
utilisées comme l'échographie, même aidée du Doppler couleur ou le TDM injectée ne permettent pas une évaluation immédiate précise de la zone réellement détruite.

En échographie, le traitement par radiofréquence s'accompagne de l'apparition d'une zone hyperéchogène qui apparaît autour de l'électrode et qui progresse dans la tumeur puis en périphérie de la tumeur (fig. 5). Ce phénomène est principalement lié au développement de microbulles

d'air résultant de la vaporisation du tissu par la chaleur. Cet aspect est transitoire et dure une quinzaine de minutes. Le diamètre de cette zone hyperéchogène reflète de façon imprécise la zone d'ablathermie et ne correspond pas à la zone de tissu effectivement détruite (7). Cette zone hyperéchogène génère un cône d'ombre qui gêne un éventuel repositionnement de l'électrode.

Si la procédure d'ablathermie est réalisée avec un monitoring par TDM, il est possible de réaliser





**Fig. 4** - Examen échographique réalisé 3 mois après traitement incomplet d'un hépatocarcinome 23 secondes après injection de produit de contraste échographique à gauche (2,4 ml de SonoVue® en mode CPS) et image correspondante sans produit de contraste à droite. La persistance de tissu tumoral est bien visible sous forme nodulaire (tête de flèche) autour de la zone de nécrose (flèche).

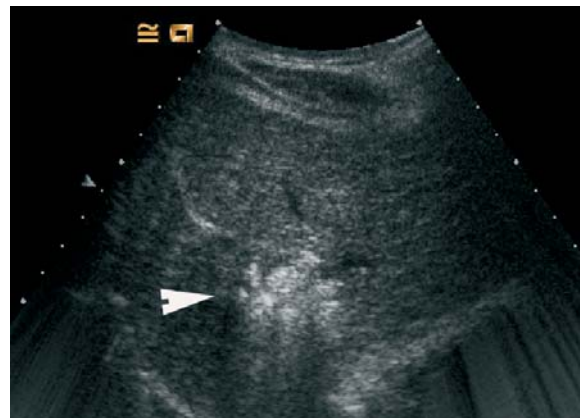des images avec injection de produit de contraste en fin de procédure afin d'évaluer l'étendue de la destruction tumorale. On considère que le traitement a été efficace si existe une disparition de la prise de contraste au niveau de la zone tumorale dans le cas d'une tumeur hypervascularisée. Au contraire, les résidus tumoraux qui nécessitent un traitement complémentaire vont apparaître sous la forme de prises de contraste résiduelles. Cette évaluation présente plusieurs limites. La destruction des tumeurs hypovascularisées est plus difficile à évaluer et il peut apparaître des prises de contraste qui ne correspondent pas à des résidus tumoraux mais à la diffusion interstitielle du produit de contraste ou à des réactions d'hyperhémie. En IRM, le monitoring immédiat repose pour la plupart des équipes sur l'injection de produit de contraste avec les mêmes limites que le TDM. En revanche, l'IRM est la seule méthode permettant un monitoring précis en temps réel de la température et de la dose thermique au niveau de la tumeur et des tissus adjacents (10, 11).

L'échographie avec produit de contraste a été utilisée par plusieurs équipes pour vérifier l'absence de tissu tumoral résiduel en fin de procédure (18, 19, 20). L'échographie avec produit de contraste est réalisée 5 à 10 minutes après la fin de la procédure d'ablathermie. Ce délai est nécessaire à la disparition du nuage hyperéchogène qui apparaît pendant le chauffage (9). La comparaison avec les images échographiques injectées avant traitement permet la détection de tissu

tumoral résiduel. Le traitement par radiofréquence peut alors être complété. Les critères qui permettent de différencier une zone où persiste du tissu tumoral viable qui a échappé à la destruction par radiofréquence d'une zone d'hyperhémie réactionnelle sont communs au TDM, à l'IRM et à l'échographie avec produit de contraste (8, 9).

Les réactions d'hyperhémie ont l'aspect d'une couronne régulière rehaussée par le produit de contraste et de moins de 7-8 mm d'épaisseur autour de la zone d'ablathermie. Au contraire, le tissu tumoral résiduel présente un rehaussement de forme irrégulière ou nodulaire identique à la tumeur avant traitement.

L'expérience de notre centre montre en pratique qu'il est souvent difficile de différencier précocement les remaniements liés à la ponction et à l'hypervascularisation réactionnelle de la persistance de tissu tumoral viable (fig. 6).



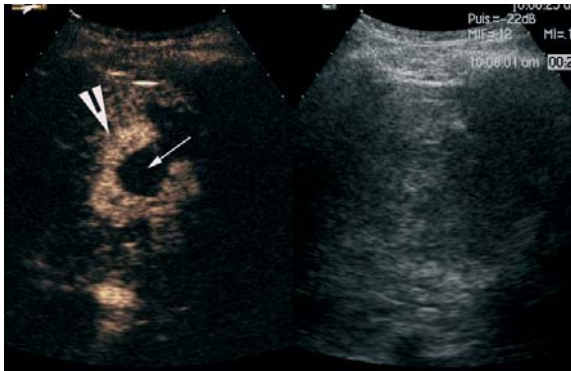
**Fig. 5** - Image échographique en fin de traitement par RF qui montre une zone hyperéchogène (flèche) correspondant à la zone de RF.

## Évaluation à distance

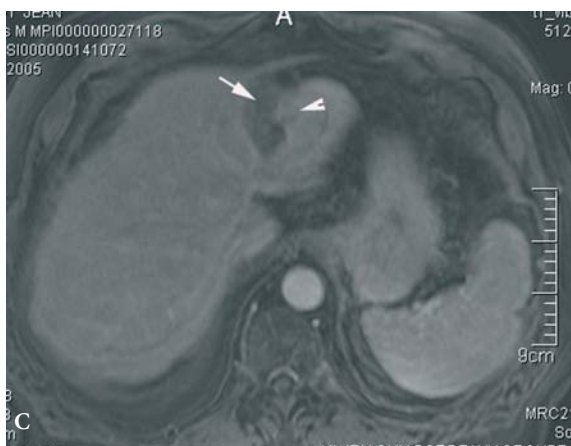
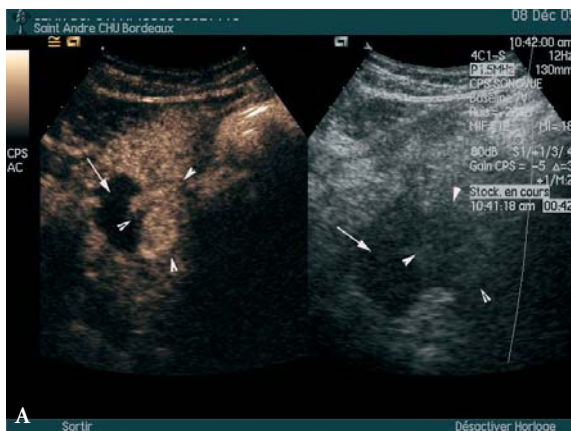L'objectif de l'évaluation à distance est de rechercher des résidus tumoraux au niveau de la lésion lors du premier contrôle ou une récurrence locale lors des contrôles ultérieurs, ainsi que l'apparition de lésions à distance. L'IRM avec produit de contraste est supérieure au TDM injecté pour affirmer la présence de résidus tumoraux ou de récurrence locale (8), mais certaines équipes préfèrent réaliser un examen TDM qui permet d'examiner dans le même temps le thorax et l'ensemble de l'abdomen (7). Il est préférable de réaliser le premier contrôle six semaines après le traitement afin de ne pas être gêné par les phé-



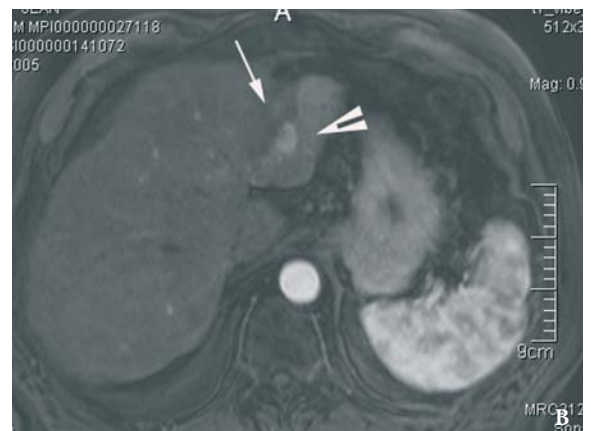
nomènes réactionnels d'hypervascularisation péri-tumorale qui disparaissent avec le temps. Lors de la surveillance d'une tumeur hypervascularisée à la phase artérielle, et principalement l'hépatocarcinome, la présence d'une prise de contraste nodulaire à la phase artérielle sur le TDM ou l'IRM est en faveur d'un résidu tumoral (fig. 7) ou d'une récurrence locale mais peut corres-



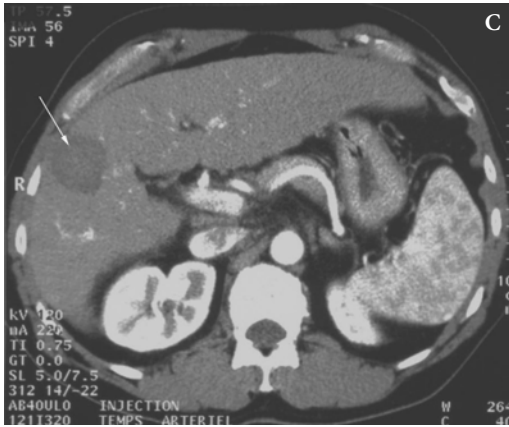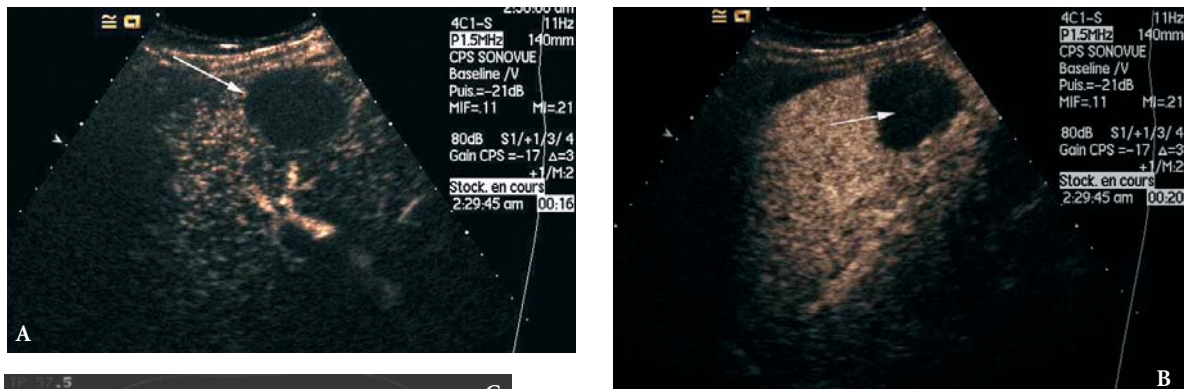**Fig. 6.** - Image échographique d'un hépatocarcinome traité par RF 10 minutes après la fin du traitement. L'image à gauche est obtenue 21 secondes après injection de produit de contraste échographique (2,4 ml de SonoVue® en mode CPS) et image correspondante sans produit de contraste à droite. Noter la réaction d'hyperhémie (tête de flèche) autour de la zone de traitement (flèche).



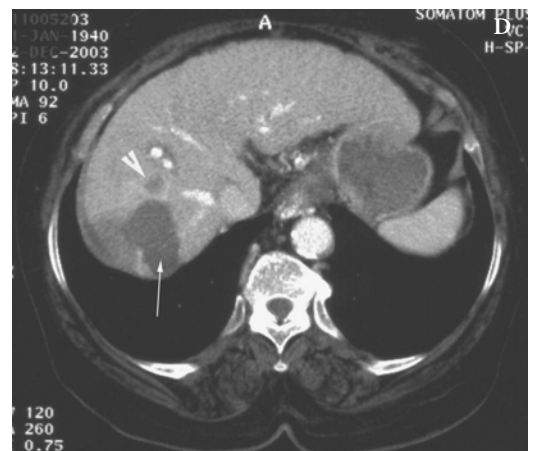
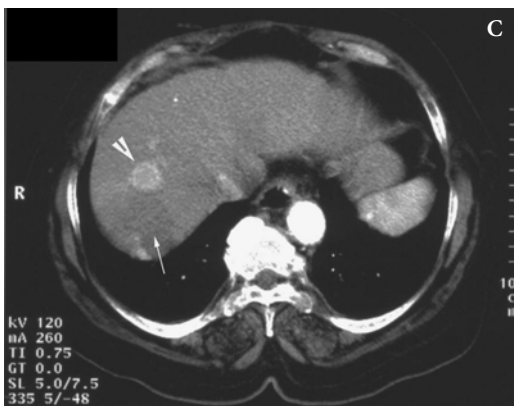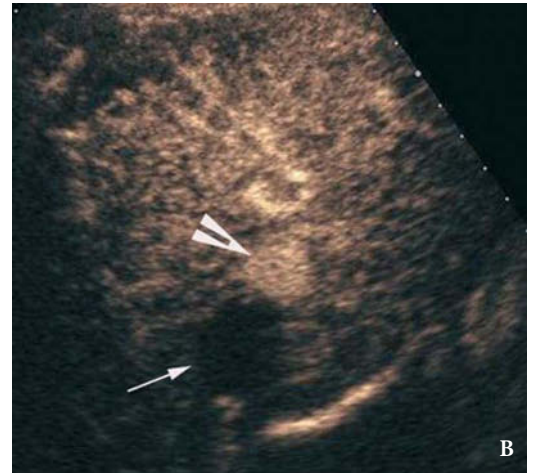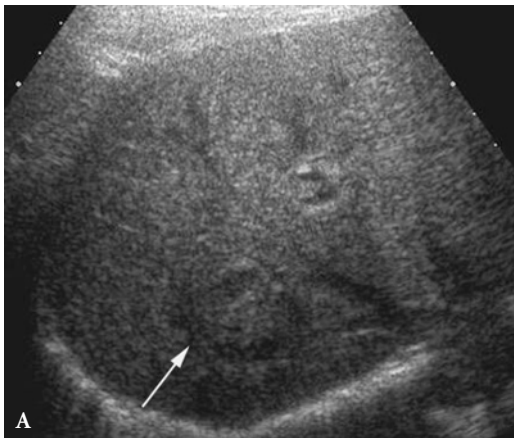pondre aussi à un shunt artério-veineux. En cas de doute diagnostique, l'échographie avec produit de contraste permet de préciser le diagnostic (fig. 8 et 9). La surveillance de métastase après traitement par radiofréquence est plus difficile en raison de l'absence dans la majorité des cas d'une hypervascularisation à la phase artérielle (18). L'analyse du signal en IRM sur les coupes pondérée en T2 à la recherche d'un hypersignal et l'absence de diminution de taille de la lésion sur les différents contrôles est en faveur d'un traitement incomplet ou d'une récurrence sur le site de radiofréquence (8). L'échographie avec produit de contraste permet de détecter la vascularisation tumorale à la phase précoce même si la tumeur est hypovascularisée et oriente plus facilement vers le diagnostic de récurrence (18).



**Fig. 7.** - Examen réalisé 6 semaines après traitement incomplet d'un hépatocarcinome. La persistance de tissu tumoral est bien visible sous forme nodulaire (têtes de flèches) autour de la zone de nécrose (flèche) en échographie avec produit de contraste (A) (2,4 ml de SonoVue® en mode CPS à gauche et image correspondante sans produit de contraste à droite) et en IRM à la phase artérielle (B) et portale (C) après injection de produit de contraste.



**Fig. 8.** - Examen à 6 mois d'un traitement d'un hépatocarcinome par RF. L'échographie après injection de produit de contraste (A, B) (2,4 ml de SonoVue® en mode CPS) à une phase artérielle précoce (A) et une phase artérielle plus tardive (B) ne montre pas de récurrence au niveau de la zone de traitement (flèche). Le TDM confirme ce diagnostic (C).



**Fig. 9** - Examen d'une récurrence locale d'un hépatocarcinome traité par RF 3 mois auparavant. Image échographique (A) qui montre la zone de RF (flèche). Après injection de produit de contraste (B) (2,4 ml de SonoVue® en mode CPS) la zone de nécrose est bien visible (flèche) ainsi que la zone de récurrence (tête de flèche) qui n'était pas visible avant injection de produit de contraste (A). Le TDM à la phase artérielle (C) et à la phase portale (D) montre la correspondance avec la zone de nécrose (flèche) et la zone de récurrence (tête de flèche).

n'était pas visible avant injection de produit de contraste (A). Le TDM à la phase artérielle (C) et à la phase portale (D) montre la correspondance avec la zone de nécrose (flèche) et la zone de récurrence (tête de flèche).

## Références

1. Dodd III GD, Soulen MC, Kane RA *et al.* (2000) Minimally invasive treatment of malignant hepatic tumors: at the threshold of a major breakthrough. *RadioGraphics* 20: 9-27
2. Goldberg SN, Gazelle GS, Compton CC *et al.* (2000) Treatment of intrahepatic malignancy with radiofrequency ablation: radiologic-pathologic correlation. *Cancer* 1, 88(11): 2452-63
3. Bruix J, Sherman M (2005) Management of hepatocellular carcinoma. *Hepatology* 42:1208-36
4. Lencioni R, Cioni D, Crocetti L *et al.* (2005) Early-stage hepatocellular carcinoma in patients with cirrhosis: long-term results of percutaneous image-guided radiofrequency ablation. *Radiology* 334: 961-7
5. Lencioni R, Llovet JM (2005) Percutaneous ethanol injection for hepatocellular carcinoma: alive or dead? *Journal of Hepatology* 43: 377-80
6. Shi-Ming L, Chun-Jung L *et al.* (2004) Radiofrequency ablation improves prognosis compared with ethanol injection for hepatocellular carcinoma. *Gastroenterology* 127: 1714-23
7. Goldberg SH, Grassi CJ, Cardella JF *et al.* (2005) Aimage-guided tumor ablation: standardization of terminology and reporting criteria. *Radiology* 235: 728-39
8. Dromain C, de Baere T, Elias D *et al.* (2002) Hepatic tumors treated with percutaneous radio-frequency ablation: CT and MR imaging follow-up. *Radiology* 223(1): 255-62
9. Solbiati L, Tonolini M, Cova L (2004) Monitoring RF ablation. *Eur Radiol Suppl* 14: 34-42
10. Weidensteiner C, Quesson B, Caire-Gana B *et al.* (2003) Real-Time MR temperature mapping of rabbit liver *in vivo* during thermal ablation. *Magn Res Med* 50: 322
11. Weidensteiner C, Kerioui N, Quesson B (2004) Stability of real-time MR Temperature mapping in healthy and diseased human liver. *J Magn Reson Imaging* 19(4): 438-46
12. Nakashima Y, Nakashima O, Tanaka M *et al.* (2003) Portal vein invasion and intrahepatic micrometastasis in small hepatocellular carcinoma by gross type. *Hepatology Res* 26: 142-7
13. Kojiro M (2004) Focus on dysplastic nodules and early hepatocellular carcinoma: an eastern point of view. *Liver Transpl* 10: S3-S8
14. Haemmerich D, Staelin ST, Lee FT *et al.* (2001) Hepatic bipolar radio-frequency ablation between separated multiprong electrodes. *IEEE Transactions on Biomedical Engineering* 48: 1145
15. Toshiya S, Toyomichi S, Yoji M *et al.* (2006) Radio-frequency ablation for small hepatocellular carcinoma: prospective comparison of internally cooled electrode and expandable electrode. *Radiology* 238: 346
16. Elias D, Sideris L, Pocard M *et al.* (2004) Intraductal cooling of the main bile ducts during radiofrequency ablation prevents biliary stenosis. *J Am Coll Surg* 198(5): 717-21
17. Lu DS, Raman SS, Vodopich DJ *et al.* (2002) Effect of vessel size on creation of hepatic lesion on pig: assesment of the « heat sink » effect. *AJR* 178: 47-51
18. Lassau N, Lamuraglia M, Chawi I *et al.* (2005) Role of contrast-enhanced color Doppler ultrasonography and dynamic flow in the evaluation of hepatic tumors treated with radiofrequency. *Cancer Imaging*. 25; 5(1): 39-45
19. Yan Ling W, Masatoshi K, Rong Qin Z *et al.* (2003) Radiofrequency ablation of hepatocellular carcinoma: therapeutic response using contrast-enhanced coded phase-inversion harmonic sonography. *AJR* 181: 57-63
20. Solbiati L, Goldberg SN, Ierace T *et al.* (1999) Radio-frequency ablation of hepatic metastases: postprocedural assessment with a US microbubble contrast agent-early experience. *Radiology* 21: 643-9



---

# Imagerie de la néoangiogenèse

F. Denis, A. Bleuzen, H. Marret et F. Tranquart

## Introduction

Dans le cas des tumeurs, la croissance tumorale est dépendante de l'acquisition par les cellules tumorales d'un phénotype angiogénique particulier (1). Cette étape est nécessaire à la poursuite de la croissance tumorale *via* un apport en oxygène et en nutriments permettant aux cellules d'acquérir de nouvelles propriétés d'invasion locale et à distance. L'hôte fournit ainsi à la tumeur le matériel nécessaire à la synthèse de néovaisseaux (cellules endothéliales, matrice extracellulaire, etc.) en réponse à des molécules pro-angiogéniques synthétisées par la tumeur elle-même comme le *basic fibroblast growth factor* (bFGF), le *vascular endothelial growth factor* (VEGF) et le *platelet derived growth factor* (PDGF) (2). L'activité antitumorale des molécules antiangiogéniques repose sur l'hypothèse de cellules endothéliales génétiquement stables (donc à faible pouvoir de résistance) (3). Mais de récents travaux suggèrent que les cellules endothéliales composant les néovaisseaux tumoraux sont différentes des cellules endothéliales normales (4, 5). Ces cellules peuvent en effet, selon les conditions physicochimiques locales, être quiescentes, en phase active de prolifération voire en apoptose, ce qui permet d'imaginer une sensibilité variable aux traitements antiangiogéniques du même ordre que celles des cellules tumorales aux traitements cytotoxiques (6, 7).

## Mécanismes

L'angiogenèse est naturellement présente dans un certain nombre de phénomènes physiologiques (menstruation, placentation, cicatrisa-

tion) mais également dans nombre de pathologies (polyarthrite rhumatoïde, rétinopathies, cancer) par remodelage d'un réseau de vaisseaux préexistants.

## Angiogenèse physiologique

Les molécules impliquées dans l'angiogenèse sont mal connues mais impliqueraient un récepteur à la tyrosine kinase TIE-2 et des facteurs de croissance angiogéniques comme l'angiogénine 1 et 2 et l'ephrin-B2 (8, 9).

## Angiogenèse tumorale

La régulation de l'angiogenèse pendant la croissance tumorale est mieux connue. La principale approche repose sur l'hypothèse d'une balance entre les taux de facteurs pro- et antiangiogéniques permettant un déclenchement ou non de l'angiogenèse. Plus d'une vingtaine d'activateurs et inhibiteurs ont été mis en évidence. Le fait pour une tumeur d'être en phase de dormance ou de progression peut refléter l'état de la balance entre inhibiteurs et activateurs de l'angiogenèse (10).

Il existe au moins quatre mécanismes permettant la formation de néovaisseaux par une tumeur.

Le premier suggère qu'une tumeur ne peut croître au-delà d'un volume de 1-2 mm<sup>3</sup> sans apport en oxygène et en nutriments accru par une néovascularisation (11). Les cellules tumorales acquièrent un phénotype angiogénique et sécrètent des facteurs de croissance endothéliaux comme le VEGF qui va stimuler les récepteurs de type tyrosine kinase des cellules endothéliales.



Plus la taille de la tumeur augmente et plus elle sécrètera de nombreux types de facteurs de croissance endothéliaux (12).

Le second mécanisme repose sur l'hypoxie tumorale qui est accrue au centre de la tumeur par des phénomènes de compressions et de thromboses vasculaires. Cette hypoxie stimule la synthèse de facteurs de la famille des VEGF et la néovascularisation de la périphérie de la tumeur (13, 14).

Le troisième est lié à la contribution des pré-curseurs hématopoïétiques circulant que sont les cellules CD34+. Ces cellules ont été mises en évidence dans des zones d'angiogenèse tumorale (15). Des souris avec des modifications de leur cellules CD34+ par délétion de gènes ID1 et ID3 avaient une absence de croissance tumorale et la transplantation de moelle osseuse « normale » restaurait l'angiogenèse et la poursuite de la croissance tumorale (16).

Le quatrième est appelé mimétisme vasculaire. Certaines tumeurs comme les mélanomes contiennent des cellules capables de former des vaisseaux contribuant ainsi elles-mêmes à la vascularisation fonctionnelle de la tumeur (17, 18).

Ces mécanismes sont sans doute impliqués à des degrés différents dans le temps et dans l'espace et selon le type de tumeurs dans la formation des néovaisseaux tumoraux (19).

## Méthodes d'études de la vascularisation tumorale

Compte tenu du nombre d'études en cours sur les thérapeutiques antiangiogéniques à travers le monde, l'évaluation de l'efficacité et le monitoring de la réponse tumorale et vasculaire à ces traitements est un objectif primordial. La quantification des modifications vasculaires induites par ces traitements permettrait une évaluation comparative de l'activité antiangiogénique de ces molécules (fig. 1).

## Évaluation de la densité des microvaisseaux

L'évaluation immuno-histochimique de la densité des microvaisseaux tumoraux (MVD, *microvessel density*) par des marquages de type anticorps antifacteur VIII, antiCD31 ou anti-CD34 a montré son intérêt pronostique dans les carcinomes mammaires et de la prostate (20-22) avec une corrélation positive entre la MVD et la pro-

babilité de récurrence locale ou à distance. Toutefois, ceci n'a pas été confirmé par d'autres études, sans doute en raison de choix de marqueurs des cellules endothéliales ou de zone tumorale explorée (périphérie ou zone centrale) différents (23-26).

Malgré cela, la quantification de la MVD par la méthode des points chauds (*Hot Spot*) reste une méthode reconnue pour un grand nombre de types de tumeurs (carcinomes bronchique, mammaire, prostatique, vésical, œsophagien, gastrique, etc.) (27).

## Mais que reflète cette densité des micro-vaisseaux (MVD)?

La MVD ne mesure pas la dépendance angiogénique d'une tumeur mais les besoins métaboliques des cellules tumorales. La MVD est une mesure d'un nombre de vaisseaux par champ en microscopie et reflète finalement la distance entre les capillaires qui composent cette tumeur. Cette distance inter-capillaire est donc tributaire de la balance entre les facteurs pro- et antiangiogéniques locaux et de la consommation en oxygène et nutriments par les cellules tumorales. Dans les tumeurs humaines, la consommation en oxygène est bien souvent inférieure au tissu sain correspondant pouvant expliquer pourquoi, dans un certain nombre de cas, malgré une activité angiogénique accrue, la densité vasculaire tumorale soit inférieure à celle des tissus sains. C'est le cas notamment des glioblastomes dont la densité vasculaire est inférieure à celle du tissu cérébral (28). Ces éléments suggèrent que la densité vasculaire tumorale ne mesure pas l'activité angiogénique d'une tumeur ni sa dépendance angiogénique. Un point fondamental est que la capacité fonctionnelle des vaisseaux visualisés en

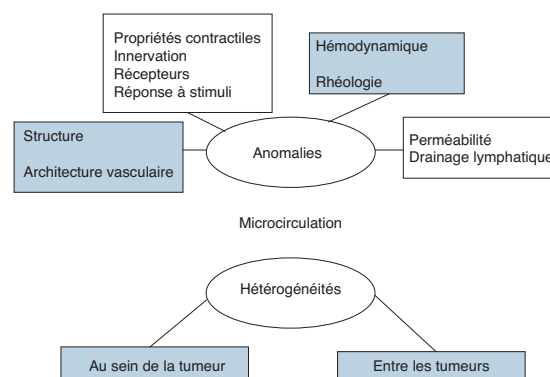


Fig. 1 - Anomalies fonctionnelles et morphologiques vasculaires observées dans les tumeurs.

immuno-histochimie n'est pas évaluée. En effet, certains vaisseaux tumoraux ne permettent pas un transport efficace de l'oxygène et des nutriments par inefficacité ou thrombose. De ce fait, l'inhibition de vaisseaux non fonctionnels par des thérapeutiques est susceptible d'avoir un effet antitumoral limité bien que la densité vasculaire ait tendance à diminuer.

L'efficacité antiangiogénique de thérapeutiques spécifiques ne peut être évaluée en visualisant les modifications des microvaisseaux induites par les traitements sur des biopsies périodiques. Or l'hétérogénéité perfusionnelle d'une tumeur maligne ne permet pas d'extrapoler à toute la tumeur la densité vasculaire d'une biopsie.

En présence d'une molécule antiangiogénique, l'inhibition vasculaire apparaît avant la destruction des cellules tumorales et ces deux éléments influencent directement la densité vasculaire telle qu'elle est évaluée en histologie. Ainsi, au cours d'un tel traitement, la densité vasculaire aura tendance à diminuer, puis à se stabiliser voire à augmenter au fur et à mesure de la destruction des cellules tumorales. Enfin, si le temps nécessaire à la destruction/restauration des microvaisseaux par la tumeur au décours d'un traitement antiangiogénique est inférieur au délai entre deux biopsies, les mesures de MVD sont susceptibles d'être faiblement modifiées par rapport à la MVD préthérapeutique.

### Méthode non invasive d'évaluation de la vascularisation tumorale : l'échographie-Doppler

En clinique humaine, la réalisation d'un monitoring vasculaire des traitements anticancéreux par la mesure de la densité vasculaire histologique est limitée par le recours à des biopsies qui sont par définition un geste invasif. Ce geste est par ailleurs susceptible d'altérer la vascularisation tumorale et la tumeur elle-même, et ne permet pas une étude de la vascularisation fonctionnelle.

L'échographie Doppler (29) permet d'apporter des informations morphologiques précises des vaisseaux péri- et intratumoraux ainsi que des informations fonctionnelles portant notamment sur la vitesse des flux vasculaires. Le Doppler énergie comme le Doppler couleur permettent de détecter des vaisseaux d'une taille voisine de 100  $\mu\text{m}$  au sein desquels la vitesse peut être voisine de quelques millimètres par seconde (fig. 2, 3). Une évaluation globale et quantitative

de la vascularisation tumorale est donc théoriquement possible de manière non invasive en tenant compte de ces limites (30-34). Toutefois la non-détection de vaisseaux de taille inférieure à 100  $\mu\text{m}$  ne permet pas de rendre compte des variations fines de la perfusion tumorale en relation avec les modifications de densité de néovaisseaux (35-37).

### L'échographie de contraste

L'introduction des agents de contraste ultrasonores a permis de combler cette lacune. En effet, la taille des microbulles, voisine de 3  $\mu\text{m}$ , est adaptée au passage de ces agents au sein des capillaires autorisant la possibilité théorique de détection de ces vaisseaux par échographie non linéaire. Ceci ouvre des avantages importants en terme de visualisation des néovaisseaux au sein d'une tumeur.

Le caractère strictement intravasculaire des agents de contraste ultrasonores permet d'expliquer des différences de comportement de certaines lésions en comparaison des agents de contraste utilisés pour d'autres modalités. Ce phénomène est encore accentué par la nature même des néovaisseaux tumoraux dont la paroi hyper-perméable laisse encore plus diffuser les

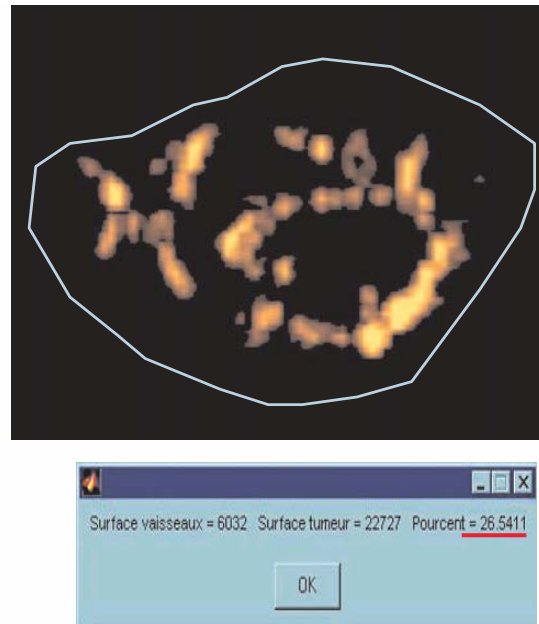
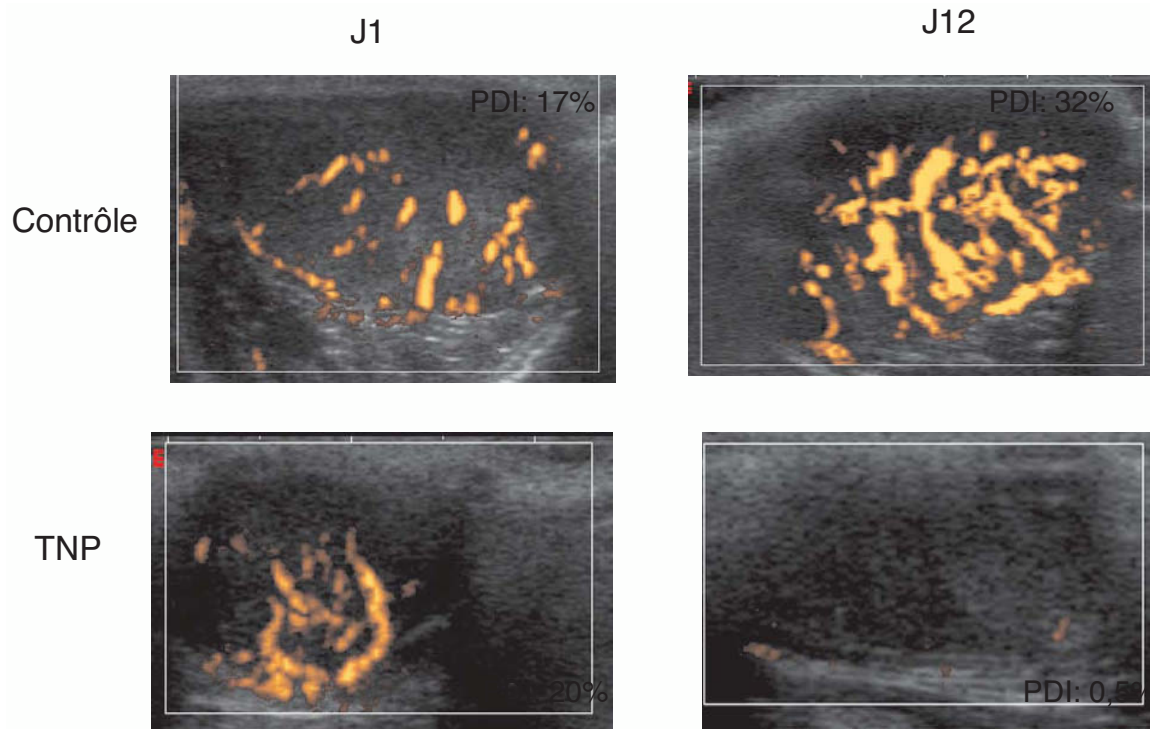


Fig. 2 - Principe de quantification de la densité de microvaisseaux au sein d'une tumeur dont la vascularisation est détectée en mode Doppler puissance : détermination de la région d'intérêt et calcul du nombre de pixels couleur.



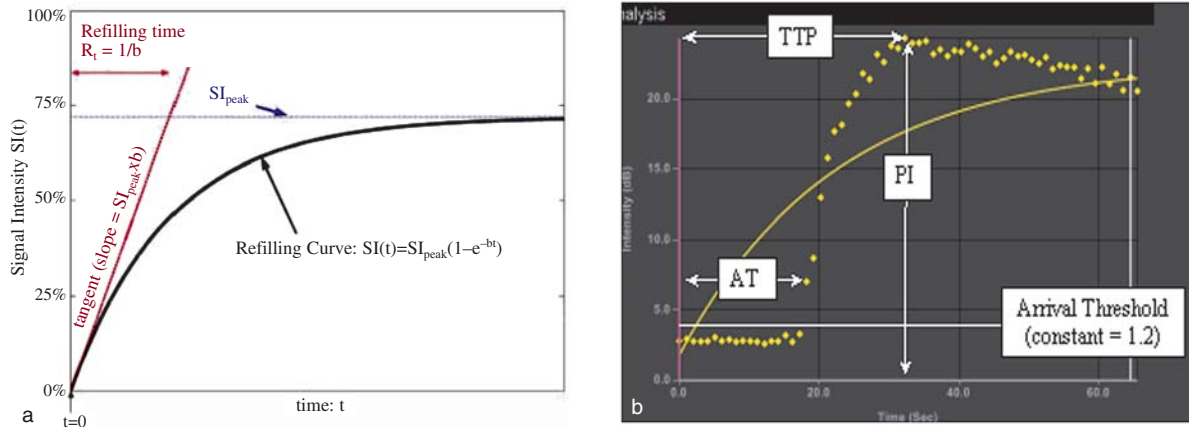
**Fig. 3** - Modifications de la microvascularisation tumorale d'une tumeur développée chez la rate entre J1 et J12 selon le type de traitement : en haut sérum physiologique et en bas traitement antiangiogénique (TNP, Takeda).

agents de contraste diffusibles hors du compartiment vasculaire, pouvant expliquer des difficultés de quantification ou de détection de néovaisseaux au sein de ces lésions. Inversement, il n'est pas possible de mesurer la perméabilité capillaire par échographie de contraste, la détection de microbulles en dehors de ce compartiment vasculaire étant le témoin d'une brèche vasculaire uniquement. Une corrélation étroite a été rapportée entre les mesures effectuées en échographie de contraste et en résonance magnétique nucléaire (RMN) pour la détermination du débit sanguin tumoral dans un modèle de tumeur chez la souris quelle que soit la valeur du débit (38).

Enfin, les ultrasons ont la capacité de détecter individuellement les microbulles, ce qui n'est pas le cas des autres modalités pour lesquelles la sensibilité de détection est de ce fait diminuée. Il n'est pas possible de trouver une corrélation parfaite entre les mesures faites en échographie de contraste et la MVD malgré des protocoles bien conduits. L'explication la plus fréquemment avancée est celle de l'obtention de deux informations différentes : la MVD quantifie la totalité des vaisseaux détectables au sein d'une région, alors que l'échographie de contraste n'objective que les vaisseaux fonctionnels au sein de cette même

région. Ces différences notables renforcent toute la valeur diagnostique de l'échographie de contraste pour établir le potentiel de croissance tumorale ou la réponse à une intervention thérapeutique. Cependant, il a été montré une corrélation entre la MVD et les paramètres calculés à partir des modélisations du rehaussement sur des muscles sains de volontaires (39).

Quels paramètres sont représentatifs des néovaisseaux présents dans une lésion ? Selon le type d'injection de l'agent retenu, les paramètres classiques reposent sur des modèles de rehaussement de type time-intensity curve ou destruction-reperfusion (40-42) (fig. 4). Ces deux modèles sont basés sur des injections en bolus pour le premier ou en infusion pour le second. Le premier modèle est sans doute moins utilisé pour quantifier la néoangiogenèse même si les paramètres de wash-in ou de wash-out sont bien corrélés à la néovascularisation tumorale. Malheureusement la difficulté de standardisation, même en prenant en compte la fonction d'entrée, reste une limite à la quantification de la néovascularisation. Le modèle destruction-reperfusion est celui qui a la préférence des praticiens en raison des paramètres mesurés et de la reproductibilité des acquisitions. La quantification du



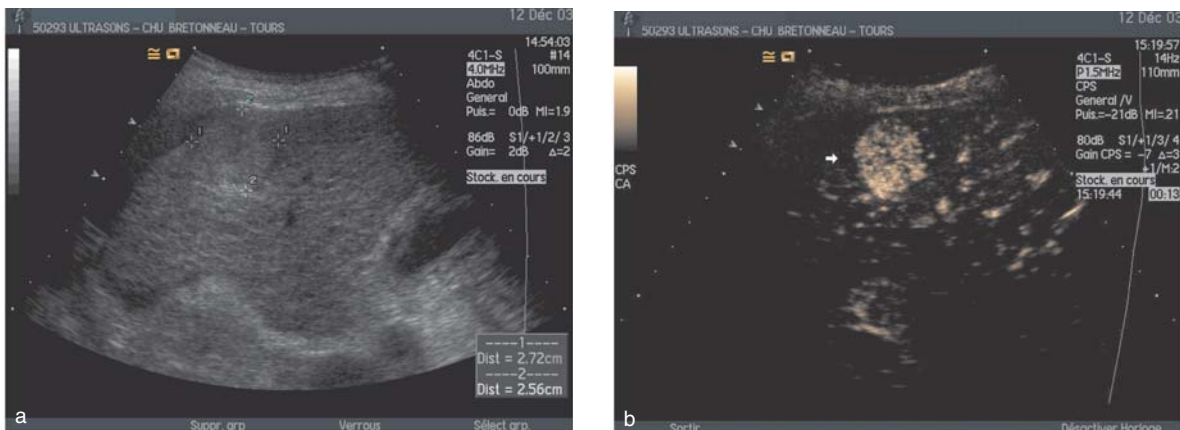
**Fig. 4** - Modèles mathématiques de rehaussement après injection d'agents de contraste de type exponentiel (a) et temps-intensité (b).

débit sanguin local ainsi que du volume sanguin local est d'un apport incontestable lors de l'évaluation de la néovascularisation et de ses modifications sous intervention thérapeutique (fig. 5-12). Une des limites de ces mesures est la variabilité de l'orientation des vaisseaux par rapport au plan de coupe ultrasonore. En effet, la mise en œuvre du processus destruction-reperfusion impose que la zone de destruction soit remplie de contraste de façon homogène, afin d'autoriser une mesure fiable. Les capillaires présentant en fait des orientations variées par rapport au plan de coupe, l'arrivée du contraste dans ce réseau capillaire aura une contribution plus ou moins forte à l'intensité du signal recueilli.

Inversement, cette variabilité des orientations de vaisseaux ouvre la porte à une possibilité de caractérisation de lésion par l'étude de

l'architecture des néovaisseaux, régulière en cas de lésion bénigne et chaotique en cas de lésion maligne. Si des possibilités de traitement d'image ont été évoquées pour répondre à cette demande, il est apparu la possibilité de suivre le déplacement image par image des microbulles permettant par comparaison entre les images consécutives de construire l'image de la localisation des microbulles et donc l'image de l'architecture micro-vasculaire (fig. 13). Cette possibilité est particulièrement offerte pour les lésions superficielles peu soumises aux mouvements cardiaques ou respiratoires mais est plus difficile à mettre en œuvre pour des lésions profondes.

Plus récemment ont été proposées des approches originales d'imagerie moléculaire basées sur des microbulles sensibilisées pour un



**Fig. 5** - Aspect caractéristique de la cinétique de l'agent de contraste au sein d'une lésion hépatique de type hépatocarcinome démontrant une angiogenèse importante.



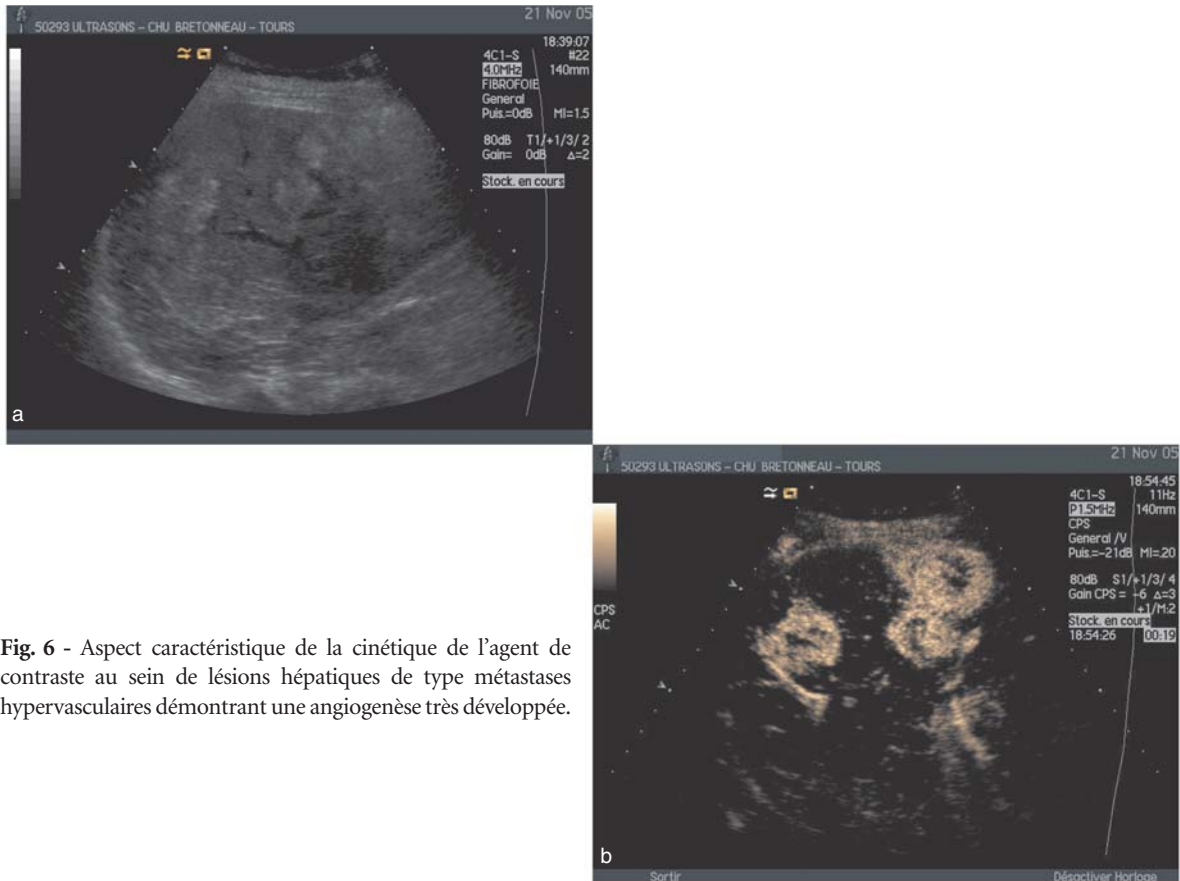


Fig. 6 - Aspect caractéristique de la cinétique de l'agent de contraste au sein de lésions hépatiques de type métastases hypervasculaires démontrant une angiogenèse très développée.

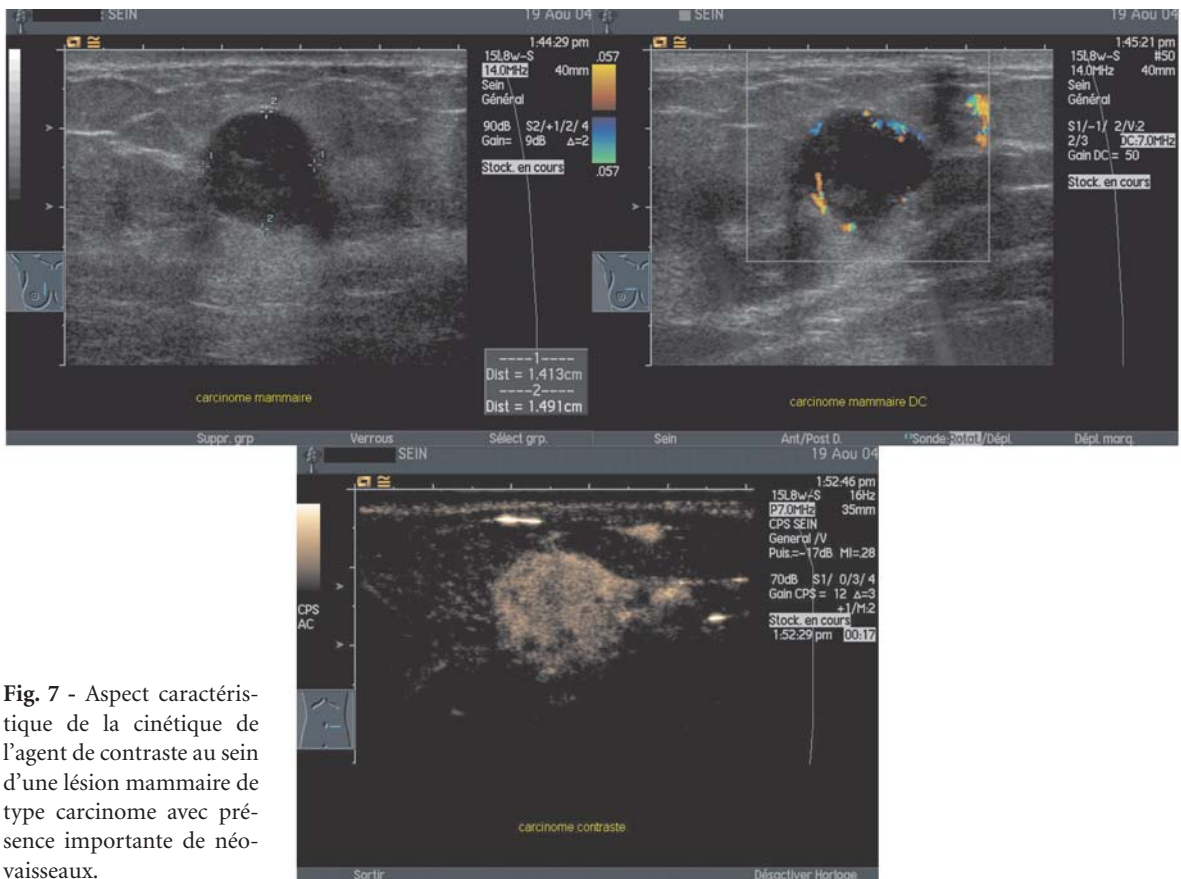
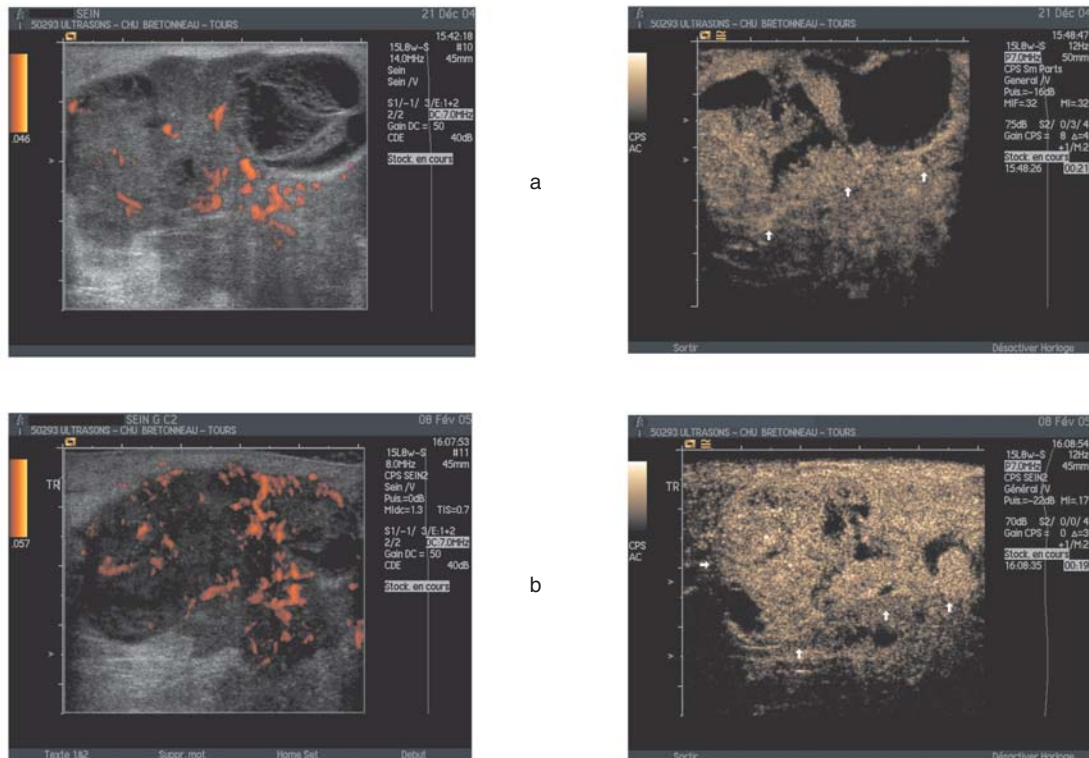
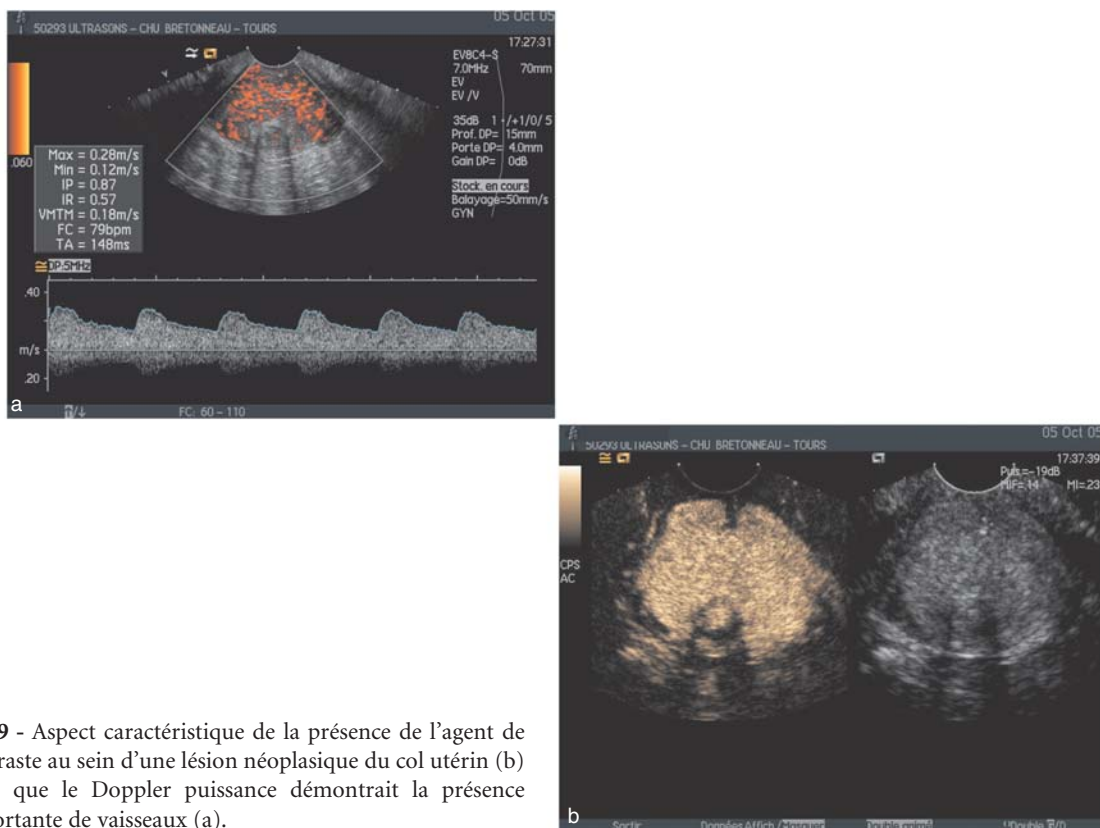


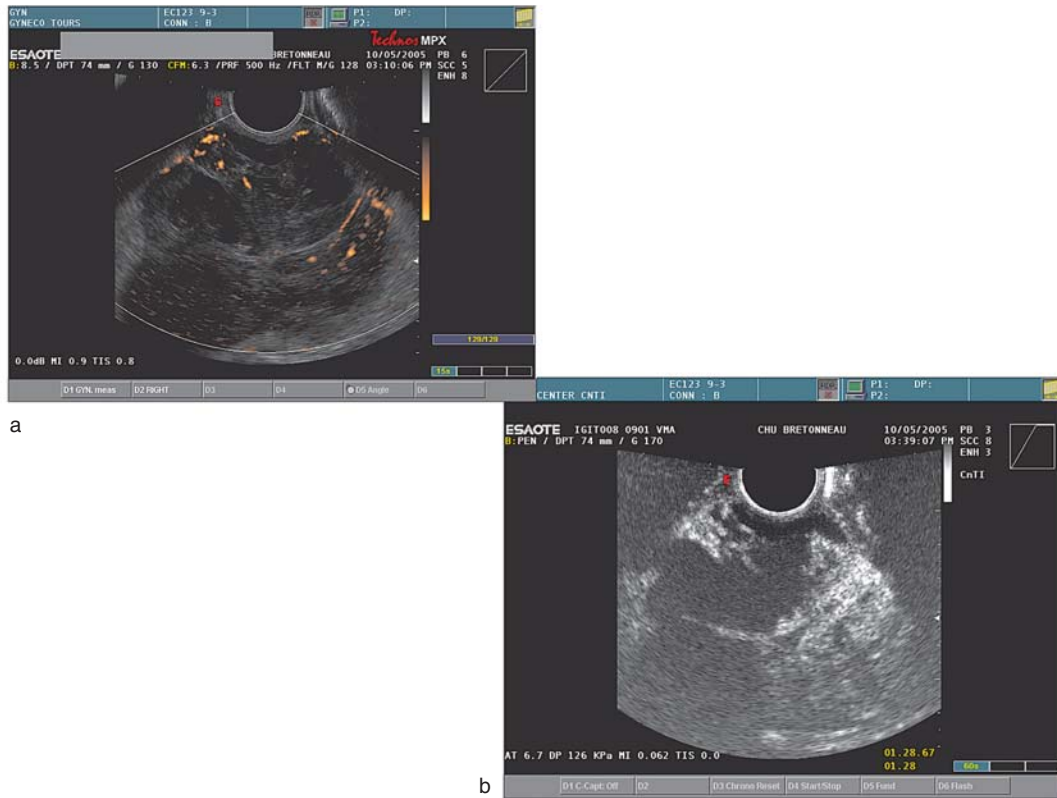
Fig. 7 - Aspect caractéristique de la cinétique de l'agent de contraste au sein d'une lésion mammaire de type carcinome avec présence importante de néovaisseaux.



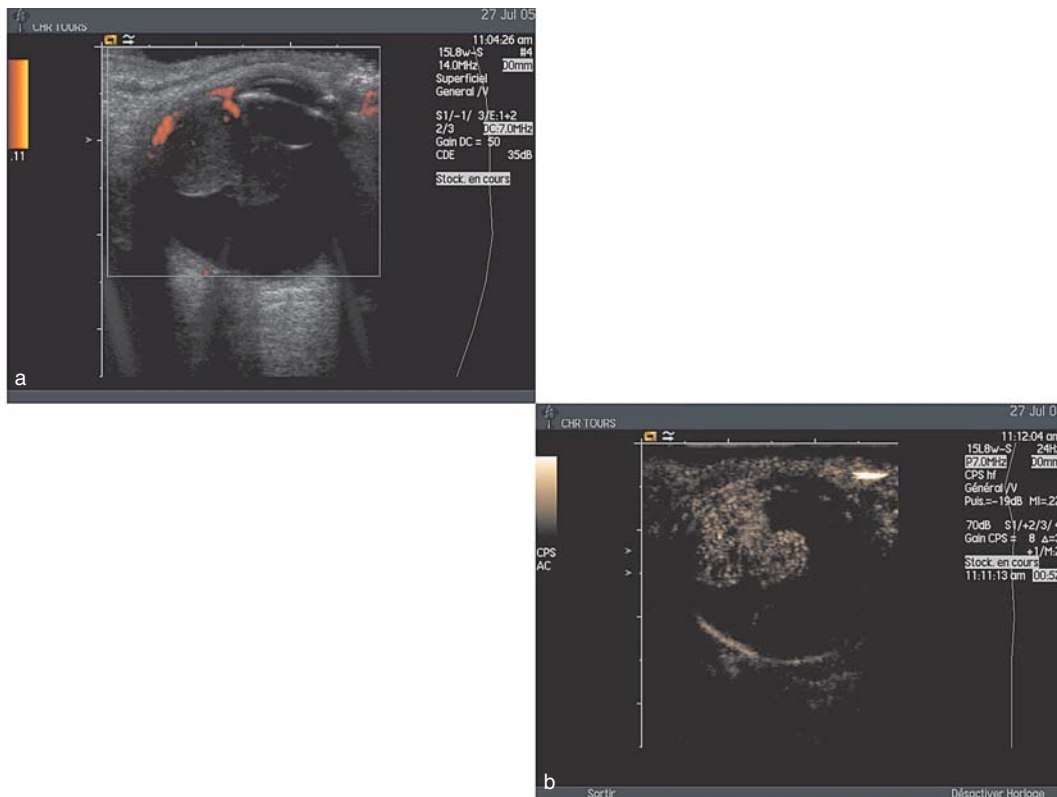
**Fig. 8** - Détection de l'agent de contraste au sein d'une lésion mammaire de grande taille avant mise en route du traitement chimiothérapique (a) puis après 2 cycles (b) démontrant l'absence de réduction de la néoangiogenèse au sein de la tumeur témoignant de l'absence d'effet thérapeutique.



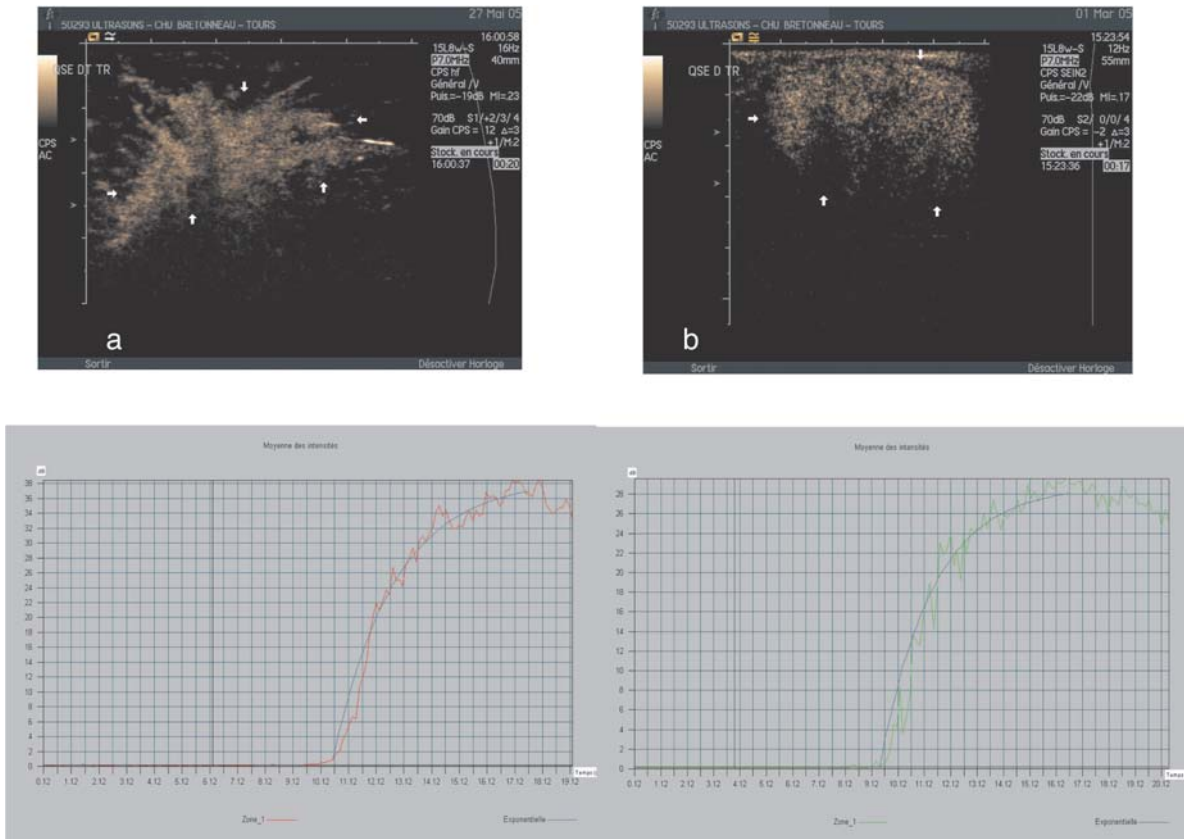
**Fig. 9** - Aspect caractéristique de la présence de l'agent de contraste au sein d'une lésion néoplasique du col utérin (b) alors que le Doppler puissance démontrait la présence importante de vaisseaux (a).



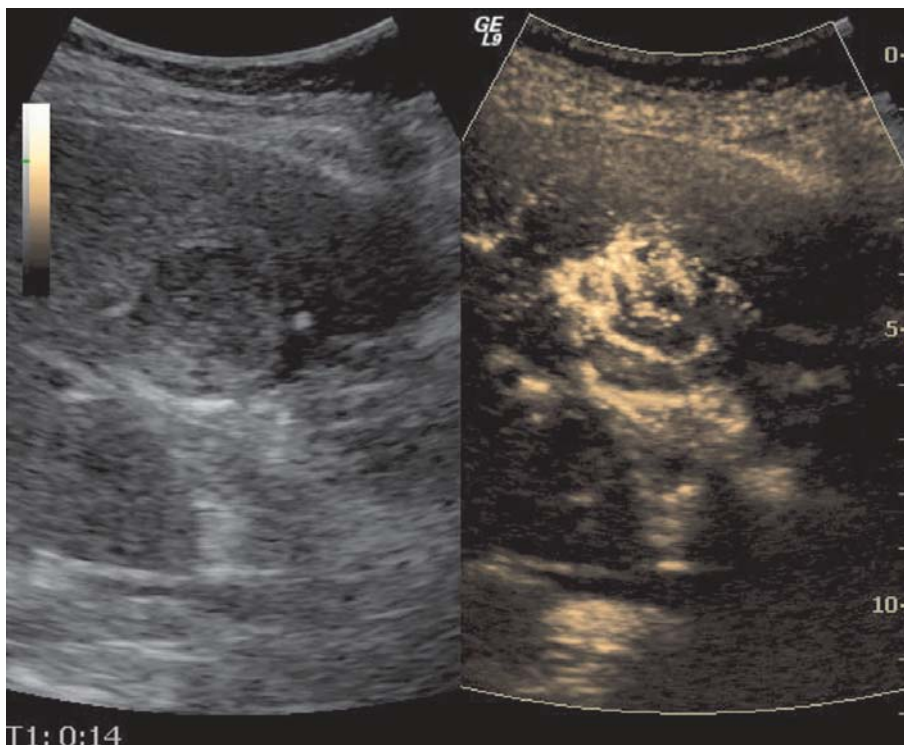
**Fig. 10** - Prise de contraste globale des zones tissulaires au sein d'une tumeur ovarienne (b) démontrant une différence importante de sensibilité de détection en comparaison du Doppler puissance (a).



**Fig. 11** - Aspect caractéristique de la présence de l'agent de contraste au sein d'un mélanome choroïdien (b) alors que le Doppler puissance ne montrait que peu de vaisseaux (a).



**Fig. 12** - Courbes de rehaussement enregistrées après injection pour une tumeur mammaire néoplasique (a) et un fibroadénome (b) démontrant l'absence de différenciation possible de ces lésions sur la base de ces courbes.



**Fig. 13** - Image de distribution vasculaire enregistrée au sein d'un hépatocarcinome par un mode de tracking des microbulles sur une période courte au cours de la phase artérielle d'arrivée du contraste dans la lésion démontrant l'hétérogénéité de distribution des néovaisseaux.



antigène particulier. Dans le cas de néoangiogénèse, l'intégrine  $\alpha(v)\beta_3$  a été particulièrement étudiée en raison de sa spécificité en termes d'identification des néovaisseaux. Cette approche nouvelle nécessite une plus large validation en termes d'applications préclinique et clinique afin de pouvoir apprécier la valeur ajoutée dans la caractérisation des tumeurs et la réponse à une thérapie ciblée (43-48).

Ces approches de la néoangiogénèse ont ouvert des voies originales de caractérisation de lésion, mais surtout de quantification de la néovascularisation et de ses modifications sous thérapie appropriée.

### Intérêt potentiel de l'étude de la vascularisation tumorale en cancérologie

La vascularisation tumorale semble avoir des caractéristiques propres qui pourraient être susceptibles de permettre un diagnostic positif de tumeur maligne particulièrement bien mises en évidence par échographie de contraste ainsi que développé dans les chapitres de cet ouvrage. De plus, la croissance tumorale est subordonnée à l'apport en oxygène et en nutriments à la tumeur *via* la vascularisation tumorale. Cette vascularisation doit en permanence être modulée par la tumeur elle-même en fonction de sa croissance, de l'hypoxie tumorale, mais aussi par diverses agressions comme celles des agents anticancéreux *via* la synthèse de facteurs pro-angiogéniques. Des données suggèrent que les modifications vasculaires induites par les traitements anticancéreux (radiothérapie, chimiothérapie, traitements antiangiogéniques) pourraient avoir un rôle pivot dans la réponse tumorale (49) et que ces modifications de vascularisation tumorales sont susceptibles de précéder la réponse tumorale à un traitement anticancéreux comme certaines études *in vivo* ou chez l'homme le suggèrent (50-55). La possibilité d'étude morpho-fonctionnelle offerte par l'échographie de contraste est donc un avantage certain par rapport aux autres méthodes pour apprécier de façon objective la croissance tumorale, sa capacité à métastaser et sa réponse aux agents antitumoraux

### Références

1. Folkman J (1995) Angiogenesis in cancer, vascular, rheumatoid and other disease. *Nat Med* 1: 27-31

2. Carmeliet P, Ferreira V, Breier G *et al.* (1996) Abnormal blood vessel development and lethality in embryos lacking a single VEGF allele. *Nature* 380: 435-9
3. Kerbel RS (1997) A cancer therapy resistant to resistance. *Nature* 390: 335-6
4. McDonald DM, Foss AJ (2000) Endothelial cells of tumor vessels: Abnormal but not absent. *Cancer Metastasis Rev* 19: 109-20
5. St Croix B, Rago C, Velculescu V *et al.* (2000) Genes expressed in human tumor endothelium. *Science* 289: 1197-202
6. Eberhard A, Kahlert S, Goede V *et al.* (2000) Heterogeneity of angiogenesis and blood vessel maturation in human tumors: implications for antiangiogenic tumor therapies. *Cancer Res* 60: 1388-93
7. Eatock MM, Schatzlein A, Kaye SB (2000) Tumour vasculature as a target for anticancer therapy. *Cancer Treat Rev* 26: 191-204
8. Yancopoulos GD, Davis S, Gale NW *et al.* (2000) Vascular-specific growth factors and blood vessel formation. *Nature* 407: 242-8
9. Wang HU, Chen ZF, Anderson DJ (1998) Molecular distinction and angiogenic interaction between embryonic arteries and veins revealed by ephrin-B2 and its receptor Eph-B4. *Cell* 93: 741-53
10. Hanahan D, Folkman J (1996) Patterns and emerging mechanisms of the angiogenic switch during tumorigenesis. *Cell* 86: 353-64
11. Folkman J (1997) Antiangiogenic therapy, in Devita VT, Hellman S, Rosenberg SA (eds): *Principles and Practice of Oncology*. Philadelphia, PA, Lippincott-Raven Publishers, 3075-85
12. Kandel J, Bossy-Wetzel E, Radvanyi F *et al.* (1991) Neovascularization is associated with a switch to the export of bFGF in the multistep development of fibrosarcoma. *Cell* 66: 1095-104
13. Holash J, Maisonpierre PC, Compton D *et al.* (1999) Vessel cooption, regression, and growth in tumors mediated by angiopoietins and VEGF. *Science* 284: 1994-8
14. Bikfalvi A, Bicknell Roy (2002) Recent advances in angiogenesis, antiangiogenesis and vascular targeting. *Trends Pharmacol Sci* 23: 576-82
15. Gomez-Navarro J, Contreras JL, Arafat W *et al.* (2000) Genetically modified CD34+ cells as cellular vehicles for gene delivery into areas of angiogenesis in a rhesus model. *Gene Ther* 7: 43-52
16. Lyden D, Young AZ, Zagzag D *et al.* (1999) Id1 and Id3 are required for neurogenesis, angiogenesis and vascularization of tumour xenografts. *Nature* 401: 670-7
17. Maniotis AJ, Folberg R, Hess A *et al.* (1999) Vascular channel formation by human melanoma cells *in vivo* and *in vitro*: Vasculogenic mimicry. *Am J Pathol* 155: 739-52
18. Folberg R, Hendrix MJ, Maniotis AJ (2000) Vasculogenic mimicry and tumor angiogenesis. *Am J Pathol* 156: 361-81

19. Folkman J (2001) Can mosaic tumor vessels facilitate molecular diagnosis of cancer? *Proc Natl Acad Sci USA* 98: 398-400
20. Weidner N, Semple JB, Welch WR, Folkman J (1991) Tumor angiogenesis and metastasis – correlation in invasive breast carcinoma. *N Engl J Med* 324: 1-8
21. Weidner N, Folkman J, Pozza F *et al.* (1992) Tumor angiogenesis: a new significant and independent prognostic indicator in early-stage breast carcinoma. *J Natl Cancer Inst* 84: 1875-87
22. Weidner N, Carroll PR, Flax J *et al.* (1993) Tumor angiogenesis correlates with metastasis in invasive prostate carcinoma. *Am J Pathol* 143: 401-9
23. Yano T, Tanikawa S, Fujie T *et al.* (2000) Vascular endothelial growth factor expression and neovascularisation in non-small cell lung cancer. *Eur J Cancer* 36: 601-9
24. Tanaka F, Otake Y, Yanagihara K *et al.* (2001) Evaluation of angiogenesis in non-small cell lung cancer: comparison between antiCD34 antibody and antiCD105 antibody. *Clin Cancer Res* 7: 3410-5
25. De la Taille A, Katz AE, Bagiella E *et al.* (2000) Microvessel density as a predictor of PSA recurrence after radical prostatectomy. A comparison of CD34 and CD31. *Am J Clin Pathol* 113: 555-62
26. Ushijima C, Tsukamoto S, Yamazaki K *et al.* (2001) High vascularity in the peripheral region of non-small cell lung cancer tissue is associated with tumor progression. *Lung Cancer* 34: 233-41
27. Hlatky L, Hahnfeldt P, Folkman J (2002) Clinical application of antiangiogenic therapy: microvessel density, what it does and doesn't tell us. *J Natl Cancer Inst* 94: 883-93
28. Eberhard A, Kahlert S, Goede V *et al.* (2000) Heterogeneity of angiogenesis and blood vessel maturation in human tumors: implications for antiangiogenic tumor therapies. *Cancer Res* 60: 1388-93
29. Angelsen BA (1982) Blood velocity measurements using the Doppler effect of backscattered ultrasound in: Doppler ultrasound in cardiology. Physical principles and clinical applications. Philadelphia, Lea & Febiger 32-70
30. Bessoud B, Lassau N, Koscielny S *et al.* (2003) High-frequency sonography and color Doppler in the management of pigmented skin lesions. *Ultrasound Med Bio* 29: 875-9
31. Denis F, Bougnoux P, Prat M *et al.* (2002) *In vivo* quantitation of tumour vascularization assessed by doppler sonography in rat mammary tumours. *Ultrasound Med Biol* 28: 431-7
32. Denis F, Bougnoux P, Paon L *et al.* (2003) Radio-sensitivity of rat mammary tumors correlates with early vessel changes assessed by power-doppler sonography. *Journal of Ultrasound in Medicine* 22: 921-9
33. Denis F, Colas S, Chami L *et al.* (2003) Changes in Tumor Vascularization Following Irradiation, Anthracyclin or antiangiogenic Treatment in NMU-induced Rat Mammary Tumors. *Clinical Cancer Res* 9: 4546-52
34. Lassau N, Koscielny S, Avril MF *et al.* (2002) Prognostic value of angiogenesis evaluated with high-frequency and color Doppler sonography for preoperative assessment of melanomas. *AJR Am J Roentgenol* 178: 1547-51
35. Yang WT, Tse GM, Lam PK *et al.* (2002) Correlation between color power Doppler sonographic measurement of breast tumor vasculature and immunohistochemical analysis of microvessel density for the quantitation of angiogenesis. *J Ultrasound Med* 21: 1227-35
36. Forsberg F, Dicker AP, Thakur ML *et al.* (2002) Comparing contrast-enhanced ultrasound to immunohistochemical markers of angiogenesis in a human melanoma xenograft model: preliminary results. *Ultrasound Med Biol* 28: 445-51
37. Forsberg F, Ro RJ, Potoczek M *et al.* (2004) Assessment of angiogenesis: implications for ultrasound imaging. *Ultrasonics* 42: 325-30
38. Yankeelov TE, Niermann KJ, Huamani J *et al.* (2006) Correlation between estimates of tumor perfusion from microbubble contrast-enhanced sonography and dynamic contrast-enhanced magnetic resonance imaging. *J Ultrasound Med* 25: 487-97
39. Weber MA, Krakowski-Roosen H, Delorme S *et al.* (2006) Relationship of skeletal muscle perfusion measured by contrast-enhanced ultrasonography to histologic microvascular density. *J Ultrasound Med* 25: 583-91
40. Lucidarme O, Nguyen T, Kono Y *et al.* (2004) Angiogenesis model for ultrasound contrast research: exploratory study. *Acad Radiol* 11: 4-12
41. Krix M, Kiessling F, Vosseler S *et al.* (2003) Comparison of intermittent-bolus contrast imaging with conventional power Doppler sonography: quantification of tumour perfusion in small animals. *Ultrasound Med Biol* 29: 1093-103
42. Pollard RE, Sadlowski AR, Bloch SH *et al.* (2002) Contrast-assisted destruction-replenishment ultrasound for the assessment of tumor microvasculature in a rat model. *Technol Cancer Res Treat* 1: 459-70
43. Behm CZ, Lindner JR (2006) Cellular and Molecular Imaging With Targeted Contrast Ultrasound. *Ultrasound Q* 22: 67-72
44. Klibanov AL (2006) Microbubble contrast agents: targeted ultrasound imaging and ultrasound-assisted drug-delivery applications. *Invest Radiol* 41: 354-62
45. Weller GE, Wong MK, Modzelewski RA *et al.* (2005) Ultrasonic imaging of tumor angiogenesis using contrast microbubbles targeted via the tumor-binding peptide arginine-arginine-leucine. *Cancer Res* 65: 533-9
46. Cosgrove D (2003) Angiogenesis imaging-ultrasound. *Br J Radiol* 76: S43-9
47. Dayton PA, Pearson D, Clark J *et al.* (2004) Ultrasonic analysis of peptide- and antibody-targeted microbubble contrast agents for molecular imaging of alphavbeta3-expressing cells. *Mol Imaging* 3:125-34

48. Ellegala DB, Leong-Poi H, Carpenter JE *et al.* (2003) Imaging tumor angiogenesis with contrast ultrasound and microbubbles targeted to alpha(v)beta3. *Circulation* 108: 336-41
49. Solesvik OV, Rofstad EK, Brustad T (1984) Vascular changes in a human malignant melanoma xenograft following single-dose irradiation. *Radiat Res* 98: 115-28
50. Donnelly EF, Geng L, Wojcicki WE *et al.* (2001) Quantified power Doppler US of tumor blood flow correlates with microscopic quantification of tumor blood vessels. *Radiology* 219: 166-70
51. Koukourakis MI, Giatromanolaki A, Sivridis E *et al.* (2001) Squamous cell head and neck cancer: evidence of angiogenic regeneration during radiotherapy. *Anticancer Res* 21: 4301-9
52. Broillet A, Hantson J, Ruegg C *et al.* (2005) Assessment of microvascular perfusion changes in a rat breast tumor model using SonoVue to monitor the effects of different antiangiogenic therapies. *Acad Radiol* 12 Suppl 1: S28-33.
53. Emoto M, Ishiguro M, Iwasaki H *et al.* (2003) Effect of angiogenesis inhibitor TNP-470 on the growth, blood flow, and microvessel density in xenografts of human uterine carcinosarcoma in nude mice. *Gynecol Oncol* 89: 88-94
54. Niermann KJ, Fleischer AC, Donnelly EF *et al.* (2005) Sonographic depiction of changes of tumor vascularity in response to various therapies. *Ultrasound Q* 21: 61-7: 153-4
55. Preda A, van Vliet M, Krestin GP *et al.* (2006) Magnetic resonance macromolecular agents for monitoring tumor microvessels and angiogenesis inhibition. *Invest Radiol* 41: 325-31

---

# Échographie de contraste du sein

C. Balleyguier, P. Opolon, A. Athanasiou, M.-C. Mathieu, J.-R. Garbay, S. Delalogue et R. Sigal

## Introduction

L'échographie de contraste du sein est une application plus confidentielle que l'échographie de contraste du foie ou des reins. Néanmoins plusieurs auteurs se sont intéressés à l'application des produits de contraste échographiques à l'imagerie du sein (1, 2), essentiellement pour la caractérisation des lésions. Les résultats des premières études étaient plutôt mitigés, parfois décevants, les produits de contraste ultrasonores ne permettant pas un diagnostic formel de différenciation des lésions bénignes des lésions malignes.

L'arrivée d'échographes de dernière génération permettant d'analyser des flux vasculaires très lents, en haute fréquence pour une excellente résolution spatiale, ainsi que des nouveaux produits de contraste ultrasonores à rémanence vasculaire, permettent aujourd'hui de reconsidérer l'intérêt de l'échographie de contraste du sein.

## Particularité de la vascularisation et de l'imagerie Doppler des lésions mammaires

La néoangiogenèse, processus de formation des néovaisseaux, joue un rôle central dans le cancer du sein, à la fois pour la croissance tumorale des lésions malignes du sein et pour la diffusion des métastases à distance (3).

Il est également connu que les lésions frontières du sein, ou lésions à fort potentiel de dégénérescence telles que l'hyperplasie canalaire atypique ou le carcinome lobulaire *in situ* sont des lésions plus vascularisées que les lésions

bénignes du sein, sans atypie. De plus, les lésions très vascularisées ont un potentiel d'agressivité supérieur aux lésions peu vascularisées (4). Il est donc important de pouvoir préciser le degré de vascularisation des nodules mammaires visibles en échographie, ce qui peut orienter vers un diagnostic et un pronostic.

Cependant, les lésions mammaires ont une vascularisation très particulière, les néovaisseaux sont très peu denses, les flux sont très lents, et le calibre des vaisseaux est très petit, ce qui rend leur détection, leur caractérisation et leur quantification difficiles (5). Les résultats des différentes études sur l'évaluation par le Doppler des lésions malignes du sein sont ainsi très variables, ce qui peut être lié aux techniques Doppler utilisées ou aux appareils d'échographie. Ainsi, pour mettre en évidence de façon fiable des flux dans les lésions mammaires, il est nécessaire d'examiner le sein avec des vitesses réglées sur des flux circulants entre 3 cm et 5 cm/seconde. La difficulté est que, pour ces vitesses très basses, les artefacts de mouvements sont nombreux et gênent l'étude échographique.

Ainsi, les techniques qui permettent d'augmenter le signal Doppler, telles que l'injection de produits de contraste échographiques, peuvent être intéressantes.

Plusieurs études ont évalué l'apport de l'échographie de contraste en pathologie mammaire, essentiellement pour la caractérisation des lésions et la différenciation bénin/malin et pour l'évaluation de la réponse à la chimiothérapie néoadjuvante. Les résultats sont mitigés selon les auteurs, orientant plutôt vers un intérêt potentiel des produits de contraste pour la caractérisation lésionnelle, mais avec des limites en raison de la faible spécificité et du manque



d'apport diagnostique par rapport aux techniques existantes et performantes en sénologie, telles que l'échographie mode B et l'IRM (6). Cependant, la plupart de ces études font référence à des produits de contraste de première génération. L'arrivée sur le marché de produits de contraste à forte rémanence vasculaire et d'appareils d'échographie pouvant permettre d'examiner le sein en haute fréquence avec un bon réglage Doppler sur les flux très lents relance l'intérêt de l'échographie de contraste en pathologie mammaire. Il reste à définir quelles peuvent être les indications ou les applications de l'échographie de contraste du sein.

### Quelles applications cliniques ?

L'étude de la vascularisation des lésions mammaires est déjà possible par l'IRM avec injection de chélate de gadolinium ou par le scanner avec injection de produit de contraste iodé. En pratique, les indications de l'échographie de contraste du sein pourraient être calquées sur celles de l'IRM ou du scanner :

- caractérisation d'une lésion suspecte du sein en mammographie ou échographie et différenciation des lésions malignes des lésions bénignes ;
- bilan d'extension des cancers infiltrants, surtout en cas de densité mammaire élevée (type 3 ou 4 de la classification BIRADS) (7) : détection des adénopathies axillaires, recherche de multifocalité, évaluation de la taille tumorale ;
- évaluation de la réponse thérapeutique en cas de chimiothérapie néoadjuvante ;
- recherche de récurrence tumorale après traitement conservateur et différenciation cicatrice et récurrence (8) ;
- détection de lésions suspectes du sein visibles en IRM, avec mammographie et échographie normales, dans des populations à risque sélectionnées (ex. : patientes porteuses de la mutation BRCA1 ou BRCA2), pour faciliter la biopsie ou le repérage préopératoire.

### Particularités techniques de l'échographie de contraste du sein

En raison du très petit diamètre des vaisseaux des lésions mammaires et de la faible densité vasculaire des lésions malignes du sein, il est important d'utiliser des produits de contraste à rémanence

vasculaire, qui permettent d'optimiser la détection de la vascularisation et de la perfusion des lésions du sein (9). Si on utilise le SonoVue®, il est nécessaire d'injecter en bolus la totalité du flacon (5 mL) afin de pouvoir détecter l'augmentation de la vascularisation. L'injection d'une demi-dose ou la perfusion continue semblent beaucoup moins performantes dans cette indication. Pour les mêmes raisons, il faut immédiatement, après l'injection du produit de contraste, rincer la tubulure avec du sérum physiologique (10 mL).

L'enregistrement des vitesses doit être défini pour des vitesses moyennes comprises entre 3 et 7 cm/s. L'enregistrement de la prise de contraste doit durer deux minutes au minimum.

### Applications, résultats

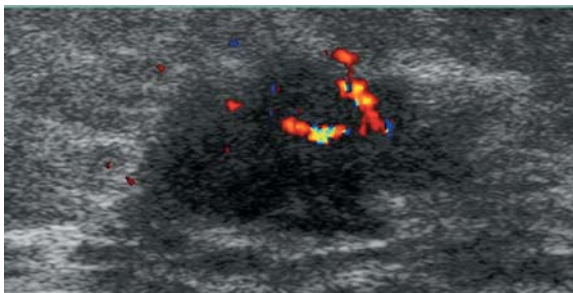
#### Caractérisation des lésions mammaires

L'angiogenèse des lésions malignes du sein est plus importante que celle des lésions bénignes (10, 11). La morphologie des vaisseaux tumoraux est également différente de celle des lésions bénignes du sein : les vaisseaux des tumeurs malignes sont irréguliers, tortueux, avec une perte d'élasticité de leur paroi musculaire. Ils sont plus nombreux en périphérie de la lésion (12). En Doppler couleur ou énergie, leurs index de résistance et de pulsatilité sont plus élevés que ceux des tumeurs bénignes, avec des valeurs supérieures : un index de résistance supérieur à 0,90 et un index de pulsatilité supérieur à 4 sont évocateurs de malignité (12). Ces caractéristiques peuvent être détectées sans injection de produit de contraste ultrasonore, mais sont beaucoup plus facilement visibles après injection. Les premiers travaux en échographie de contraste du sein ont évalué le potentiel des produits de contraste pour la caractérisation lésionnelle ; même avec des produits de contraste de première génération, il était déjà possible de mettre en évidence des différences de rehaussement entre les lésions malignes et les lésions bénignes du sein (1). Les études plus récentes ont essayé d'affiner la sémiologie en précisant les critères morphologiques et les cinétiques de rehaussement (13-15). Les performances de l'imagerie harmonique semblent supérieures à celles de l'échographie de contraste en mode énergie (16), mais restent limitées en pathologie mammaire. En effet, les produits de contraste ultrasonores disponibles aujourd'hui sur le marché sont

principalement dédiés à la pathologie abdominale, la fréquence de résonance des microbulles se situant entre 1,5 et 8 MHz (17). En imagerie harmonique, pour se situer dans cette fenêtre acoustique, il faut donc avoir une fréquence d'émission de 4 MHz pour recueillir un signal adéquat. À cette fréquence, la résolution spatiale en échographie du sein est médiocre, les fréquences optimales pour l'analyse des lésions mammaires se situant au-delà de 7, voire 10 MHz (18). C'est pourquoi l'imagerie de contraste en mode fondamental paraît bien plus prometteuse que l'imagerie harmonique pour l'étude de la pathologie mammaire (9). Cependant, certains constructeurs développent des logiciels dédiés pour augmenter ou additionner le signal vasculaire de lésions ou tissus peu vascularisés, en mode harmonique, ce qui pourrait être une autre voie intéressante pour l'imagerie de contraste du sein.

## Aspects morphologiques

Avant injection de produit de contraste ultrasonore, quelques vaisseaux artériels tortueux peuvent être détectés en périphérie des lésions malignes (fig. 1). Le nombre de vaisseaux et la densité vasculaire sont proportionnellement augmentés en fonction de la taille tumorale et du grade histopronostique (12). La détection des vaisseaux est également meilleure si la lésion est superficielle, proche du transducteur (12). Après injection de produit de contraste, les lésions malignes présentent un rehaussement visible dans plus de 90 % des cas (16) (fig. 2). Dans



**Fig. 1** - Patiente de 66 ans. Échographie Doppler couleur. Cancer canalaire infiltrant de 23 mm. Des néovaisseaux irréguliers tumoraux sont visibles en périphérie de la lésion avant l'injection de produit de contraste. L'irrégularité des contours et l'hétérogénéité du centre de la lésion sont des caractéristiques échographiques suspectes de cancer (BIRADS 5).

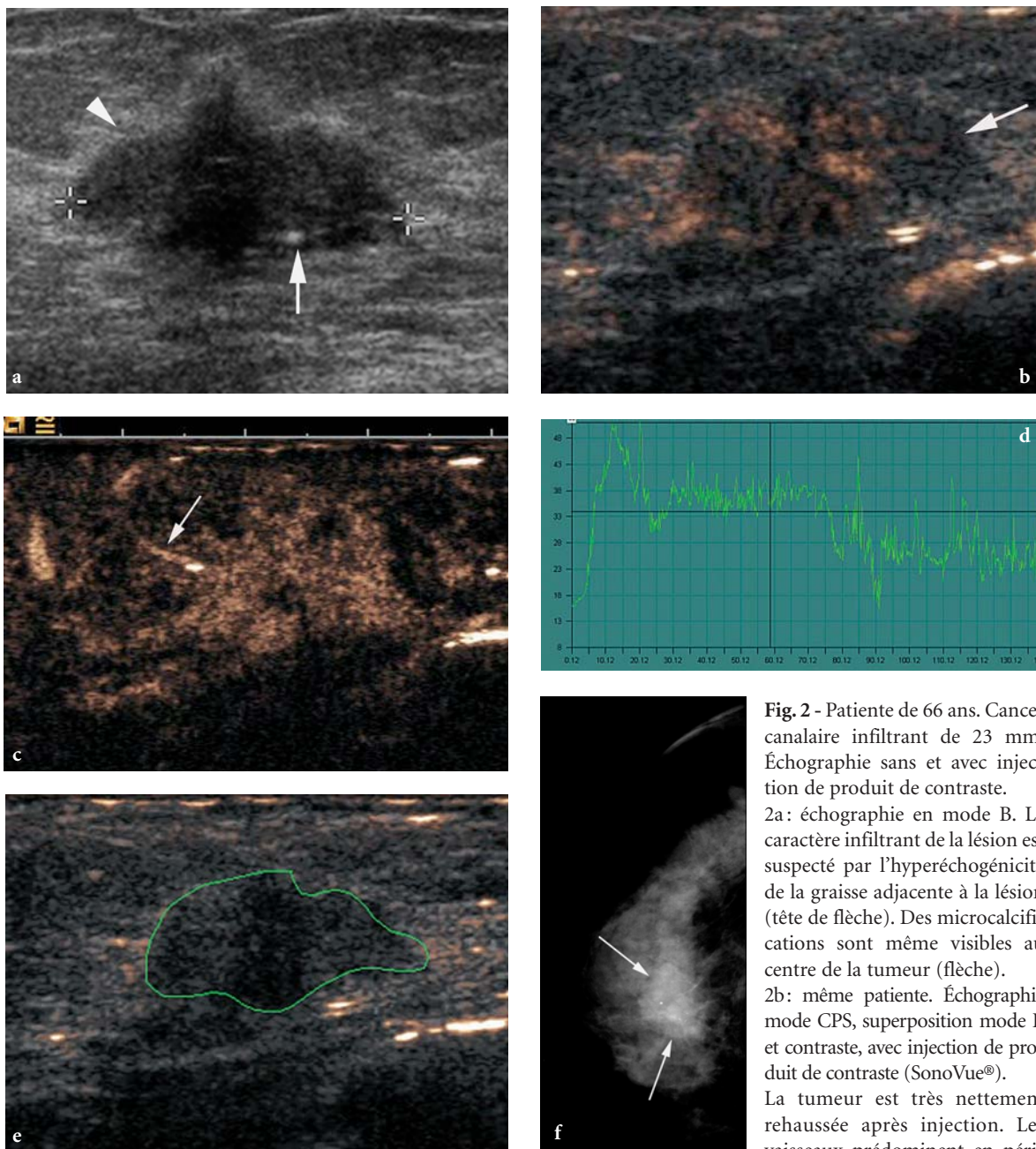
l'étude de Moon (20) incluant 50 lésions mammaires non palpables (22 cancers, 28 lésions bénignes), seulement 8 (36 %) des 22 lésions malignes étaient vascularisées en Doppler énergie avant injection de produit de contraste.

Après injection de produit de contraste, 21 (95 %) des 22 cancers étaient hypervascularisés, alors que seulement 21 % des lésions bénignes étaient rehaussées de façon significative. Le rehaussement est périphérique avec remplissage centripète en cas de lésion maligne (fig. 3). Le rehaussement des tumeurs bénignes est, lui, habituellement central, avec un remplissage centrifuge (fig. 4). L'analyse de la vascularisation en trois dimensions après injection du produit de contraste pourrait permettre de caractériser plus précisément les vaisseaux tumoraux et serait plus performante que l'analyse en deux dimensions (19).

La prise de contraste des lésions malignes est également plus précoce et plus intense que celui des lésions bénignes (20). Moon (20) a montré que l'intensité maximale du rehaussement en Doppler énergie était atteinte 30 secondes après l'injection dans 12 cas et 60 secondes après l'injection dans 9 cas. Dans notre expérience, le délai moyen du pic de rehaussement est de 12 secondes en cas de tumeur maligne et de plus de 16 secondes en cas de tumeur bénigne.

Cet aspect rejoint ce qui est connu en IRM du sein (21). En revanche, un nouveau signe sémiologique est retrouvé dans 89 % des lésions malignes de notre série : contrairement aux lésions bénignes, une prise de contraste intense périlésionnelle est très fréquemment associée au rehaussement périphérique des lésions malignes (fig. 5). La corrélation avec l'étude histologique et l'évaluation immuno-histochimique montre que ce rehaussement périlésionnel correspond au rehaussement de lésions dysplasiques associées très fréquemment aux lésions malignes. En revanche, les lésions de carcinome *in situ* sont beaucoup moins rehaussées que les lésions de carcinome infiltrant (11); bien qu'il soit connu que le CIS soit vascularisé histologiquement, la fréquence des phénomènes de nécrose associés peut expliquer ce défaut de prise de contraste.

Certaines tumeurs bénignes peuvent être très vascularisées : c'est le cas des adénofibromes cellulaires, des lésions frontières telles que l'hyperplasie canalaire atypique ou les tumeurs phyllodes bénignes. Cependant, les vaisseaux sont morphologiquement très réguliers, avec une vascularisation centrale prédominante (fig. 6).



**Fig. 2** - Patiente de 66 ans. Cancer canalaire infiltrant de 23 mm. Échographie sans et avec injection de produit de contraste.

2a : échographie en mode B. Le caractère infiltrant de la lésion est suspecté par l'hyperéchogénicité de la graisse adjacente à la lésion (tête de flèche). Des microcalcifications sont même visibles au centre de la tumeur (flèche).

2b : même patiente. Échographie mode CPS, superposition mode B et contraste, avec injection de produit de contraste (SonoVue®).

La tumeur est très nettement rehaussée après injection. Les vaisseaux prédominent en péri-

phérie. Une partie de la lésion reste hypovasculaire (flèche) et correspond à des zones de cancer canalaire *in situ*; le cancer canalaire *in situ* est très fréquemment associé à de la nécrose qui explique la plus faible vascularisation.

2c : même patiente. Échographie mode CPS, contraste seul.

L'hypervascularisation est très bien visible après injection avec ce mode. Cependant, la superposition du mode B et du contraste est intéressante en pathologie mammaire, en raison de la plus faible densité vasculaire des lésions malignes du sein. Dans ce cas particulier, le recrutement vasculaire artériel est très périphérique (flèches).

2d : même patiente. Courbe de cinétique de rehaussement après injection (logiciel Visilog®, Noesis).

La prise de contraste est rapide (temps d'obtention du pic de rehaussement = 10 secondes), avec une décroissance rapide, sur 2 minutes du rehaussement. Cet aspect est le plus couramment retrouvé en cas de cancer canalaire infiltrant.

2e : même patiente. Région d'intérêt (ROI).

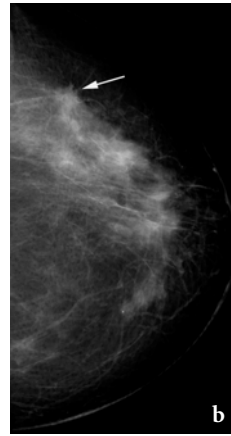
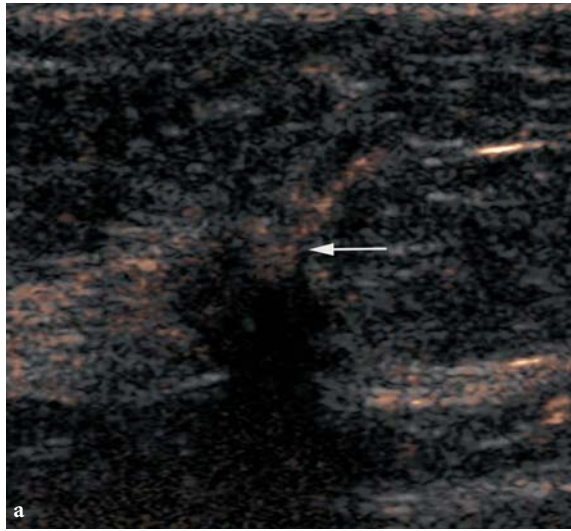
L'opérateur trace la ROI sur la tumeur pour obtenir des courbes de rehaussement. Au cours du calcul, il est possible de repositionner la ROI sur la lésion, en cas de déplacement de la lésion, à la suite de mouvements de la patiente.

2f : même patiente. Mammographie du sein droit, de face.

La lésion échographique correspond à une masse dense et de contours spiculés visible à l'union des quadrants (flèche).

Les contours sont plus difficiles à analyser en mammographie qu'en échographie, en raison de la forte densité du tissu mammaire adjacent.



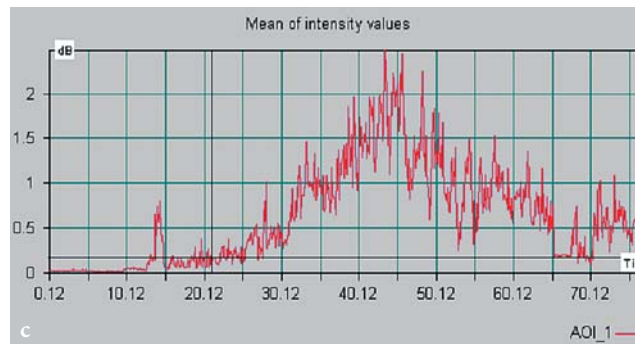
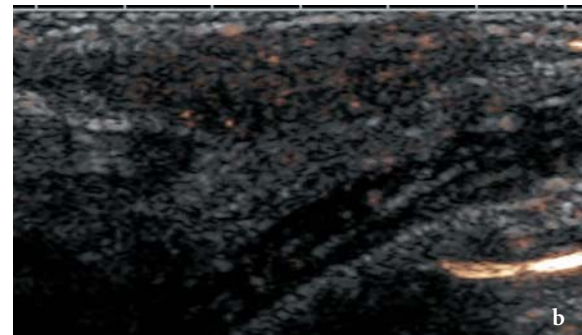
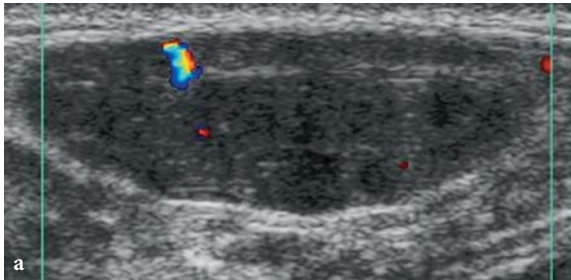


**Fig. 3** - Patiente de 69 ans. Mammographie et échographie.

3a: Échographie de contraste (CPS®, Siemens et SonoVue®, Bracco).

Malgré la petite taille de la tumeur (7 mm), des néovaisseaux tumoraux sont visibles en périphérie de la lésion (flèche). Le centre de la lésion est moins rehaussé que la périphérie.

3b: mammographie du sein gauche, de face. La lésion échographique correspond à une masse spiculée suspecte de carcinome (flèche), visible dans les quadrants externes (BIRADS 5).



**Fig. 4** - Patiente de 22 ans. Masse palpable, mobile et non douloureuse du sein gauche.

4a: Échographie Doppler couleur.

Les contours réguliers, l'échostructure homogène et le renforcement postérieur du faisceau ultrasonore sont des critères échographiques de bénignité. Des vaisseaux artériels sont dans ce cas aussi visibles en périphérie de la lésion.

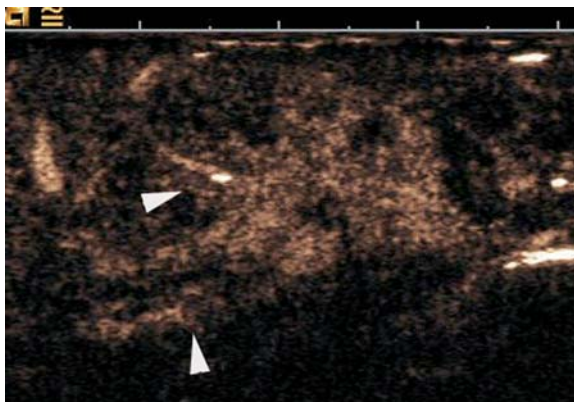
4b: même patiente. Échographie de contraste, mode CPS après injection (SonoVue®, Bracco).

Après injection, de multiples et fins vaisseaux artériels sont visibles au centre de la lésion. Le rehaussement global est de faible intensité et homogène. Ces critères échographiques sont en faveur de la bénignité.

4c: même patiente. Courbe de rehaussement après injection. Logiciel Visilog®, Noesis.

La prise de contraste est un peu plus retardée que celles des lésions malignes (> 20 secondes). Le rehaussement est également moins intense que dans le cas de lésions malignes infiltrantes. La décroissance de la courbe est plus prolongée.

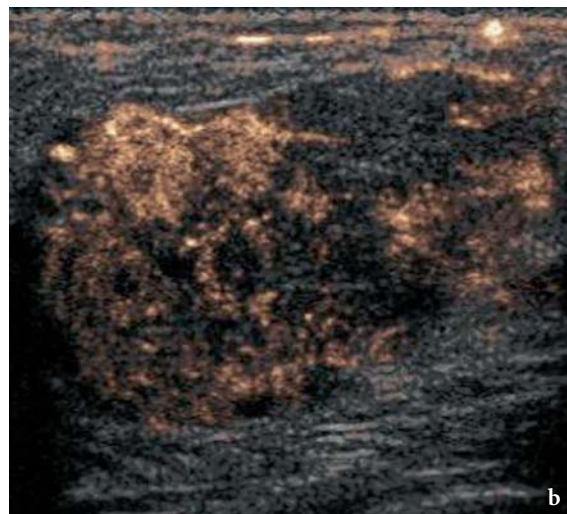
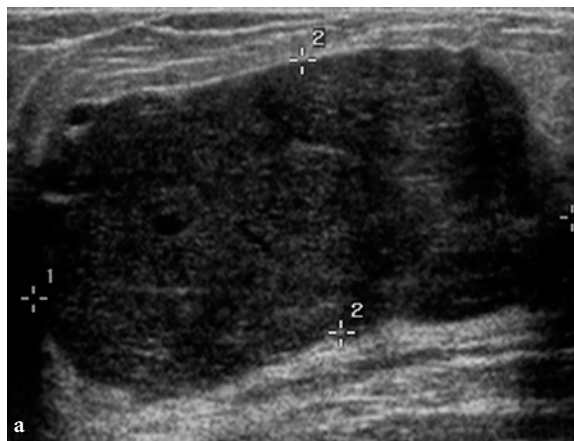




**Fig. 5** - Même patiente que la figure 2.

Échographie avec injection de produit de contraste (CPS®, Siemens; SonoVue®, Bracco).

Une hypervascularisation intense à côté de la tumeur (rehaussement péri-tumoral) est visible uniquement après injection (têtes de flèches). Cette prise de contraste correspond histologiquement à des lésions d'hyperplasie canalaire atypique.



**Fig. 6** - Patiente de 35 ans. Tumeur phyllode bénigne.

6a: Échographie en mode B.

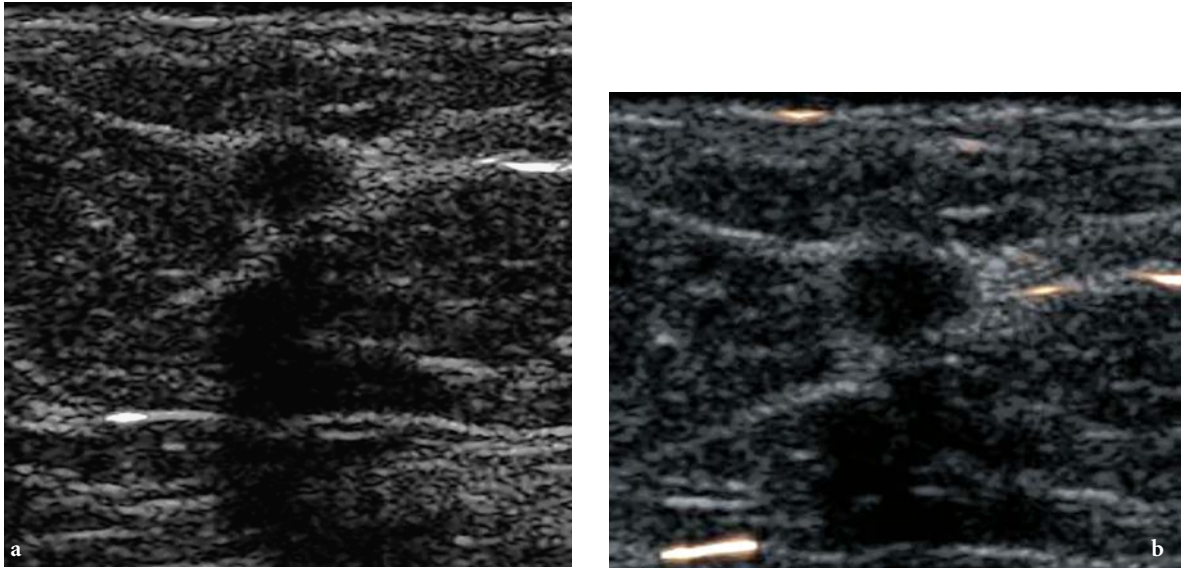
Le caractère homogène de la lésion, les contours réguliers et le renforcement postérieur sont évocateurs d'une lésion bénigne.

6b: échographie avec injection de contraste (CPS®, Siemens; SonoVue®, Bracco).

La lésion est très franchement hypervascularisée, de façon précoce après injection du produit. Le rehaussement est centrifuge. Cependant il n'y a pas de vascularisation péri-tumorale, contrairement à ce que l'on peut observer en cas de lésion maligne. L'analyse histologique est en faveur d'une tumeur phyllode. Il s'agit d'un faux positif, ce type de tumeur étant très vascularisée.

Des faux négatifs sont également possibles : certaines lésions malignes de bas grade sont très faiblement vascularisées; de même, certaines lésions volumineuses et très atténuantes ne sont pas bien visualisées en échographie, la forte atténuation du faisceau ultrasonore gênant l'analyse vasculaire en Doppler. L'injection de produit de contraste n'est pas discriminante dans ces cas particuliers. Dans notre expérience, sur 48 lésions malignes, 5 seulement étaient hypovascularisées après l'injection de produit de contraste. Quatre de ces lésions étaient des carcinomes canauxaires infiltrants de grade SBR 1, de petite taille (moins de 10 mm de diamètre)

(fig. 7). La cinquième lésion était plus volumineuse (30 mm), mais l'analyse du rehaussement vasculaire était gênée par l'hypoéchogénéité et l'atténuation particulièrement importantes du centre de la lésion (fig. 8). Quelques vaisseaux tortueux étaient seulement visibles en périphérie. Ce caractère atténuant est lié à une quantité importante de fibrose, qui peut se rencontrer dans une faible proportion de cancers canauxaires ou lobulaires infiltrants, et qui est lié à une hypoxie intratumorale (22). L'échographie en mode B et l'échographie de contraste ne sont pas adaptées à ce type de lésion, bien que ces tumeurs soient particulièrement agressives et vascularisées

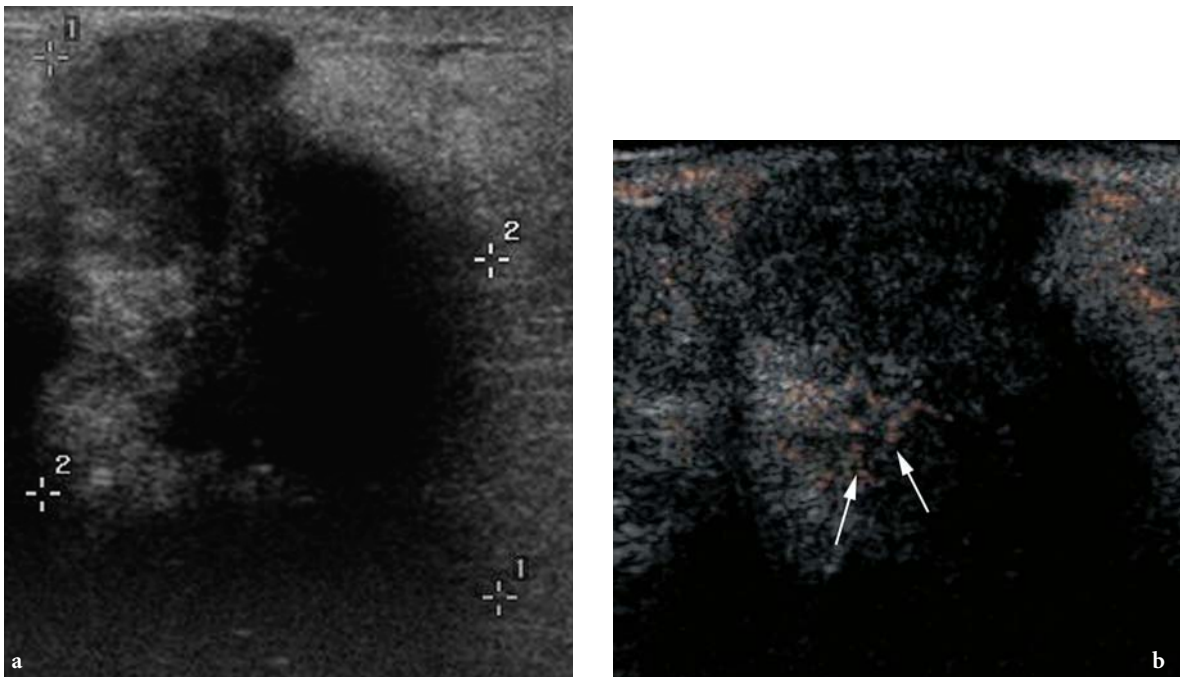


**Fig. 7** - Patiente de 53 ans. Carcinome tubuleux, de grade I.

7a: Échographie en mode B. La lésion est de petite taille (6 mm). En mode B, les caractéristiques échographiques sont suspectes : contours microlobulés et atténuation postérieure du faisceau ultrasonore.

7b: échographie avec injection de contraste (CPS®, Siemens ; SonoVue®, Bracco).

Le rehaussement après injection n'est pas visible. Les carcinomes tubuleux sont habituellement peu vascularisés, à croissance lente, de bon pronostic, en particulier pour les lésions de bas grade. Dans ce cas, l'injection de produit de contraste n'a pas été discriminante. Les lésions malignes du sein de très petite taille ou de bas grade sont mal analysées par échographie de contraste et sont souvent des faux négatifs.



**Fig. 8** - Patiente de 84 ans. Cancer canalaire infiltrant, grade 2.

8a: échographie en mode B.

La lésion est volumineuse (40 mm) ; le centre de la tumeur est hétérogène et très hypoéchogène, avec une atténuation marquée du faisceau ultrasonore.

8b: échographie avec injection de contraste (CPS®, Siemens ; SonoVue®, Bracco).

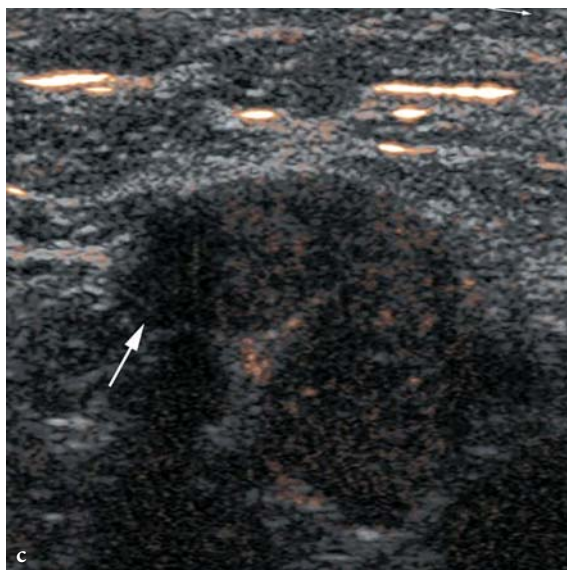
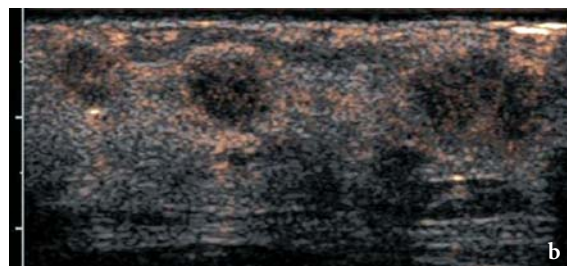
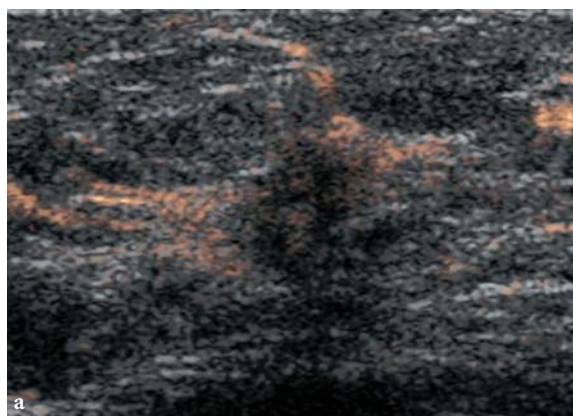
La détection du rehaussement est gênée par la forte atténuation ultrasonore. Quelques vaisseaux irréguliers sont cependant visibles à la périphérie de la lésion (flèches).

en histologie (22). D'autres méthodes d'imagerie, comme l'IRM, semblent plus performantes pour l'appréciation de la taille et de la vascularisation de ces lésions.

## Aspects cinétiques

L'aspect morphologique apparaît le plus important. Cependant, il faut tenir compte de la cinétique de rehaussement des lésions mammaires, et des différents paramètres des courbes pour essayer de caractériser ces lésions et de différencier les lésions bénignes des lésions malignes. La prise de contraste (Wash-in) est rapide en cas de lésion maligne avec une décroissance rapide de la prise de contraste dans le temps (wash-out) (fig. 9). Ce phénomène de lavage, ou « wash-

out », correspond au passage du produit de contraste dans le réseau veineux par des shunts artério-veineux qui n'existent pas en cas de lésions bénignes (3). Dans son étude, Jung décrit une prise de contraste très prolongée dans le temps (> 8 minutes) comme un signe très spécifique de malignité (16), rencontré dans plus de 90 % de sa série. Cette prise de contraste retardée n'était, de plus, jamais retrouvée dans les lésions bénignes. Ce rehaussement très prolongé dans le temps n'est pas retrouvé dans d'autres études. Cependant, le produit de contraste utilisé dans cette série (Optison®) a une longue durée de vie et pourrait expliquer cette prise de contraste prolongée. La durée moyenne de rehaussement des lésions malignes de cette série était en effet de 12 minutes.



**Fig. 9** - Patiente de 48 ans. Cancer canalaire infiltrant trifocal, grade 3. Adénopathie axillaire droite métastatique.

9a: Échographie avec injection de contraste (CPS®, Siemens; SonoVue®, Bracco).

La tumeur de 10 mm initialement détectée sur la mammographie est hypervascularisée après l'injection du produit de contraste, avec une hypervascularisation périphérique et péri-tumorale suspecte.

9b: échographie avec injection de contraste (CPS®, Siemens; SonoVue®, Bracco).

Dans le même quadrant, deux autres lésions hypervascularisées sont détectées après injection à distance de la première lésion. Ces deux autres lésions présentent les mêmes caractéristiques de rehaussement que la tumeur primitive.

9c: échographie du creux axillaire avec injection de contraste (CPS®, Siemens; SonoVue®, Bracco).

Une adénopathie palpable est visualisée. La prise de contraste est intense, mais une zone tumorale moins vascularisée est également visible (flèche). Un défaut de rehaussement dans le cortex d'une adénopathie peut être un signe d'envahissement tumoral.

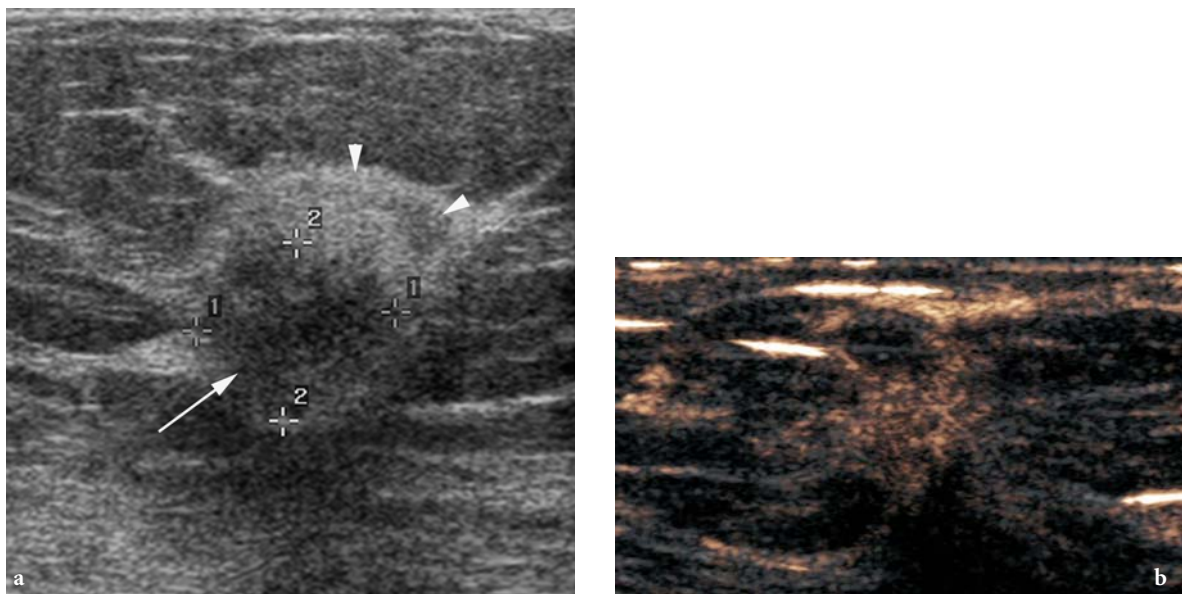


La cinétique de prise de contraste des lésions bénignes est retardée dans le temps et le pic est moins intense que dans le cas des lésions malignes (fig. 10). Des courbes de rehaussement peuvent être tracées grâce à des logiciels disponibles sur les échographes ou sur des stations de travail déportées. Des régions d'intérêt (ROI) sont dessinées sur la tumeur par l'opérateur (fig. 11). Des logiciels de recalage sur certaines machines peuvent replacer la ROI au cas où les mouvements respiratoires de la patiente l'auraient déplacée. Contrairement à ce qui est connu en IRM du sein, le pic maximal de rehaussement est atteint en moins de 15 secondes pour les lésions malignes (2 mn 30 pour l'IRM). Ce délai très court peut être facilement détecté par le caractère dynamique « en temps réel » de l'échographie de contraste du sein. Il est probable que, grâce à cet outil, la connaissance de la perfusion des lésions mammaires sera facilitée.

### **L'échographie de contraste du sein peut-elle être considérée comme un examen suffisamment pertinent pour réduire le nombre de biopsies bénignes ?**

Il est certain, au vu des différentes études de la littérature, que l'échographie de contraste améliore significativement la spécificité de l'écho-

graphie et du Doppler pour la caractérisation des lésions mammaires (23). Cependant, cette amélioration se ferait au détriment d'une perte de sensibilité (24). Dans son étude, Zdemir (24) a essayé de déterminer la valeur de l'échographie de contraste par comparaison avec l'échographie en mode B et Doppler couleur simple. Il a essayé de classer les lésions selon les critères BIRADS pour le mode B, le Doppler énergie et l'échographie de contraste sans et avec injection. Sur 69 lésions (28 malignes, 41 bénignes), l'injection de produit de contraste améliorait significativement la spécificité (71 %) et la valeur prédictive positive (70 %) des lésions classées BIRADS 4 seulement (suspectes de cancer) par rapport à l'échographie en mode B (39 % et 53 % respectivement), mais diminuait la sensibilité et la valeur prédictive négative des lésions classées BIRADS 3 (probablement bénignes) ou BIRADS 5 (suspectes de malignité). Cependant, il est malgré tout intéressant de constater que l'échographie de contraste du sein pourrait permettre de réduire le nombre de biopsies inutiles réalisées dans la catégorie BIRADS 4, qui regroupe un nombre important de lésions mammaires ambiguës (de 5 à 95 % de malignité). D'autres auteurs, en revanche, constatent plutôt une amélioration de la spécificité et de la sensibilité grâce à



**Fig. 10** - Patiente de 63 ans. Récidive locale quatre ans après une tumorectomie et irradiation du sein droit.

10a: Échographie en mode B.

Une masse de contours irréguliers (flèche), à limites convexes est visible dans une zone hyperéchogène, correspondant à un foyer de cytotéatonécrose post-radique (tête de flèche). Cet aspect évoque en premier lieu une récidive locale.

10b: échographie avec injection de contraste (CPS®, Siemens; SonoVue®, Bracco).

L'intensité du rehaussement après injection de produit de contraste est en faveur du diagnostic de récidive.

Les lésions cicatricielles sont le plus souvent avasculaires.



l'injection de produit de contraste échographique (25). La variabilité des résultats des différentes études est très probablement liée à la disparité des techniques utilisées, des appareils d'échographie ou du produit de contraste injecté (5). En effet, il n'y a pas aujourd'hui de réelle standardisation de la technique.

La place de l'échographie de contraste du sein par rapport à l'IRM pour la caractérisation lésionnelle peut également être discutée. L'IRM du sein est devenue aujourd'hui très sensible mais manque encore de spécificité (de 77 à 85 % selon les auteurs) (26). Des travaux de comparaison IRM-échographie de contraste n'auraient pas constaté d'amélioration de la faible spécificité de l'IRM par l'injection de produit de contraste ultrasonore (6) : parmi 40 lésions (23 cancers, 17 adénofibromes), un signal Doppler couleur était constamment retrouvé dans les lésions malignes et dans seulement 68,7 % des fibro-adénomes après l'injection de produit de contraste (Se = 95,6 % ; Sp = 5,9 %). Ni le nombre moyen de vaisseaux par tumeur, ni le temps de rehaussement maximal ou la persistance du rehaussement n'ont montré pourtant de différences significatives entre les lésions bénignes et les lésions malignes. Mais dans cette étude déjà ancienne, le produit de contraste utilisé était le Levovist®, qui, on le sait maintenant, est moins adapté à la pathologie mammaire que d'autres produits de contraste à persistance vasculaire (27). De nouvelles études de comparaison IRM-échographie de contraste à grande échelle devraient permettre de répondre à cette question dans le futur.

### **Évaluation de la réponse à la chimiothérapie néoadjuvante**

L'évaluation précoce de la réponse thérapeutique est un élément déterminant pour le pronostic du cancer du sein (28). Les tumeurs de grande taille (> 3 cm) ou de haut grade sont habituellement traitées par chimiothérapie première, dans le but de réduire la taille tumorale et de permettre un traitement conservateur, et de limiter le risque de micrométastases circulantes (29). La mammographie ou l'échographie en mode B peuvent être des examens insuffisants pour l'évaluation de la taille tumorale et de la réponse au traitement, car ces lésions sont très denses et souvent mal limitées en mammographie ou en échographie (28). L'IRM est aujourd'hui un examen de référence pour l'appréciation de la réponse tumorale à la chimiothérapie première dans le cancer du

sein (30, 31). Cependant, la réalisation d'IRM du sein en urgence avant le début de la chimiothérapie première est souvent difficile en raison de difficultés de programmation des rendez-vous.

Plusieurs études ont évalué l'apport de l'échographie avec injection de produit de contraste dans l'appréciation de la perfusion tumorale avant et après chimiothérapie néo-adjuvante (32, 33). L'injection de produit de contraste ultrasonore permet d'augmenter la détection de vaisseaux artériels dans plus de 94 % des cas des lésions malignes (33). Le bénéfice semble surtout être intéressant en post-thérapeutique, car l'injection de produit de contraste permet alors de détecter plus facilement les vaisseaux artériels tumoraux résiduels, ou un reliquat tumoral actif, facteurs de mauvais pronostic, nécessitant une modification de la thérapeutique (34).

L'échographie de contraste du sein peut aussi permettre de détecter des lésions hypervasculaires résiduelles après d'autres thérapeutiques ciblées, comme la radiofréquence du sein (35).

### **Bilan d'extension des cancers infiltrants**

La mammographie ou l'échographie en mode B sont des examens d'imagerie souvent insuffisants pour le bilan d'extension des cancers infiltrants, en particulier si le sein est dense. L'IRM est aujourd'hui de plus en plus réalisée dans cette indication, pour préciser la taille tumorale, l'envahissement ganglionnaire ou rechercher des lésions multifocales ou multicentriques (36). Pour les mêmes raisons d'accessibilité et de temps précisées plus haut, il peut être intéressant de réaliser le bilan d'extension local et ganglionnaire grâce à l'échographie avec injection de produit de contraste. Il est alors nécessaire d'examiner la totalité du sein, et le creux axillaire avant et après l'injection du produit de contraste. Étant donné la courte durée possible de l'examen après injection (moins de trois minutes), l'examen du sein et du creux axillaire peut s'avérer difficile. Néanmoins, l'injection du produit de contraste permet de délimiter précisément les contours de la lésion, et de préciser la taille tumorale (fig. 12). On peut également détecter des lésions multifocales contiguës à la tumeur primaire, mais il n'est habituellement pas possible de détecter de petites lésions situées à distance de la lésion primaire. L'injection de produit de contraste pourrait être intéressante pour la détection de métastases axillaires, et concurrencer la technique de biopsie du ganglion sentinelle (37, 38). L'injection de produit de contraste permet d'augmenter la

vascularisation des ganglions qui apparaissent très échogènes et homogènes lorsqu'ils sont normaux (39). Des défauts de rehaussement intraganglionnaires sont visibles en cas d'envahissement ganglionnaire (fig. 13). Cette technique serait aujourd'hui aussi performante que la technique de détection du ganglion sentinelle classique par injection de bleu patent ou de produit de contraste isotopique, mais est plus facilement utilisable et peu invasive (38). Ces résultats doivent cependant être validés sur de grandes séries de patients.

### Recherche de récurrence après traitement conservateur de cancer du sein

Le risque de récurrence après traitement conservateur de cancer du sein est estimé à 1 % par an. L'IRM est aujourd'hui le meilleur examen pour la recherche de récurrence. Comme pour la caractérisation lésionnelle ou le bilan d'extension, l'intérêt de l'échographie de contraste du sein pourrait se justifier par un moindre coût et une meilleure accessibilité. Cependant, l'échographie de contraste du sein est-elle performante après radiothérapie et chirurgie, et peut-on distinguer de façon fiable les lésions cicatricielles des récurrences tumorales ?

Les lésions cicatricielles du sein peuvent avoir un aspect très suspect en échographie de mode B. En effet, ces lésions sont le souvent hypoéchogènes et atténuantes, comme peuvent l'être également les lésions malignes. Cependant, elles sont souvent rétractiles avec des bords plats ou concaves, contrairement aux récurrences dont les bords sont le plus souvent convexes. C'est surtout la présence d'une néoangiogenèse dans ou en périphérie de la lésion qui va pouvoir orienter vers une récurrence (fig. 14), car les lésions cicatricielles sont avasculaires. Quelques études ont évalué l'échographie de contraste dans cette indication (40, 41). L'injection de produit de contraste augmente de façon plus importante le signal vasculaire des récurrences par comparaison aux lésions bénignes (40). Cependant, comme en IRM, il est possible d'observer des faux positifs, plus fréquents en cas de granulome cicatriciel ou d'hématome partiellement organisé qui peuvent être hypervascularisés en périphérie ; de même, les récurrences qui se présentent sous la forme de foyers de microcalcifications ne sont pas visibles en échographie et peuvent donc être des faux négatifs (41). La place de l'échographie de contraste dans cette indication n'est donc pas encore bien définie, puisque l'IRM, examen de

référence dans cette indication, est performante ; de plus, la plupart des travaux sur ce sujet ne concernent que de très petites séries de patientes. Il faudra donc certainement de plus grandes séries de patientes pour valider la place de l'échographie du sein avec injection de produit de contraste dans la recherche de récurrence.

### Dépistage

La mammographie est aujourd'hui le meilleur examen pour le dépistage du cancer du sein. L'échographie en mode B est un examen complémentaire, surtout performant pour la détection de lésions dans des seins denses (densités 3 et 4 de la classification BIRADS) (42). L'apport de l'échographie de contraste du sein pour le dépistage échographique de lésions suspectes n'est pas prouvé actuellement. L'intérêt de cette technique serait de pouvoir détecter des lésions suspectes visibles en IRM, et non détectées par mammographie et échographie, dans des populations à haut risque de cancer du sein, comme les femmes qui présentent des mutations des gènes BRCA1 et BRCA2. Aucune étude actuellement n'a évalué cette indication. Cependant, dans notre expérience, il apparaît très difficile de réaliser un examen de dépistage par échographie de contraste, puisque le délai adéquat d'examen du sein est de moins de trois minutes. L'échographie de contraste du sein n'apparaît donc pas adaptée au dépistage du cancer du sein. Cependant, l'intérêt de l'échographie de contraste pourrait être reconsidéré lorsque de nouveaux produits de contraste dédiés à l'imagerie superficielle seront disponibles.

### Conclusion

La place de l'échographie de contraste du sein n'est pas encore parfaitement définie dans la stratégie diagnostique du cancer du sein. La caractérisation lésionnelle est le domaine le mieux exploré aujourd'hui. Les produits de contraste échographiques permettraient une meilleure analyse de la vascularisation des lésions malignes et seraient alors complémentaires de la mammographie ou de l'échographie en apportant une information pronostique, les lésions malignes fortement hypervasculaires étant de moins bon pronostic que les lésions peu vascularisées. L'injection de produit de contraste peut aussi aider à la prise en charge thérapeutique en évaluant la réponse tumorale à la chimiothérapie néoadjuvante, en complément de la mammographie ou de

l'échographie, et plus facilement qu'en IRM. En revanche, l'échographie de contraste du sein ne semble aujourd'hui pas adaptée au dépistage du cancer du sein.

La place de l'échographie de contraste du sein n'est pas encore parfaitement définie dans la stratégie diagnostique du cancer du sein. Les caractéristiques du rehaussement tumoral doivent être précisées par des séries utilisant les équipements adéquats et les produits de contraste de seconde génération, car les premières séries sont trop hétérogènes. Des logiciels permettant une analyse fine des paramètres des courbes de rehaussement pourraient également faciliter la reproductibilité. La technique d'acquisition est toujours débattue, car les différents constructeurs ont choisi des options techniques différentes pour l'émission et le recueil du signal. Il est évidemment aujourd'hui trop tôt pour conclure, et finalement le produit de contraste lui-même est un sujet en évolution constante. En effet, il y a une énorme différence entre les première et seconde générations et personne ne sait réellement quelle en sera l'évolution dans les prochaines années.

On peut résumer dès lors certains points :

- l'apport le plus évident des produits de contraste ultrasonores est probablement la caractérisation des lésions suspectes du sein. Si on considère cette indication, l'échographie de contraste serait un bon complément de la mammographie et de l'échographie ;

- l'évaluation du ganglion sentinelle est également un domaine où l'échographie de contraste du sein pourrait avoir sa place ;

- la détection des récidives et la différenciation entre une cicatrice et une récidive pourraient être un apport complémentaire de l'échographie de contraste du sein ;

- enfin, l'évaluation des patientes traitées par chimiothérapie première serait une bonne indication. Dans ce cas, l'échographie de contraste serait une technique plus simple, moins coûteuse et plus facile à organiser que l'IRM ;

- *a contrario*, il paraît peu certain que l'échographie de contraste puisse jouer un rôle important dans le dépistage du cancer du sein dans les années à venir.

Cependant, comme la technique progresse très rapidement, il est très difficile d'anticiper le rôle exact de chaque technique dans le futur. L'analyse attentive de la littérature sera indispensable pour avoir une vue précise de l'apport des produits de contraste ultrasonores dans l'étude de la pathologie mammaire.

## Références

1. Kedar RP, Cosgrove D, McCready VR *et al.* (1996) Microbubble contrast agent for color Doppler US: effect on breast masses. Work in progress. *Radiology* 198: 679-86
2. Albrecht T, Patel N, Cosgrove DO *et al.* (1998) Enhancement of power Doppler signals from breast lesions with the ultrasound contrast agent EchoGen emulsion: subjective and quantitative assessment. *Acad Radiol* 5 Suppl 1: S195-198; discussion S199
3. Schneider BP, Miller KD (2005) Angiogenesis of breast cancer. *J Clin Oncol* 23: 1782-90
4. Watermann D, Madjar H, Sauerbrei W *et al.* (2004) Assessment of breast cancer vascularisation by Doppler ultrasound as a prognostic factor of survival. *Oncol Rep* 11: 905-10
5. Schroeder RJ, Bostanjoglo M, Rademaker J *et al.* (2003) Role of power Doppler techniques and ultrasound contrast enhancement in the differential diagnosis of focal breast lesions. *Eur Radiol* 13: 68-79
6. Alamo L, Fischer U (2001) Contrast-enhanced color Doppler ultrasound characteristics in hypervascular breast tumors: comparison with MRI. *Eur Radiol* 11: 970-7
7. American College of Radiology (1995) (ed) *Breast Imaging reporting and data systems (BIRADS)*. VA: Reston
8. Stuhmann M, Schwarz T, Schietzel M (2001) Breast cancer recurrence versus scar. Ultrasonographic differentiation using Levovist as the contrast medium. *Ultraschall Med* 22: 2-6
9. Cosgrove D (2004) Future prospects for SonoVue and CPS. *Eur Radiol* 14 Suppl 8: P116-124
10. Madjar H, Prompeler HJ, Sauerbrei W *et al.* (1994) Color Doppler flow criteria of breast lesions. *Ultrasound Med Biol* 20: 849-58
11. Engels K, Fox SB, Whitehouse RM *et al.* (1997) Distinct angiogenic patterns are associated with high-grade in situ ductal carcinomas of the breast. *J Pathol* 181: 207-12
12. Del Cura JL, Elizagaray E, Zabala R *et al.* (2005) The Use of Unenhanced Doppler Sonography in the Evaluation of Solid Breast Lesions. *Am J Roentgenol* 184: 1788-94
13. Jung EM, Jungius KP, Lenhart M *et al.* (2004) Tissue harmonic imaging (THI) and contrast harmonic imaging (CHI) for sonographically guided vacuum-assisted biopsy of mammographically occult breast tumors. *Rofo* 176: 1416-22
14. Kook SH, Kwag HJ (2003) Value of contrast-enhanced power Doppler sonography using a microbubble echo-enhancing agent in evaluation of small breast lesions. *J Clin Ultrasound* 31: 227-38
15. Chaudhari MH, Forsberg F, Voodarla A *et al.* (2000) Breast tumor vascularity identified by contrast enhanced

- ultrasound and pathology: initial results. *Ultrasonics* 38: 105-9
16. Jung EM, Jungius KP, Rupp N *et al.* (2005) Contrast enhanced harmonic ultrasound for differentiating breast tumors - first results. *Clin Hemorheol Microcirc* 33: 109-20
  17. Greis C (2004) Technology overview: SonoVue (Bracco, Milan). *Eur Radiol* 14 Suppl 8: P11-15
  18. Cha JH, Moon WK, Cho N *et al.* (2005) Differentiation of benign from malignant solid breast masses: conventional US versus spatial compound imaging. *Radiology* 237: 841-6
  19. Forsberg F, Goldberg BB, Merritt CR *et al.* (2004) Diagnosing breast lesions with contrast-enhanced 3-dimensional power Doppler imaging. *J Ultrasound Med* 23: 173-82
  20. Moon WK, Im JG, Noh DY, Han MC (2000) Nonpalpable breast lesions: evaluation with power Doppler US and a microbubble contrast agent-initial experience. *Radiology* 217: 240-6
  21. Kitagawa K, Sakuma H, Ishida N *et al.* (2004) Contrast-enhanced high-resolution MRI of invasive breast cancer: correlation with histopathologic subtypes. *AJR Am J Roentgenol* 183: 1805-9
  22. Colpaert C, Vermeulen P, van Beest P *et al.* (2001) Intratumoral hypoxia resulting in the presence of a fibrotic focus is an independent predictor of early distant relapse in lymph node-negative breast cancer patients. *Histopathology* 39: 416-25
  23. Martinez AM, Medina CJ, Bustos C, Hernandez JA (2003) Assessment of breast lesions using Doppler with contrast agents. *Eur J Gynaecol Oncol* 24: 527-30
  24. Zdemir A, Kilic K, Ozdemir H *et al.* (2004) Contrast-enhanced power Doppler sonography in breast lesions: effect on differential diagnosis after mammography and gray scale sonography. *J Ultrasound Med* 23: 183-95; quiz 196-187
  25. Madjar H, Prompeler HJ, Del Favero C *et al.* (2000) A new Doppler signal enhancing agent for flow assessment in breast lesions. *Eur J Ultrasound* 12:123-30
  26. Gibbs P, Liney GP, Lowry M *et al.* (2004). Differentiation of benign and malignant sub-1 cm breast lesions using dynamic contrast enhanced MRI. *Breast* 13: 115-21
  27. Madjar H (2001) Contrast ultrasound in breast tumor characterization: present situation and future tracks. *Eur Radiol* 11 Suppl 3: E41-46
  28. Ollivier L, Balu-Maestro C, Leclere J (2005) Imaging in evaluation of response to neoadjuvant breast cancer treatment. *Cancer Imaging* 5: 27-31
  29. Schwartz G (2005) Neoadjuvant induction chemotherapy. *Minerva Ginecol* 57: 327-48
  30. Warren RM, Bobrow LG, Earl HM *et al.* (2004) Can breast MRI help in the management of women with breast cancer treated by neoadjuvant chemotherapy? *Br J Cancer* 90: 1349-60
  31. Hata T, Takahashi H, Watanabe K *et al.* (2004) Magnetic resonance imaging for preoperative evaluation of breast cancer: a comparative study with mammography and ultrasonography. *J Am Coll Surg* 198: 190-7
  32. Broillet A, Hantson J, Ruegg C *et al.* (2005) Assessment of microvascular perfusion changes in a rat breast tumor model using SonoVue to monitor the effects of different anti-angiogenic therapies. *Acad Radiol* 12 Suppl 1: S28-33
  33. Vallone P, D'Angelo R, Filice S *et al.* (2005) Color-doppler using contrast medium in evaluating the response to neoadjuvant treatment in patients with locally advanced breast carcinoma. *Anticancer Res* 25: 595-9
  34. Abrial SC, Penault-Llorca F, Delva R *et al.* (2005) High prognostic significance of residual disease after neoadjuvant chemotherapy: a retrospective study in 710 patients with operable breast cancer. *Breast Cancer Res Treat* 94: 255-63
  35. Lamuraglia M, Lassau N, Garbay JR *et al.* (2005) Doppler US with perfusion software and contrast medium injection in the early evaluation of radiofrequency in breast cancer recurrences: a prospective phase II study. *Eur J Radiol* 56: 376-81
  36. Zhang Y, Fukatsu H, Naganawa S *et al.* (2002) The role of contrast-enhanced MR mammography for determining candidates for breast conservation surgery. *Breast Cancer* 9: 231-9
  37. Blomley M (2004) Can microbubbles be targeted to lymph nodes? *Radiology* 231: 611-2
  38. Bude RO (2004) Does contrast-enhanced US have potential for sentinel lymph node detection? *Radiology* 230: 603-4
  39. Goldberg BB, Merton DA, Liu J-B *et al.* (2004) Sentinel Lymph Nodes in a Swine Model with Melanoma: Contrast-enhanced Lymphatic US. *Radiology* 230: 727-34
  40. Baz E, Madjar H, Reuss C *et al.* (2000) The role of enhanced Doppler ultrasound in differentiation of benign vs. malignant scar lesion after breast surgery for malignancy. *Ultrasound Obstet Gynecol* 15: 377-82
  41. Stuhmann M, Aronius R, Schietzel M (2000) Tumor vascularity of breast lesions: potentials and limits of contrast-enhanced Doppler sonography. *AJR Am J Roentgenol* 175: 1585-9
  42. Berg WA (2004) Supplemental screening sonography in dense breasts. *Radiol Clin North Am* 42: 845-51



---

# Imagerie ultrasonore de la perfusion cérébrale<sup>1</sup>

G. Seidel, K. Meyer-Wiethe

## Historique

L'échographie transcrânienne et duplex, rehaussée par le contraste et basée sur le Doppler des artères cérébrales basales, est une méthode bien établie pour recueillir des informations sur l'état de la macrocirculation cérébrale. À cause de la faible concentration en érythrocytes et d'un faible flux sanguin variant entre 1 et 10 mm/s, le flux sanguin de la microcirculation cérébrale ne peut être détecté avec les techniques Doppler conventionnelles. Cette difficulté peut être éliminée en détectant la signature non linéaire des microbulles d'agent de contraste ultrasonore (ACU) présentes dans le champ ultrasonore. Dans le cadre de l'imagerie de perfusion transcrânienne, l'atténuation de l'énergie ultrasonore par l'os temporal nécessite l'application de techniques à index mécanique (IM) élevé. En utilisant une faible fréquence de répétition de l'impulsion, entre 0,25 et 4 Hz, afin de permettre le remplissage des vaisseaux après la destruction des bulles, les signaux provenant des agents de contraste peuvent être détectés non seulement dans les larges vaisseaux, mais aussi dans la microcirculation.

La perfusion est définie comme le flux (quantité de sang passant par unité de temps) par volume de tissu. Jusqu'à présent, en raison de limitations physiques telles que les interactions entre les ultrasons et les bulles, la dépendance avec la profondeur ainsi que les phénomènes d'ombre acoustique, la mesure quantitative non invasive de la perfusion cérébrale par contraste ultrasonore n'est pas encore possible. Néanmoins, les méthodes de contraste offrent une approche simple pour l'estimation qualitative de la perfusion cérébrale. Actuellement, trois méthodes (les

cinétiques du bolus, de diminution et de remplissage) sont utilisées pour évaluer la perfusion cérébrale par imagerie ultrasonore de contraste.

## Cinétiques obtenues à partir d'un bolus

En utilisant l'imagerie non linéaire triggée à haut IM, un fort signal de contraste de perfusion cérébrale est obtenu même au travers du crâne. Afin d'obtenir un intervalle de temps suffisant pour permettre un remplissage de la zone d'intérêt par l'agent de contraste après sa destruction par les ultrasons, une cadence d'acquisition comprise entre 0,25 et 4 Hz doit être observée. Ceci conduit à une détérioration de la résolution temporelle comparée aux techniques d'imagerie conventionnelles en temps réel (15 et 20 Hz), utilisées pour l'imagerie de la macrocirculation.

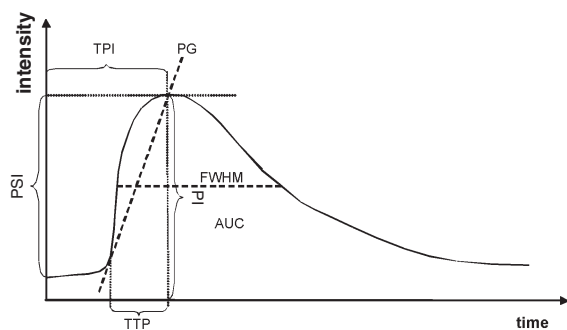
La théorie de la mesure de la perfusion des tissus à la suite de l'injection d'un bolus de contraste est dérivée de la méthode de dilution de l'indicateur. La quantification de la perfusion nécessite de mesurer les courbes de transit primaire de l'artère afférente ainsi que des vaisseaux efférents afin que les aires sous les courbes soient calculées. De telles mesures ne peuvent être réalisées par l'imagerie ultrasonore de perfusion cérébrale. En effet, dans de nombreux cas, les vaisseaux d'entrée (ou de sortie) ne peuvent être explorés sur un même plan d'imagerie. De plus, l'atténuation ainsi que les phénomènes d'ombre rendent une mesure quantitative impossible.

Dans la plupart des études cliniques, les informations durant la phase d'arrivée et la phase d'élimination des courbes de temps-intensité

1. Traduit de l'anglais par P. Palanchon.

(TIC) ou des séquences d'images obtenues après l'injection d'un bolus de contraste ont été analysées afin de mesurer le flux sanguin cérébral local (fig. 1). Différents paramètres peuvent être extraits de ces courbes, incluant l'intensité du maximum (PI), le ratio de rehaussement du signal (PSI), le temps mis pour atteindre le pic maximal (TTP), l'aire sous la courbe (AUC), le gradient positif (PG : pente de la phase d'arrivée), la largeur du rehaussement (PW : largeur totale à 90 % de l'intensité maximale), la largeur à mi-hauteur de l'intensité maximale (FWHM) et le temps de transit moyen (MTT). Ces paramètres de TIC peuvent être codés en couleurs en images paramétriques afin de faciliter l'identification des perturbations de perfusion (1) (fig. 2).

De nombreuses études sur la visualisation de la perfusion cérébrale après l'injection de contraste ont été publiées depuis 1998 (2-17). Ces études ont été principalement réalisées avec des techniques d'imagerie harmonique en échelle de gris (conventionnelle, modulation d'amplitude ou inversion d'impulsion), analysant les cinétiques du bolus. Dans certaines études, des techniques Doppler couleur fondamental, basées sur le Doppler puissance et la destruction des agents de contraste, ont été utilisées (*Contrast burst imaging* et *Time variance imaging*). Les technologies à impulsions multiples, plus récemment développées, semblent supérieures pour l'analyse de la perfusion cérébrale. Les produits de contraste ultrasonores commercialisés tels Levovist® (Schering, Berlin, Allemagne), Optison® (Amersham Health, Oslo, Norvège) et SonoVue® (Bracco, Milan, Italie) ont montré des propriétés de contraste intéressantes pour l'ima-

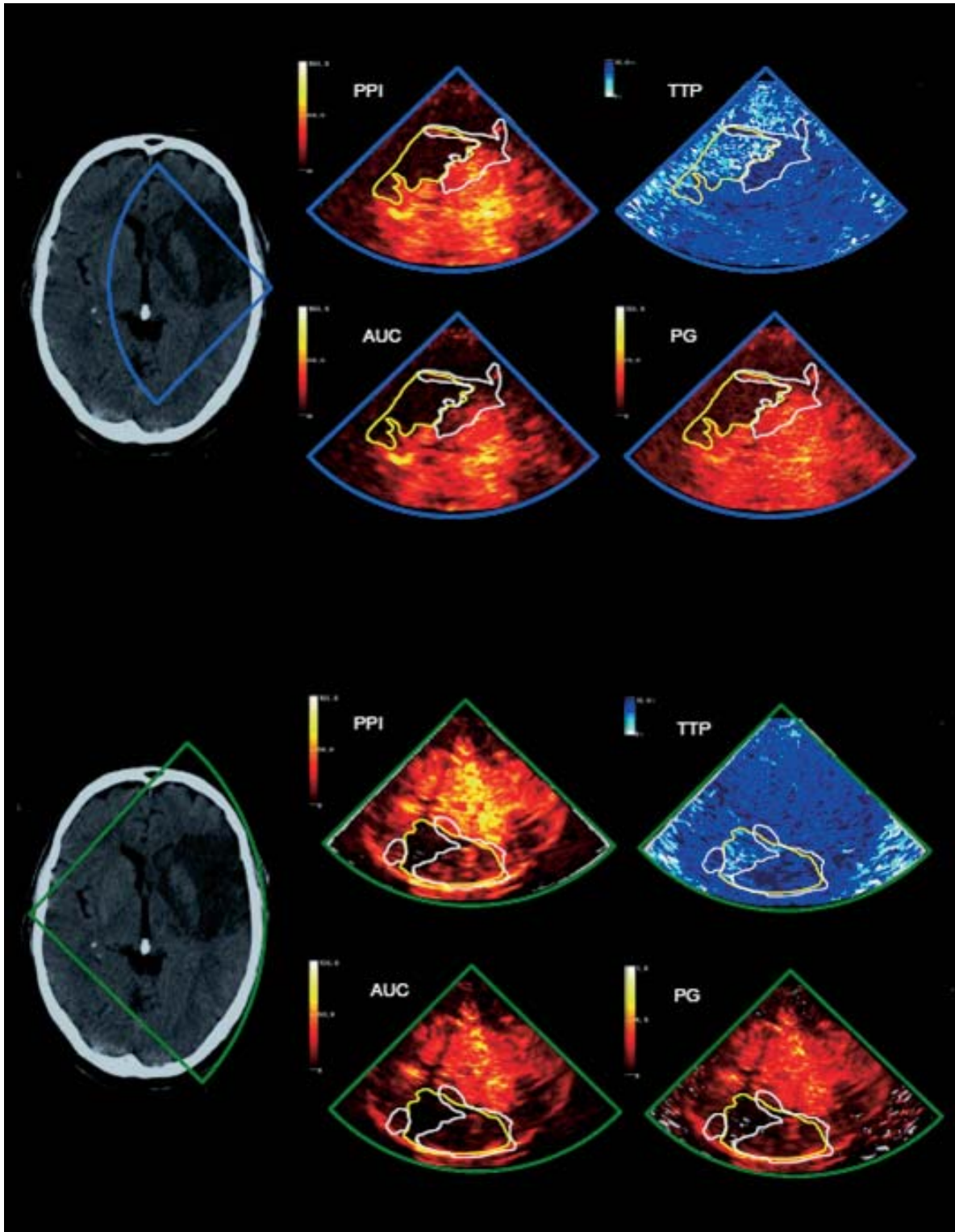


**Fig. 1** - Cinétiques du bolus. Représentation schématique des différents paramètres de la courbe de temps-intensité (CTI) après l'injection d'un bolus d'agent de contraste ultrasonore (ACU).

gerie de la perfusion cérébrale chez l'homme. Aucun événement indésirable majeur n'a été mentionné dans les nombreuses études publiées, incluant plus de 200 sujets, portant sur l'analyse de la perfusion cérébrale et utilisant ces agents de contraste.

Jusqu'à présent, seules deux études portent sur l'imagerie de perfusion par ultrasons sur des volontaires sains en utilisant l'IRM de perfusion en tant que référence (*Contrast burst imaging* et *Time variance imaging* ainsi que l'imagerie harmonique à IM élevé (13, 14)). Pour ces deux études, le TTP et pour une étude l'aire sous la courbe de l'imagerie de perfusion ultrasonore ont montré une bonne corrélation avec le temps pour le maximum mesuré par l'IRM de perfusion. Dans les études cliniques portant sur des patients à la phase aiguë de l'AVC, la plupart des études ont utilisé les cinétiques d'un bolus de contraste avec différentes modalités d'imagerie harmonique (imagerie harmonique, modulation de puissance et imagerie par inversion de pulse) (18-28). Avec les nouvelles et plus sensibles technologies ultrasonores à impulsions multiples, il est devenu possible d'analyser la perfusion cérébrale non seulement dans l'hémisphère homolatéral mais aussi dans l'hémisphère controlatéral au sein d'une seule investigation améliorant la géométrie du plan d'insonification et surmontant les artefacts de champ proche (27). L'utilisation de cette approche nécessite de prendre en compte de nouveaux artefacts (calcification de la glande pinéale et du plexus choroïdien, des ventricules latéraux causant des artefacts d'ombres).

Différents paramètres cinétiques du bolus acquis à partir des régions cérébrales ischémiques ont été comparés avec le scanner au cours de la phase aiguë de l'AVC. Une combinaison de l'intensité maximale PI et du TTP apparaît être la plus utile pour la détection de la zone d'infarctus, avec une sensibilité comprise entre 75 % et 86 % et une spécificité entre 96 % et 100 % (20, 25). Dans des études plus récentes, des images paramétriques codées en couleurs ont été évaluées (28, 29). Elles ont fourni des informations sur les données obtenues à partir du TIC dans tous les pixels évalués, facilitant ainsi la visualisation du degré de perfusion (29). Bien que l'artère nourricière soit visualisée en codage couleurs, dans 13 à 14 % des patients atteints d'un AVC ischémique aigu, un déficit de la perfusion dans le territoire de l'artère cérébrale moyenne a pu être identifié avec l'imagerie de perfusion paramétrique (20, 29). Les zones de réduction du



**Fig. 2** - Imagerie paramétrique. Scanner et imagerie paramétrique de perfusion cérébrale obtenues respectivement à 31,5 heures et 6,5 heures, après l'apparition des symptômes d'un accident vasculaire sylvien gauche (patient de 66 ans avec occlusion sylvienne). Le scanner montre une large zone d'infarctissement dans le territoire de l'artère sylvienne avec transformation hémorragique. L'imagerie de perfusion ultrasonore (Cadence Contrast Pulse Sequencing (CPS), Siemens Sequoia 512, bolus de SonoVue® 2,4 mL) a été réalisée des deux côtés (homolatéral = bleu, controlatéral = vert). L'imagerie paramétrique codée en couleurs était calculée pour les paramètres suivants de la courbe de rehaussement: PPI: intensité du pic; TTP: temps jusqu'au maximum; AUC: aire sous la courbe; PG: gradient de remplissage. Les marges en jaune signalent la zone d'amplitude réduite du signal (concentration faible de l'agent). Les marges en blanc indiquent le rehaussement retardé.

signal (au-dessous de 50 % de l'intensité normale) sont significativement corrélées avec la zone d'infarctus dans le suivi par CT et à la sévérité des symptômes de l'AVC à la phase initiale ainsi que quatre mois plus tard (27). Le délai (> 3 secondes) du TTP n'est pas significativement relié à l'aire d'infarcissement ni aux conséquences cliniques pour le patient. Dans une récente étude, la valeur positive prédictive du TTP chez les patients souffrant d'une ischémie sévère était de 100 %.

D'autres études basées sur l'injection d'un bolus de contraste ont été réalisées sur un petit nombre de patients souffrant d'un AVC aigu en utilisant le Xenon-CT (21), l'IRM (23, 24) ou le CT (19, 22, 27) comme méthodes de référence. Ces cas rapportés démontrent le potentiel des modalités spécifiques au contraste pour l'évaluation des perfusions cérébrales pathologiques utilisant l'imagerie de contraste ultrasonore.

Quelques études sur l'imagerie ultrasonore de perfusion ont été réalisées chez des patients ayant subi une hémicraniectomie (18, 22, 26). Dans ces cas précis, le Doppler harmonique avec des fréquences de réception élevées semble être supérieur à l'imagerie harmonique en échelle de gris (18). En théorie, lorsque l'on utilise un système d'imagerie à haut MI, l'insonification directe du cerveau sans l'interposition du crâne (qui réduit l'énergie ultrasonore) pourrait être préoccupante en produisant des cavitations et des ruptures de capillaires (31-34).

## Cinétiques de diminution

Les cinétiques de diminution sont basées sur la destruction des agents de contraste avec une vitesse d'acquisition constante et un MI élevé. La TIC décroît jusqu'à un nouvel état de stabilité, déterminé par l'équilibre entre la destruction et la reperfusion d'agent de contraste qui dépend aussi de la vitesse d'acquisition et de la quantité d'agent de contraste injectée (fig. 3). À cause du court temps d'échantillonnage requis (1-10 secondes), les cinétiques de diminution peuvent être analysées, soit avec une injection de bolus, soit par infusion continue (7, 8).

Trois modèles mathématiques d'analyse des courbes de diminution ont été utilisés : un modèle exponentiel simple (8, 35), un modèle exponentiel complexe qui assume une phase de destruction et une phase de reperfusion entre deux impulsions successives (CODIM (7, 36) et un modèle linéaire (38). Dans le cas du modèle

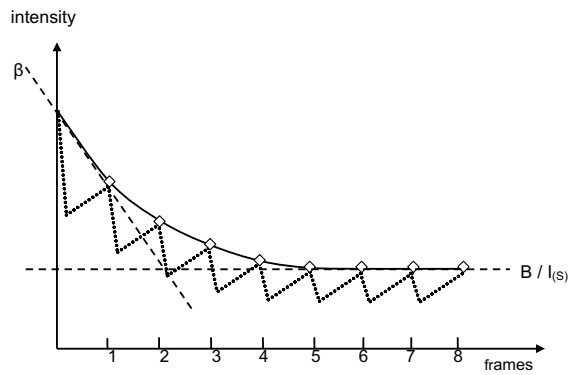
linéaire, le seul paramètre extrait du TIC est l'amplitude du signal décroissant depuis le début de la séquence de destruction jusqu'au nouvel état d'équilibre de remplissage et de destruction. Le modèle exponentiel simple fournit la demi-vie de la TIC. Dans l'approche CODIM, un coefficient de destruction et de reperfusion est calculé, le coefficient de perfusion étant corrélé à la perfusion.

En comparant ces trois modèles dans le cadre de l'analyse de la TIC avec un fantôme simulant la circulation cérébrale, les résultats les plus robustes sont ceux trouvés avec le modèle linéaire (38). Chez les sujets sains, il a été démontré que le modèle exponentiel simple pouvait être utilisé pour analyser la perfusion (8). Dans l'étude réalisée par Kern *et al.*, l'imagerie de diminution après l'injection d'un bolus de SonoVue® a été évaluée dans la phase précoce de l'accident ischémique (< 24 h) et comparé à l'IRM de perfusion (39). Cette étude souligne le potentiel diagnostique de cette technique d'imagerie rapide pour obtenir des informations sur les régions de perfusion réduites dans la phase précoce de l'AVC ischémique. L'avantage de l'imagerie de diminution comparée à la méthode du bolus réside dans l'acquisition rapide des séquences d'image et la possibilité d'effectuer différents plans d'insonification au cours d'une même infusion de produit de contraste ou dans la phase d'élimination après l'injection d'un bolus, ce qui conduit à une procédure d'imagerie plus efficace.

## Cinétique de remplissage

Des impulsions ultrasonores à MI élevé causent la destruction des microbulles dans le champ d'insonification. Pour une infusion de contraste constante donnée, de nouvelles microbulles vont entrer dans le champ ultrasonore à une vitesse fonction de la perfusion cérébrale. Les bulles vont remplir ce volume de tissu en fonction du débit sanguin local. Deux méthodes ont été développées pour déterminer le débit sanguin local avec l'imagerie de remplissage. La première méthode, référencée comme une imagerie de remplissage après flash de destruction, utilise un faible IM (destruction minimale) avec une vitesse d'acquisition constante élevée afin d'enregistrer la cinétique de remplissage en temps réel suivant la destruction des agents de contraste ultrasonore avec une impulsion destructrice de IM élevé (40- 42). La seconde méthode (fig. 4)

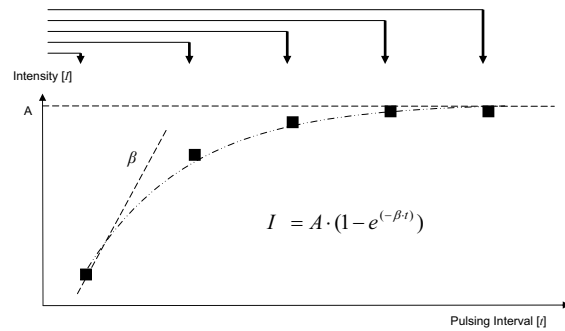




**Fig. 3** - Cinétiques de diminution. Schéma des cinétiques de diminution du contraste pour l'estimation de la perfusion cérébrale.  $\beta = \ln 2 / \text{demi-durée de vie}$ ,  $B = \text{intensité de base}$  (modèle exponentiel), équivalent à  $I_{(s)} = \text{intensité à l'état d'équilibre}$  (modèle linéaire). La ligne en pointillé indique les deux composantes (phase de destruction et phase de reperfusion) du modèle CODIM (54).

détecte l'accroissement de l'intensité du contraste (i.e. le taux de remplissage de l'agent de contraste) entre les images obtenues avec des impulsions ultrasonores destructrices avec des intervalles entre les pulses augmentant progressivement (vitesse d'acquisition décroissante), de 50 ms à 8 000 ms (9, 35, 43, 44). Dans les deux cas, le comportement des cinétiques de remplissage peut être estimé avec une courbe exponentielle. Le taux constant  $\beta$  qui est défini comme la pente de la courbe exponentielle est directement corrélé à la vitesse de déplacement des microbulles. Le volume sanguin circulant est relié, quant à lui, au plateau de l'intensité de l'écho ( $A$ ). Le produit des deux ( $A \beta$ ) est associé au débit sanguin et appelé la valeur  $F$  (44). Les études animales utilisant l'approche d'un IM élevé permettent de détecter l'augmentation du débit cérébral induit par acétazolamide (45). Dans une étude effectuée sur des volontaires sains, il a été démontré que l'imagerie par IM élevé est aussi possible chez l'homme (43).

Les paramètres des courbes TIC peuvent être visualisés sous la forme d'images paramétriques (43). L'avantage de l'évaluation des cinétiques de remplissage réside dans le fait que la valeur  $F$  est corrélée avec la perfusion cérébrale. Les désavantages résident dans les longs temps d'investigation (jusqu'à 3 minutes) pour l'approche à IM élevé qui est utilisée en neurosonologie et dans la nécessité d'injecter des agents de



**Fig. 4** - Cinétiques de remplissage. Diagramme schématique des cinétiques de remplissage à IM élevé avec des intervalles de temps croissant. Après la destruction des bulles par une impulsion ultrasonore destructrice, un intervalle croissant entre deux impulsions ultrasonores conduit à une augmentation du degré de remplissage de la région par les bulles entre deux impulsions qui peut être détecté en tant qu'augmentation du signal. L'intervalle d'impulsion résultant peut être évalué par un modèle exponentiel.  $I = \text{intensité}$ ,  $A = \text{plateau de l'intensité l'écho}$ ,  $\beta = \text{taux constant déterminant le taux d'augmentation de l'intensité de l'écho}$ ,  $t = \text{intervalle d'impulsion}$ .

contraste en infusion. Une longue période d'examen est plus difficile à mettre en œuvre pour les patients agités présentant un AVC aigu. Les techniques à faible IM pourraient réduire le temps d'examen mais jusqu'à présent aucune étude publiée ne prouve que les techniques à faible IM sont adaptées à l'exploration transcrânienne.

## Conclusion

Jusqu'à présent, il n'est pas évident de savoir quelle cinétique ni quel paramètre est le plus important pour l'analyse de la perfusion cérébrale chez des sujets sains. Théoriquement, les paramètres dépendant du temps, comme l'intensité du maximum (cinétique du bolus), la demi-vie, le coefficient de perfusion (la cinétique de diminution) ou la valeur  $b$  (cinétique de remplissage), pourraient être plus utiles que les paramètres dépendants de l'amplitude, ces derniers dépendant aussi de la profondeur d'insonification. Les images paramétriques de certains paramètres du TIC facilitent l'évaluation de perfusion cérébrale locale.

Derrière le potentiel élevé de l'imagerie de perfusion ultrasonore en tant que méthode d'estimation de la perfusion cérébrale rapide et semi-invasive, il existe des inconvénients tels que les artefacts d'insonification qui apparaissent chez la plupart des patients indépendamment du

modèle cinétique choisi ainsi que des effets secondaires potentiels des nouveaux agents de contraste, ce qui restreint l'utilisation de ces substances dans les maladies cardiaques ou pulmonaires sévères.

## Remerciements

Ce travail a été financé par une bourse du 5<sup>e</sup> programme de la Commission européenne (*Ultrasound Monitoring and Early Diagnosis of Stroke*, UMEDS, QLGI-CT-2002-01518).

## Références

1. Kier C, Toth D, Meyer-Wiethe K *et al.* (2003) Cerebral Perfusion Imaging with Bolus Harmonic Imaging, in Walker WF, Emelianov S (eds): *Ultrasonic Imaging and Signal Processing*. Proceedings of SPIE 5750, San Diego: 437-46
2. Pohl C, Tiemann K, Schlosser T *et al.* (2000) Stimulated acoustic emission detected by transcranial color doppler ultrasound: a contrast-specific phenomenon useful for the detection of cerebral tissue perfusion. *Stroke* 31: 1661-6
3. Eyding J, Krogias C, Wilkening W *et al.* (2003) Parameters of cerebral perfusion in phase-inversion harmonic imaging (PIHI) ultrasound examinations *Ultrasound Med Biol* 29: 1379-85
4. Postert T, Hoppe P, Federlein J *et al.* (2000) Contrast agent specific imaging modes for the ultrasonic assessment of parenchymal cerebral echo contrast enhancement. *J Cereb Blood Flow Metab* 20: 1709-16
5. Postert T, Muhs A, Meves SH *et al.* (1998) Transient response harmonic imaging: an ultrasound technique related to brain perfusion. *Stroke* 29: 1901-7
6. Seidel G, Greis C, Sonne J *et al.* (1999) Harmonic grey scale imaging of the human brain. *J Neuroimaging* 9: 171-4
7. Eyding J, Wilkening W, Reckhardt M *et al.* (2003) Contrast burst depletion imaging (CODIM): a new imaging procedure and analysis method for semiquantitative ultrasonic perfusion imaging. *Stroke* 34: 77-83
8. Meyer K, Seidel G (2002) Transcranial contrast diminution imaging of the human brain: a pilot study in healthy volunteers. *Ultrasound Med Biol* 28: 1433-7
9. Seidel G, Meyer K, Metzler V *et al.* (2002) Human cerebral perfusion analysis with ultrasound contrast agent constant infusion: a pilot study on healthy volunteers. *Ultrasound Med Biol* 28: 183-9
10. Eyding J, Wilkening W, Krogias C *et al.* (2004) Validation of the depletion kinetic in semiquantitative ultrasonographic cerebral perfusion imaging using 2 different techniques of data acquisition. *J Ultrasound Med* 23: 1035-40
11. Eyding J, Wilkening W, Reckhardt M *et al.* (2004) Reliability of semiquantitative ultrasonic perfusion imaging of the brain. *J Neuroimaging* 14: 143-9
12. Harrer JU, Klötzsch C (2002) Second harmonic imaging of the human brain: the practicability of coronal insonation planes and alternative perfusion parameters. *Stroke* 33: 1530-5
13. Harrer J, Klötzsch C, Stracke CP *et al.* (2004) Cerebral perfusion sonography in comparison with perfusion MRT: A study with healthy volunteers. *Ultraschall in Med* 25: 263-9
14. Meves SH, Wilkening W, Thies T *et al.* (2002) Comparison between echo contrast agent-specific imaging modes and perfusion-weighted magnetic resonance imaging for the assessment of brain perfusion. *Stroke* 33: 2433-7
15. Seidel G, Algermissen C, Christoph A *et al.* (2000) Harmonic imaging of the human brain: visualization of brain perfusion with ultrasound. *Stroke* 31:151-4
16. Wiesmann M, Seidel G (2000) Ultrasound perfusion imaging of the human brain. *Stroke* 31: 2421-5
17. Krogias C, Postert T, Meves S *et al.* (2005) Semi-quantitative Analysis of Ultrasonic cerebral Perfusion Imaging. *Ultrasound Med Biol* 31: 1007-12
18. Shioyai T, Takayasu N, Mizuno T *et al.* (2004) Comparison of transcranial brain tissue perfusion images between ultraharmonic, second harmonic, and power harmonic imaging. *Stroke* 35: 687-93
19. Postert T, Federlein J, Weber S *et al.* (1999) Second harmonic imaging in acute middle cerebral artery infarction: preliminary results. *Stroke* 30: 1702-6
20. Federlein J, Postert T, Meves SH *et al.* (2000) Ultrasonic evaluation of pathological brain perfusion in acute stroke using second harmonic imaging. *J Neurol Neurosurg Psychiatry* 69: 616-22
21. Meairs S, Daffertshofer M, Neff W *et al.* (2000) Pulse-inversion contrast harmonic imaging: ultrasonographic assessment of cerebral perfusion. *Lancet* 355: 550-51
22. Schlachetzki F, Hoelscher T, Dorenbeck U *et al.* (2001) Sonographic parenchymal and brain perfusion imaging: preliminary results in four patients following decompressive surgery for malignant middle cerebral artery infarct. *Ultrasound Med Biol* 27: 21-31
23. Stolz E, Allendorfer J, Jauss M *et al.* (2002) Sonographic harmonic grey scale imaging of brain perfusion: scope of a new method demonstrated in selected cases. *Ultraschall Med* 23: 320-4
24. Meyer K, Wiesmann M, Albers T *et al.* (2003) Harmonic imaging in acute stroke: detection of a cerebral perfusion deficit with ultrasound and perfusion MRI. *J Neuroimaging* 13: 166-8

25. Seidel G, Albers T, Meyer K *et al.* (2003) Perfusion harmonic imaging in acute middle cerebral artery infarction. *Ultrasound Med Biol* 29: 1245-51
26. Bartels E, Bittermann HJ (2004) Transcranial contrast imaging of cerebral perfusion in stroke patients following decompressive craniectomy. *Ultraschall Med* 25: 206-13
27. Eyding J, Krogias C, Wilkening W *et al.* (2004) Detection of cerebral perfusion abnormalities in acute stroke using phase inversion harmonic imaging (PIHI): preliminary results. *J Neurol Neurosurg Psychiatry* 75: 926-9
28. Seidel G, Meyer-Wiethe K, Berdien G *et al.* (2004) Ultrasound perfusion imaging in acute middle cerebral artery infarction predicts outcome. *Stroke* 35: 1107-11
29. Wiesmann M, Meyer K, Albers T *et al.* (2004) Parametric perfusion imaging with contrast-enhanced ultrasound in acute ischemic stroke. *Stroke* 35: 508-13
30. Seidel G, Cangür H, Meyer-Wiethe K *et al.* (2005) Ultrasound perfusion parametric imaging to predict the area of infarction in acute ischemic stroke. *Cerebrovasc Dis* 19 (suppl 2): 35
31. Ay T, Havaux X, Van Camp G *et al.* (2001) Destruction of Contrast Microbubbles by Ultrasound: Effects on Myocardial Function, Coronary Perfusion Pressure, and Microvascular Integrity. *Circulation* 104: 461-6
32. Hynynen K, McDannold N, Martin H *et al.* (2003) The threshold for brain damage in rabbits induced by bursts of ultrasound in the presence of an ultrasound contrast agent (Optison). *Ultrasound Med Biol* 29: 473-81
33. Hynynen K, McDannold N, Sheikov NA *et al.* (2005) Local and reversible blood-brain barrier disruption by noninvasive focused ultrasound at frequencies suitable for transskull sonications. *Neuroimage* 24: 12-20
34. Mychaskiw G2nd, Badr AE, Tibbs R *et al.* (2000) Optison (FS069) disrupts the bloodbrain barrier in rats. *Anesth Analg* 91: 798-803
35. Metzler V, Seidel G, Wiesmann M *et al.* (2003) Perfusion harmonic imaging of the human brain, in Walker WF, Insana MF (eds): *Ultrasonic Imaging and Signal Processing*. Proceedings of SPIE 5035, San Diego: 337-48
36. Wilkening W, Postert T, Federlein J *et al.* (2000) Ultrasonic assessment of perfusion conditions in the brain and in the kidney. Proceedings of the Ultrasonics Symposium 2000 IEEE. San Juan, Puerto Rico, October 22-25: 1545-8
37. Lucidarme O, Kono Y, Corbeil J *et al.* (2004) Validation of ultrasound contrast destruction imaging for flow quantification. *Ultrasound Med Biol* 29: 1697-704
38. Meyer-Wiethe K, Cangür H, Seidel G (2005) Comparison of different mathematical models to analyse diminution kinetics of ultrasound contrast enhancement in a flow phantom. *Ultrasound Med Biol* 31: 93-98
39. Kern R, Perren F, Schoeneberger K *et al.* (2004) Ultrasound microbubble destruction imaging in acute middle cerebral artery stroke. *Stroke* 35: 1665-70
40. Rim SJ, Leong-Poi H, Lindner JR *et al.* (2001) Quantification of cerebral perfusion with « real-time » contrast-enhanced ultrasound. *Circulation* 104: 2582-7
41. Schlosser T, Pohl C, Veltmann C *et al.* (2001) Feasibility of the flash-replenishment concept in renal tissue: which parameters affect the assessment of the contrast replenishment? *Ultrasound Med Biol* 27:937-944
42. Veltmann C, Lohmaier S, Schlosser T *et al.* (2002) On the design of a capillary flow phantom for the evaluation of ultrasound contrast agents at very low flow velocities. *Ultrasound Med Biol* 28: 625-34
43. Seidel G, Claassen L, Meyer K *et al.* (2001) Evaluation of blood flow in the cerebral microcirculation: analysis of the refill kinetics during ultrasound contrast agent infusion. *Ultrasound Med Biol* 27: 1059-64
44. Wei K, Jayaweera AR, Firoozan S *et al.* (1998) Quantification of myocardial blood flow with ultrasound-induced destruction of microbubbles administered as a constant venous infusion. *Circulation* 97: 473-83
45. Seidel G, Claassen L, Meyer K, Vidal-Langwasser M (2001) Evaluation of blood flow in the cerebral microcirculation – Analysis of the refill kinetics during ultrasound contrast agent infusion. *Ultrasound Med Biol*; 27: 1059-64

---

# Échographie de contraste en pathologie musculo-squelettique

M. Morel, N. Boutry, C. Musielak-Zanetti et A. Cotten

## Introduction

En échographie musculo-squelettique, le recours aux produits de contraste ultrasonores reste dévolu à la recherche clinique (1). L'objectif de l'échographie de contraste est de déceler, avec plus de sensibilité que le mode Doppler énergie seul, la présence de microvaisseaux au sein de structures peu vascularisées à l'état normal, traduisant ainsi une néoangiogenèse.

Jusqu'à présent, la majorité des travaux a porté sur la détection des synovites au cours de la polyarthrite rhumatoïde, l'évaluation de leur agressivité et leur suivi sous traitement.

## Problèmes posés par l'étude échographique de contraste en pathologie musculo-squelettique

L'échographie de contraste appliquée à l'appareil locomoteur présente des singularités par rapport aux autres domaines d'application traités par ailleurs dans cet ouvrage. Sans doute sont-elles à l'origine du développement plus lent et plus limité des produits de contraste ultrasonores dans ce domaine. L'arrivée de produits de contraste de seconde génération, couplée aux progrès des appareils d'échographie, permet d'envisager la multiplication des études cliniques et l'apparition future de nouvelles applications.

Quels étaient (sont) donc les obstacles au développement de l'échographie de contraste en imagerie musculo-squelettique? Deux écueils principaux : le caractère très superficiel des structures à étudier (membrane synoviale, enthèses...) et la lenteur des flux vasculaires à détecter. *A priori*, il suffit d'avoir recours à des

sondes linéaires de haute fréquence pour étudier, avec le maximum de résolution spatiale, les tissus superficiels et d'exercer avec la sonde une pression modérée pour limiter l'occlusion mécanique des microvaisseaux de surface. Les sondes utilisées en pathologie musculo-squelettique oscillent habituellement entre 7 et 13 Mhz. Cependant, ces hautes fréquences dépassent largement les fréquences moyennes de résonance des microbulles et n'exploitent donc que partiellement les propriétés des agents de contraste. Ainsi, la fréquence moyenne de résonance du Levovist®, produit de contraste de première génération, est de 2,5 MHz, celle du SonoVue®, produit de seconde génération, est en moyenne de 4,5 MHz. D'où la nécessité d'injecter une plus grande quantité de microbulles par bolus, puisque l'intensité du signal ultrasonore réfléchi est proportionnelle à la concentration locale de microbulles dans la fenêtre étudiée. Celle-ci doit d'ailleurs être réduite au minimum. Avec le SonoVue®, il semble conseillé d'injecter la totalité de l'ampoule (4,8 mL) par bolus et par structure étudiée (articulation, enthèse), alors que les doses usuelles pour l'étude hépatique ou rénale sont plutôt de 2,4 mL par bolus répétable. Cosgrove constate toutefois la capacité « surprenante » des microbulles à résonner en réponse aux hautes fréquences ultrasonores (2)! L'étalement en diamètre des microbulles contribue vraisemblablement à cette performance (rappelons que le diamètre des microbulles est inversement lié à leur fréquence de résonance). Ainsi, la taille des microbulles de SonoVue® est comprise entre 1 et 10 microns, ce qui aboutit à une gamme de fréquences de résonance comprise entre 1 et 10 MHz.



Par ailleurs, en pathologie musculo-squelettique, le but des examens de contraste est de détecter, avec le maximum de sensibilité et de précision, la présence de microvaisseaux à flux lents. Il s'agit d'études semi-quantitatives ou quantitatives du rehaussement, à visée soit diagnostique (présence ou non d'une hyperhémie au sein des structures étudiées), soit pronostique (degré d'hypervascularisation à caractère péjoratif), voire dans un but de suivi thérapeutique (diminution ou régression de l'hyperhémie). D'où l'intérêt des produits de contraste par rapport à l'échographie en mode Doppler énergie simple. La taille des microbulles et l'appareillage sont adaptés à la mise en évidence de microvaisseaux de l'ordre de 50 microns (3). Le caractère strictement intravasculaire des microbulles en fait de véritables marqueurs de la vascularisation, à la différence du gadolinium en IRM qui diffuse également dans les espaces extracellulaires. Cependant, la fiabilité des études échographiques de contraste dépend hautement des réglages de l'appareil et de leur maintien à l'identique pendant l'examen. La PRF est généralement choisie entre 750 et 1 000 Hz. Toutefois, de ce fait, l'examen est très sensible aux artefacts de mouvement du patient ou de l'opérateur qui doit maintenir la sonde fixe pendant toute la durée de l'étude sous peine de créer de faux hypersignaux non vasculaires. Le filtre est en général bas et la persistance moyenne ou basse. La faiblesse des flux à rechercher justifie également la quantité de produit de contraste à injecter.

Quelle a été l'évolution technologique? On peut, en réalité, distinguer deux phases :

- la plupart des études avec contraste ont été réalisées avec le Levovist®, produit de contraste de première génération contenant de l'air, de faible stabilité. L'imagerie ultrasonore repose sur la rupture des microbulles sous l'effet d'impulsions ultrasonores d'index mécanique élevé (IM > 0,7). Ainsi, les études avec Levovist® portant sur la vascularisation synoviale de patients atteints de polyarthrite rhumatoïde ont eu recours à ce mode d'imagerie intermittente (index mécanique non rapporté dans les articles) en mode Doppler énergie, avec les mêmes réglages que l'examen sans contraste (4-9). Cette imagerie destructive intermittente a également été utilisée pour calculer la perfusion de tumeurs des tissus mous (10).

- les premières études avec SonoVue® ont été récemment publiées (11, 12). Elles ont employé de nouvelles séquences d'imagerie dédiées aux produits de contraste ultrasonores de seconde

génération. Plus stables, ces produits résonnent sous l'effet d'ondes ultrasonores de bas index mécanique ( $0,02 < IM < 0,2$ ). L'imagerie conservative permet d'étudier le rehaussement des structures en temps réel pendant plusieurs minutes. Il s'agit d'une imagerie harmonique, c'est-à-dire en mode non linéaire, dont le but est d'augmenter le rapport du signal rétrodiffusé par l'agent de contraste sur le signal provenant des tissus environnants (CTR : *Contrast to Tissue Ratio*).

En résumé, en pathologie musculo-squelettique, les études de contraste avec le Levovist® ont été réalisées en mode Doppler énergie conventionnel, et basées sur la destruction des microbulles (risques d'artefacts de blooming, durée limitée de l'examen). Celles effectuées avec le SonoVue® ont eu recours à une imagerie harmonique à bas index mécanique, soit mono-impulsionnelle, soit multi-impulsionnelle en inversion de phase (peu d'artefacts de blooming, durée d'examen : 5 minutes en moyenne par bolus).

## Polyarthrite rhumatoïde

La polyarthrite rhumatoïde est le plus fréquent des rhumatismes inflammatoires chroniques, avec une prévalence de 0,8 % en Europe et Amérique du Nord. Le pronostic de ce rhumatisme très destructeur a été bouleversé par le développement récent de nouvelles thérapeutiques (anti-TNF  $\alpha$  notamment) susceptibles de réduire ou de stopper le processus de destruction articulaire. Ces traitements sont d'autant plus efficaces qu'ils sont administrés tôt, avant que les dégâts articulaires ne soient trop avancés. Le diagnostic précoce de cette affection représente donc un enjeu essentiel pour le pronostic, notamment fonctionnel, des patients.

Ce rhumatisme se caractérise par une synovite polyarticulaire dont les sites de prédilection, au début de la maladie, sont les articulations du poignet, de la main et de l'avant-pied. Histologiquement, on observe une vasodilatation périarticulaire suivie d'une hyperplasie synoviale associée à une angiogenèse (13). Le pannus synovial inflammatoire détruit ensuite l'os adjacent (érosions marginales) et le cartilage articulaire.

## Mode B

L'échographie en mode B permet d'évoquer le diagnostic de synovite devant un épaississement

synovial peu ou pas compressible sous la sonde, le plus souvent discrètement hypoéchogène (mais parfois hyper- ou isoéchogène) (fig. 1). Mais sa différenciation avec un éventuel épanchement articulaire liquidien associé peut s'avérer difficile (11, 14, 15). En outre, le caractère actif ou non de la synovite ne peut être précisé sur cet examen.

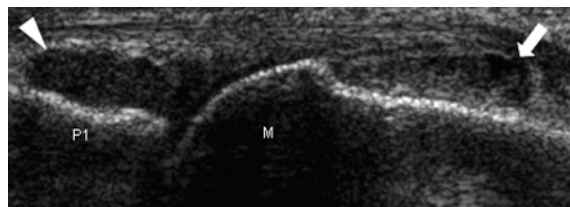
Des ténosynovites sont fréquemment retrouvées et concernent en priorité, à la main, les tendons extenseurs. Les ténosynovites exsudatives se caractérisent par un épanchement liquidien anéchogène au sein de la gaine tendineuse ; les ténosynovites prolifératives sont définies par un épaississement hypoéchogène de la gaine synoviale. Les deux aspects peuvent être associés. Le tendon conserve le plus souvent une échostructure normale, mais peut également faire l'objet de rupture partielle, voire complète.

L'échographie en mode B détecte plus d'érosions marginales que les radiographies, en tout cas aux articulations métacarpo-phalangiennes (MCP) et interphalangiennes proximales (IPP), notamment pour les polyarthrites rhumatoïdes débutantes (16). Elles se traduisent par une rupture corticale ou un défaut osseux de limites anfractueuses, visible dans deux plans (transversal et longitudinal) avec un artefact de réverbération postérieur (fig. 2).

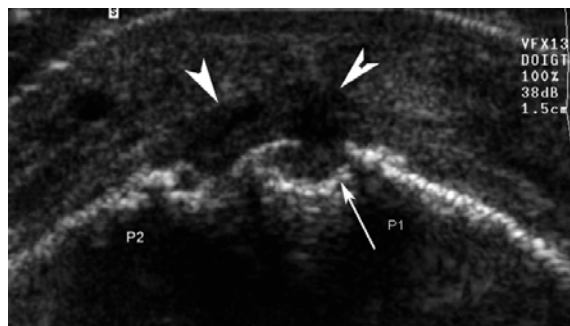
### Mode Doppler énergie

Le but du mode Doppler énergie en échographie (plus sensible aux flux lents que le mode Doppler couleur) est de détecter l'hyperhémie synoviale : on observe alors des hypersignaux couleur en Doppler au sein de la synoviale épaissie (fig. 3). Il existe au genou et à la hanche une bonne corrélation entre l'hypervascularisation synoviale Doppler et les données histologiques, c'est-à-dire la densité des vaisseaux sanguins de la membrane synoviale (17, 18). L'hypervascularisation définit le caractère actif de la synovite. *A contrario*, l'absence de signaux Doppler sous-capsulaires est en faveur d'un épanchement articulaire ou d'une synovite inactive.

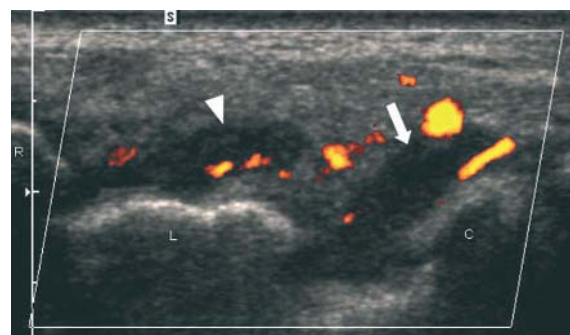
Faire la différence entre épanchement et synovite inactive est cependant parfois impossible lorsque l'échographie simple ne retrouve pas toutes les caractéristiques de l'épanchement articulaire en termes d'échogénicité ou de compressibilité (voir plus haut), et que l'épaississement intra-articulaire est hypo- ou isoéchogène mais sans vascularisation décelable au Doppler (11).



**Fig. 1** - Coupe échographique longitudinale en mode B de la face dorsale de la deuxième articulation métacarpo-phalangienne chez un patient présentant une polyarthrite rhumatoïde débutante, montrant une synovite. Épaississement synovial avec aspect bombant de l'extrémité proximale du récessus métacarpien (flèche) et distension du récessus phalangien (tête de flèche) (M : deuxième tête métacarpienne ; P1 : base de la phalange proximale).



**Fig. 2** - Coupe échographique longitudinale en mode B de la face dorsale de l'articulation interphalangienne proximale du deuxième rayon chez un patient présentant une polyarthrite rhumatoïde. Érosion osseuse (flèche) de la tête de la phalange proximale (P1). Synovite de l'interphalangienne proximale (têtes de flèche).



**Fig. 3** - Coupe échographique longitudinale de la face dorsale du carpe en mode Doppler énergie chez un patient présentant une polyarthrite rhumatoïde active. Notez les signes de prolifération active de la synoviale radiocarpienne (tête de flèche) (R : radius ; L : lunatum) et médiocarpienne (flèche) (C : capitatum) sous forme d'un hypersignal couleur au Doppler énergie.

Plusieurs méthodes ont été proposées pour quantifier la réponse au traitement :

- méthode semi-quantitative par comparaison aux tissus mous de voisinage (0 = absence de perfusion synoviale; 1 = perfusion synoviale minimale : < un tiers de la synoviale; 2 = perfusion synoviale modérée : entre un tiers et deux tiers de la synoviale; 3 = perfusion synoviale intense : > deux tiers de la synoviale) (19);

- méthode quantitative par décompte informatisé des pixels colorés (20, 21);

- évaluation quantitative du volume et de l'inflammation de la synoviale par le calcul d'une « fraction de pixels de couleur » (décompte de pixels couleurs rapporté au nombre total de pixels dans la zone d'intérêt), et calcul en Doppler pulsé d'un index de résistance moyen (22).

Cependant, le mode Doppler énergie seul manque encore de sensibilité pour les capillaires de taille inframillimétrique. Il ne montre que des signaux vasculaires d'intensité supérieure au seuil du filtre choisi pour exclure le bruit. Ainsi, l'absence de signal en mode Doppler énergie peut être interprétée comme l'absence réelle d'inflammation synoviale ou comme une augmentation perfusionnelle réelle mais trop faible pour être détectable. D'où l'intérêt des produits de contraste ultrasonores rehaussant l'intensité du signal de 10 à 20 dB avec le Levovist® et de plus de 30 dB avec le SonoVue®.

Des progrès spectaculaires en termes de sensibilité des machines ont toutefois été obtenus ces dernières années. D'après Terslev *et al.*, la vascularisation de la synoviale normale pourrait être observée en Doppler couleur chez des sujets sains dans 11 % des cas, surtout au poignet (15/27), plus rarement au niveau des MCP (10/135), exceptionnellement aux IPP (1/135) (24). Une telle constatation avait déjà été faite auparavant dans une étude sur 15 étudiants de médecine pris comme témoins sains (20). Ainsi, la présence d'un hypersignal de couleur au sein d'une synoviale ne serait plus synonyme d'inflammation synoviale (notamment au poignet), « postulat » jusqu'ici adopté, y compris par ces mêmes auteurs (6, 24, 25). On comprend ici toute la difficulté, mais aussi toute la nécessité de standardiser les paramètres des examens Doppler si l'on veut éviter les faux diagnostics positifs de synovite avec des machines haut de gamme, et les sous-estimations avec du matériel moins sensible ou mal réglé (26).

## Échographie de contraste

L'injection de produit de contraste ultrasonore permet de déceler les microvaisseaux de la membrane synoviale inflammatoire, considérés jusqu'ici comme indécélables à l'état normal. Après un délai de circulation d'une vingtaine de secondes, ils apparaissent comme des hypersignaux de couleur en mode Doppler énergie, ou hyperéchogènes en mode de gris. Une seule articulation peut être étudiée par bolus. Les études ont essentiellement porté sur les MCP, IPP, les poignets et les genoux (4, 5, 6, 9, 11), plus rarement sur les coudes, épaules et chevilles (8, 11). La synovite active est alors définie comme un épaississement tissulaire intra-articulaire peu ou pas compressible, comportant un signal Doppler ou un rehaussement après contraste. La synovite inactive se caractérise par un épaississement intra-articulaire peu ou pas compressible, sans signal Doppler ou rehaussement après contraste. L'épanchement correspond à du matériel hypo- ou anéchogène intra-articulaire mobile et compressible, sans signal Doppler ou rehaussement après contraste (fig. 4). Une étude récente (12) utilisant le SonoVue® à bas index mécanique démontre le gain diagnostique de l'échographie de contraste par rapport à l'échographie en mode B pour différencier la synovite de l'épanchement articulaire.

La cotation du rehaussement intra-articulaire peut être :

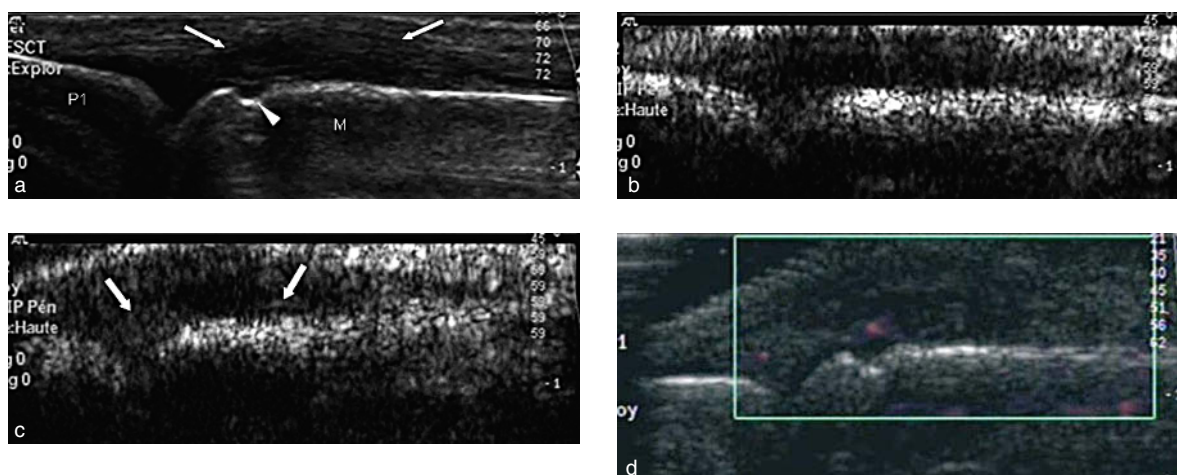
- semi-quantitative (grade 0 : détection de l'arrivée des microbulles en périarticulaire mais pas dans l'articulation; grade 1 : vascularisation détectable dans l'articulation, d'intensité comparable au rehaussement périarticulaire; grade 2 : rehaussement articulaire plus intense que celui périarticulaire) (4, 11);

- quantitative (quantification automatique des intensités de signal ultrasonore, avec courbes d'intensité du signal en fonction du temps et calcul de l'aire sous la courbe) (5);

- quantitative avec mesure de l'épaisseur de la synovite active (11). L'injection de produit de contraste optimise la délimitation de la zone hypervascularisée par rapport à la synoviale non rehaussée, ce qui permet d'accroître la précision diagnostique du grade de vascularisation synoviale.

Les premières études parues en 2002 sur l'apport de l'échographie de contraste (Levovist®) montraient un gain de sensibilité significatif par rapport au Doppler énergie dans la détection des synovites (4, 5, 6). Klauser *et al.* retrouvaient,





**Fig. 4** - Coupes longitudinales échographiques de la face dorsale de la cinquième articulation métacarpophalangienne chez un patient présentant une polyarthrite rhumatoïde débutante modérément active cliniquement.

- a) En mode B : petit épaissement synovial (flèches) et érosion de la tête du cinquième métacarpien (tête de flèche) (M : tête métacarpienne ; P1 : phalange proximale).
- b) En mode contraste avant injection de SonoVue® : notez l'aspect hypoéchogène global de l'articulation métacarpophalangienne.
- c) En mode contraste après injection de 4,8 mL de SonoVue® : notez les deux zones de rehaussement intra-articulaires (flèches) d'intensité comparable au rehaussement péri-articulaire, indiquant une synovite de grade 1.
- d) En mode Doppler énergie après injection de SonoVue® : présence de deux hypersignaux couleur au sein de la membrane synoviale, révélant une hyperhémie synoviale modérée. Ces hypersignaux n'étaient pas visualisés en Doppler énergie seul avant d'injecter le SonoVue®.

après injection de Levovist®, une hyperhémie synoviale au niveau des MCP et IPP de 46 patients dans 49 % des articulations jugées cliniquement inactives, 98 % des articulations jugées modérément actives et 100 % des articulations jugées actives (contre respectivement 8 %, 52 % et 58 % en Doppler seul. Une concordance de 100 % de l'échographie de contraste avec l'IRM injectée avait été rapportée (4). Puis d'autres articles publiés en 2003 utilisant aussi le Levovist® sont venus tempérer ces résultats. Certes, l'échographie de contraste détectait les synovites des MCP en bonne concordance avec l'IRM injectée, mais aucun gain de sensibilité par rapport à l'étude en Doppler énergie seul n'était retrouvé (7). Le statut clinique des sujets, à savoir le manque de synovites modérées dont l'intensité du signal Doppler, pourrait croître de façon significative grâce au Levovist®, serait une explication de ce demi-échec. Dans une autre étude, le gain de sensibilité à l'épaule par rapport au Doppler énergie seul était également faible, passant de 33 % à 50 % de synovites (8). La dernière étude multicentrique publiée, utilisant cette fois le SonoVue® et les outils d'imagerie dédiés au contraste, semble à nouveau renverser la ten-

dance (11). L'échographie de contraste distinguait la synovite active du groupe synovite inactive/épanchement dans 110 cas sur 113 (97,3 %) contre 68 sur 113 (60,1 %) avec le Doppler énergie seul. La mesure exacte du pannus inflammatoire, corrélée à l'agressivité de la maladie, était également améliorée. Notons que les résultats n'étaient pas comparés à l'IRM. Ainsi, d'autres études comparatives avec l'IRM portant sur les articulations du poignet et des mains, évaluant l'intérêt du SonoVue® nécessitent d'être effectuées pour préciser les divergences de résultats et la place de l'échographie de contraste dans l'arsenal diagnostique.

L'apport des microbulles de contraste (Levovist®) dans l'évaluation de l'activité inflammatoire de la polyarthrite rhumatoïde et de l'efficacité thérapeutique de l'injection intra-articulaire de corticoïdes a été rapporté au genou (9), mais d'autres études longitudinales doivent suivre pour évaluer la place des PDCUS dans le suivi thérapeutique.

Notons enfin que la présence d'hypersignaux couleur a récemment été rapportée dans la synoviale de sujets témoins aux MCP en échographie Doppler couleur et de contraste (18 % des arti-



culations avant contraste ; 53 % après injection de Levovist®, 51 % après injection de SonoVue®) (27). Aucune vascularisation n'avait jusqu'à présent été détectée dans la synoviale de sujets sains après contraste (6, 7, 8). Cette détection des microvaisseaux synoviaux pourrait s'expliquer par les progrès technologiques des machines (23). Si de tels résultats devaient se confirmer, la quantification objective du signal ultrasonore (courbes intensité/temps, pourcentage de rehaussement au pic...) et la détermination de valeurs seuils pathologiques deviendraient vraiment incontournables pour établir le diagnostic de synovite active.

### Arthrite septique

L'échographie conventionnelle retrouve de façon non spécifique un épanchement intra-articulaire et une synovite. Une étude récente sur des lapins soulignait le manque de sensibilité du Doppler couleur pour détecter l'hyperhémie synoviale (28). Le Doppler énergie montrait par contre précocement une hyperhémie synoviale avant l'apparition de signes cliniques, en corrélation avec les premières modifications histologiques (infiltration de cellules inflammatoires). Les auteurs soulignaient toutefois la difficulté du Doppler énergie à distinguer spécifiquement le mode de rehaussement synovial dans l'arthrite septique par rapport à une arthrite induite de façon chimique.

Il semblerait, *a contrario*, que le recours aux produits de contraste ultrasonores (Levovist®) permette d'obtenir une cinétique de rehaussement différente entre ces deux types d'arthrite, avec un rehaussement rapide et très intense en cas d'arthrite septique et un rehaussement plus modéré et plus tardif en cas d'arthrite chimique (28). Cette différence de cinétique pourrait peut-être trouver une application clinique dans la différenciation arthrite septique *versus* synovite aiguë transitoire en pédiatrie, et ainsi éviter une ponction articulaire, à condition toutefois que l'usage des produits de contraste ultrasonores soit étendu à la population pédiatrique.

### Arthrite juvénile idiopathique

Ce rhumatisme inflammatoire débute avant l'âge de 16 ans et comporte une synovite hypervascularisée évoluant secondairement vers la fibrose. En mode B, on observe un épaississement syno-

vial irrégulier associé ou non à un épanchement articulaire. Le mode Doppler recherche des hypersignaux de couleur dans la synoviale inflammatoire.

Doria *et al.* ont étudié 31 genoux chez 22 patients répartis en trois groupes selon l'activité clinique de la maladie (active/quiescente mais biologiquement présente/en rémission) et 10 genoux de sujets témoins avant et après injection de Levovist®. Le recours aux produits de contraste augmentait de façon significative la sensibilité de l'examen chez les patients, et permettait de détecter les patients asymptomatiques présentant une affection biologiquement active (second groupe) pouvant ainsi bénéficier de l'introduction rapide d'une thérapeutique (29). Cependant, il n'y a pas, pour le moment en France, d'AMM pour les produits de contraste en pédiatrie.

### Syndrome RS3PE

Le syndrome RS3PE (*Remitting Seronegative Symmetrical Synovitis with Pitting Edema*) se traduit, chez des sujets de plus de 50 ans, par un œdème du dos des mains, une polyarthrite non érosive de déclenchement brutal (MCP, IPP, poignets) et une ténosynovite sévère des tendons des muscles extenseurs et fléchisseurs.

L'apport des différentes modalités échographiques a fait l'objet d'une publication récente (30) portant sur 8 sujets : l'échographie montrait, surtout à la face dorsale des mains, une dilatation des lymphatiques sous la forme de structures tubulées hypoéchogènes sous-cutanées, de trajet tantôt parallèle ou perpendiculaire à la surface cutanée, non compressibles, sans signal au Doppler couleur ou énergie. Il s'y associait un épaississement des tissus sous-cutanés volontiers hypervascularisés au Doppler, des ténosynovites, un épanchement articulaire et des synovites aux MCP et IPP. Une hypervascularisation intra-articulaire était constatée au Doppler couleur dans seulement 9 % des articulations. L'échographie de contraste (Levovist®) apportait un gain diagnostique significatif par rapport au Doppler seul puisque ses résultats étaient mieux corrélés à l'IRM, selon le gold standard de l'étude (30). Elle permettait de mieux différencier épanchement articulaire et synovite, et objectivait plus de synovites (23 % contre 9 % en Doppler couleur) et de ténosynovites (73 % contre 31 % en Doppler couleur). Une hypervascularisation des tissus sous-cutanés était retrou-

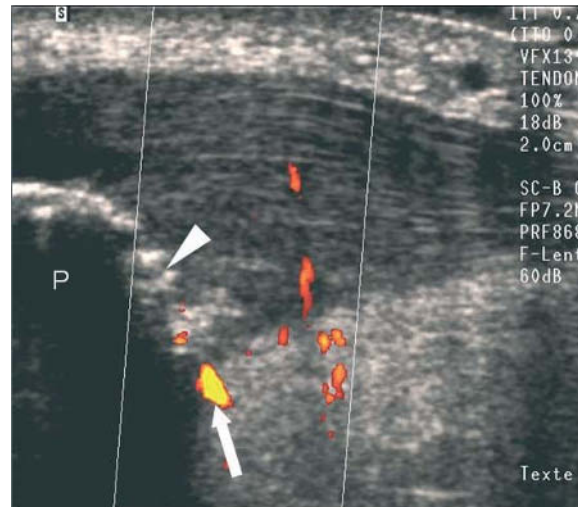
vée dans 62,5 % des cas contre 31 % avec le Doppler couleur. L'échographie de contraste permettait enfin de faire le distinguo entre les lymphatiques dilatés et les vaisseaux sanguins apparaissant tous deux en mode B comme des structures tubulées.

## Spondylarthropathies séronégatives

Les spondylarthropathies séronégatives constituent l'autre pendant des rhumatismes inflammatoires chroniques. L'enthèse, site d'insertion à l'os des tendons, ligaments et fascias, constitue la cible privilégiée de l'inflammation, mais la synoviale est également affectée. Comme pour la polyarthrite rhumatoïde, le diagnostic précoce de ce rhumatisme constitue un enjeu majeur, car permettant l'introduction de thérapeutiques spécifiques efficaces stoppant ou limitant l'évolution de cette pathologie invalidante chez de jeunes sujets. Les enthèses les plus souvent affectées sont le tendon calcanéen, l'aponévrose plantaire et le tendon patellaire (insertion proximale), suivis des tendons quadricipital, tibial antérieur, et épicondyliens médiaux et latéraux (31).

En mode B, l'enthésite inflammatoire se traduit par l'épaississement de l'enthèse et la perte de son échostructure fibrillaire homogène, parfois en association avec des érosions ou constructions osseuses de l'os en regard. Cette technique peut également permettre d'objectiver une téno-synovite ou une synovite. Le mode Doppler énergie en améliore les performances, en objectivant l'hyperhémie au sein des enthèses pathologiques, notamment à la jonction enthèse/os cortical (31) (fig. 5). Des hypersignaux vasculaires peuvent également être retrouvés, moins fréquemment, au niveau de bourses périenthésiques (31). Cette technique est plus sensible que l'examen clinique pour la mise en évidence des enthésites inflammatoires. Elle détecte également plus précocement que les examens cliniques et biologiques une reprise évolutive de l'inflammation après arrêt du traitement. Elle permet d'évaluer de façon semi-quantitative le degré d'inflammation et peut être utilisée comme outil d'évaluation de l'efficacité thérapeutique des anti-TNF $\alpha$  (32). Aucune hypervascularisation n'a été notée chez des sujets sains au niveau des deux sites de prédilection d'enthésite, à savoir le tendon calcanéen et le fascia plantaire.

Aucun travail n'a jusqu'ici été publié sur l'intérêt diagnostique des produits de contraste ultrasonores dans la détection de l'hyperhémie



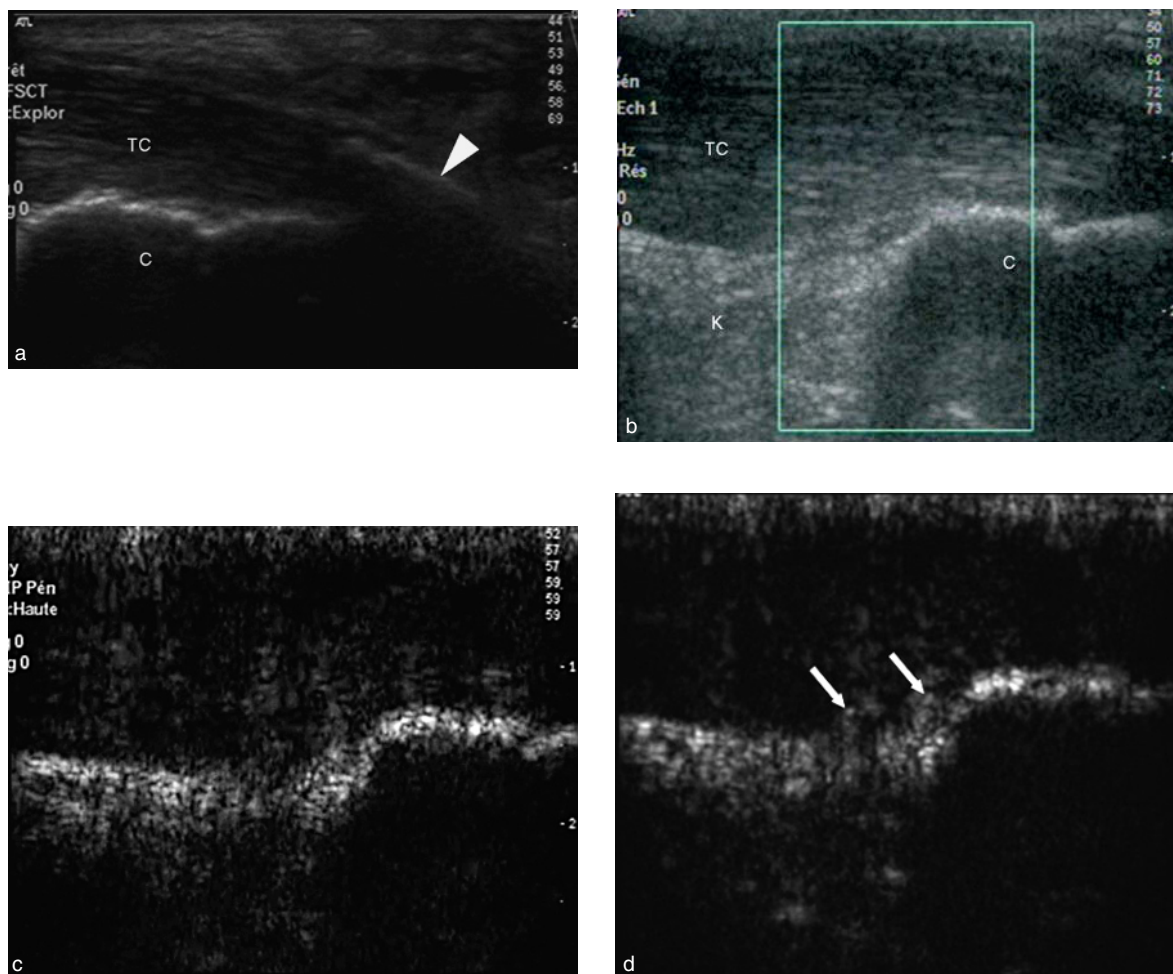
**Fig 5** - Coupe longitudinale échographique en mode Doppler énergie de l'enthèse proximale du tendon patellaire chez un patient présentant un rhumatisme psoriasique. Épaississement de l'enthèse, micro-érosions osseuses (tête de flèche) à l'insertion du tendon patellaire sur la patella (P). Le mode Doppler énergie révèle une hyperhémie dans l'enthèse, la graisse de Hoffa et surtout à la jonction enthèse/os (flèche), signe plus spécifique d'une enthésopathie inflammatoire.

des enthèses. Comme pour la polyarthrite rhumatoïde, une injection en bolus d'agent de contraste par enthèse paraît nécessaire pour optimiser la concentration locale de microbulles. Chez des sujets sains, l'échographie de contraste après injection de SonoVue® permet de visualiser des artérioles présentes dans l'environnement proche des enthèses (branches vasculaires venant contre la face antérieure du tendon calcanéen, branches inférieures de l'artère plantaire latérale situées à la face profonde du fascia plantaire), mais aucune structure vasculaire n'a été observée au sein même de ces enthèses chez les sujets sains (33).

L'étude préalable en mode B permettrait de sélectionner les enthèses à étudier en mode contraste (celles les plus pathologiques sur le plan morphologique). En cas d'enthésites multifocales, les enthèses calcanéennes demeurent les sites à étudier, car les plus fréquemment atteintes au cours des spondylarthropathies séronégatives (fig. 6).

## Dermatopolymyosites

Au cours de la dermatomyosite et de la polymyosite, les muscles font l'objet d'une atteinte inflam-



**Fig 6** - Coupes longitudinales échographiques de l'enthèse du tendon calcanéen (TC) (C : calcaneus ; K : graisse de Kager) chez une patiente présentant une spondylarthrite ankylosante.

- En mode B, épaissement hypoéchogène de l'enthèse du tendon calcanéen avec enthésophyte (tête de flèche).
- Le mode Doppler énergie ne révèle pas d'hyperhémie au sein de l'enthèse du tendon calcanéen.
- En mode contraste avant injection de SonoVue® : aspect hypoéchogène global de l'enthèse calcanéenne.
- En mode contraste après injection de SonoVue® : mise en évidence de deux spots hyperéchogènes à la face ventrale de l'enthèse calcanéenne (flèches), traduisant le caractère actif de l'enthésite (hypervascularisation non détectable avant SonoVue®).

matoire avec infiltration lymphocytaire et macrophagique, œdème musculaire et accroissement de la microcirculation. Il existe à notre connaissance très peu de travaux échographiques portant sur ce groupe d'affections musculaires inflammatoires.

En mode B, en phase aiguë, le muscle apparaît hypertrophié et d'échostructure inversée : ainsi, les fibres musculaires sont hyperéchogènes, alors que les septa conjonctifs sont hypoéchogènes. L'atteinte chronique s'accompagne d'une atrophie musculaire et d'une dégénérescence graisseuse hyperéchogène avec diminution de la visualisation des cloisons aponévrotiques. En mode Doppler énergie, une hypervascularisation

musculaire significative a été observée, et une évaluation semi-quantitative suivant un score de 4 points a été proposée (34).

La perfusion musculaire a récemment fait l'objet d'une étude préliminaire quantitative avec contraste dont les résultats sont encourageants (35). Il s'agissait d'une étude quantitative de la perfusion du muscle biceps brachial de sujets suspects de dermatopolymyosite. Après injection de Levovist®, un pulse à haut index mécanique provoquait la destruction des microbulles. Les paramètres quantitatifs de remplissage des microvaisseaux dans la zone d'intérêt permettaient de caractériser la perfusion tissulaire musculaire. Le



flux sanguin, le volume sanguin et la vitesse du flux étaient significativement plus élevés chez les sujets présentant à la biopsie musculaire une atteinte inflammatoire que chez les volontaires et patients indemnes de myosites. Selon cet article, l'échographie de contraste en mode destructif intermittent démontre avec sensibilité l'élévation de la perfusion tissulaire. Le suivi échographique après traitement de 5 sujets atteints de dermatopolymyosite montre à deux et quatre mois une diminution des paramètres quantitatifs de perfusion, en accord avec l'évolution clinique et biologique.

## Tumeurs des tissus mous

L'analyse par échographie Doppler des caractéristiques vasculaires d'une tuméfaction des tissus mous nécessite un équipement de qualité et des réglages optimisés pour la détection de petits vaisseaux et de flux lents. Les informations à préciser sont l'existence et l'intensité de la vascularisation tumorale, le nombre et la topographie des pédicules vasculaires. La connaissance de l'architecture vasculaire tumorale (occlusions, sténoses, shunts, trifurcations, boucles fermées, motif vasculaire anarchique...) et de l'environnement périlésionnel (infiltration œdémato-hémorragique) apporte des arguments sur la nature de la tumeur (36). En Doppler pulsé, un index de résistance bas lié à l'existence de shunts vasculaires est plutôt retrouvé au sein des tumeurs malignes, mais sans aucune spécificité. Belli *et al.* ont montré que l'adjonction du mode Doppler (couleur et pulsé) au mode B constituait un outil d'évaluation fiable des tumeurs des parties molles des membres inférieurs; dans cette étude, la précision diagnostique (bénin *versus* malin) passait de 57 % avec le mode B seul, à 91 % en associant les modalités (37).

L'injection de produit de contraste ultrasonore permet de mieux apprécier la néovascularisation tumorale très précocement. La perfusion tumorale peut être évaluée quantitativement. En effet, le caractère strictement intravasculaire de l'agent de contraste permet de tracer des courbes de remplissage (« wash-in ») et d'élimination (« wash-out ») des microbulles (38). Quatre profils de perfusion tumorale ont été individualisés à partir de 80 tumeurs des parties molles des membres inférieurs, plutôt associés à la bénignité ou à la malignité (10). Le centre anticancéreux Gustave-Roussy a rapporté l'efficacité thérapeutique de la perfusion isolée de membre inférieur par molécules anti-angiogéniques (utilisée pour

traiter des sarcomes des tissus mous) en réalisant une échographie avec SonoVue® avant la perfusion, répétée régulièrement après traitement. La bonne réponse au traitement était définie par une diminution de la prise de contraste d'au moins 50 % à 24 heures (3).

En ce qui concerne les malformations vasculaires, l'échographie de contraste semble révéler les flux lents avec plus de sensibilité. Elle permet ainsi la différenciation entre une malformation veineuse à flux non détectable par le Doppler conventionnel et un lymphangiome kystique dépourvu de flux circulant (39).

Enfin, on signalera que le mode de rehaussement des ganglions superficiels en échographie de contraste permettrait de mieux différencier les ganglions bénins des ganglions malins (40). Dans une étude sur 45 patients, les sensibilité, spécificité et précision diagnostique passaient respectivement de 76 %, 80 %, 78 % en mode conventionnel à 93 %, 92 %, et 92,8 % après étude de contraste en mode continu avec agent de seconde génération.

## Conclusion

Les applications potentielles de l'échographie de contraste en pathologie musculo-squelettique sont nombreuses. Déjà, elle donne des résultats prometteurs pour la mise en évidence des synovites, élément clé de la pathologie rhumatismale inflammatoire. D'autres études devraient suivre et conduire au développement de l'échographie de contraste en ostéo-articulaire.

## Références

1. Klauser AS (2005) Value of contrast-enhanced ultrasound in rheumatic disease. *Eur Radiol Suppl* 15 (Suppl 5): E117-E122
2. Cosgrove D (2004) Editorial. *Eur Radiol Suppl* 14(Suppl 8): P1-P3
3. Lassau N, Lamuraglia M, Leclère J, Rouffiac V (2004) Évaluation fonctionnelle et précoce des traitements en cancérologie : intérêt des produits de contraste ultrasonores. *J Radiol* 85: 704-12
4. Magarelli N, Guglielmi G, Matteo LD *et al.* (2001) Diagnostic utility of an echo-contrast agent in patients with synovitis using power Doppler ultrasound: a preliminary study with comparison to contrast-enhanced MRI. *Eur Radiol* 11: 1039-46
5. Carotti M, Salaffi F, Manganeli P *et al.* (2002) Power Doppler sonography in the assessment of synovial tissue



- of the knee joint in rheumatoid arthritis: a preliminary experience. *Ann Rheum Dis* 61: 877-82
6. Klauser A, Frauscher F, Schirmer M *et al.* (2002) The value of contrast-enhanced color Doppler ultrasound in the detection of vascularization of finger joints in patients with rheumatoid arthritis. *Arthr Rheum* 46: 647-53
  7. Szkudlarek M, Court-Payen M, Strandberg C *et al.* (2003) Contrast-enhanced power Doppler ultrasonography of the metacarpophalangeal joints in rheumatoid arthritis. *Eur Radiol* 13: 163-8
  8. Wamser G, Bohndorf K, Vollert K *et al.* (2003) Power Doppler sonography with and without echo-enhancing contrast agent and contrast-enhanced MRI for the evaluation of rheumatoid arthritis of the shoulder joint: differentiation between synovitis and joint effusion. *Skeletal Radiol* 32: 351-9
  9. Salaffi F, Carotti M, Manganelli P *et al.* (2004) Contrast-enhanced power Doppler sonography of knee synovitis in rheumatoid arthritis: assessment of therapeutic response. *Clin Rheumatol* 23: 285-90
  10. De Marchi A, De Petro P, Faletti C *et al.* (2003) Echocolor Power Doppler with contrast medium to evaluate vascularization in lesions of the soft tissues of the limbs. *Chir Organi Mov* 88: 225-31
  11. Klauser A, Demharter J, De Marchi A *et al.* (2005) Contrast enhanced gray-scale sonography in assessment of joint vascularity in rheumatoid arthritis: results from the IACUS study group. *Eur Radiol* 15: 2404-10
  12. Kleffel T, Demharter J, Wohlgemuth W *et al.* (2005) Comparison of contrast-enhanced low mechanical index (Low MI) sonography and unenhanced B-mode sonography for the differentiation between synovitis and joint effusion in patients with rheumatoid arthritis. *Rofo* 177: 835-41
  13. Strunk J, Heinemann E, Neeck G *et al.* (2004) A new approach to studying angiogenesis in rheumatoid arthritis by means of power Doppler ultrasonography and measurement of serum vascular endothelial growth factor. *Rheumatology* 43: 1480-3
  14. Boutry N, Lardé A, Demondion X *et al.* (2003) Polyarthrite rhumatoïde débutante : apport de l'échographie des articulations métacarpophalangiennes. *J Radiol* 84: 659-65
  15. Backhaus M, Kamradt T, Sandrock D *et al.* (1999) Arthritis of the finger joints: a comprehensive approach comparing conventional radiography, scintigraphy, ultrasound, and contrast-enhanced magnetic resonance imaging. *Arthr Rheum* 42: 1232-45
  16. Magnani M, Salizzoni E, Mulè R *et al.* (2004) Ultrasonography detection of early bone erosions in the metacarpophalangeal joints of patients with rheumatoid arthritis. *Clin Exp Rheum* 22: 743-48
  17. Walther M, Harms H, Krenn V *et al.* (2001) Correlation of Power Doppler Sonography With Vascularity of the Synovial Tissue of the Knee Joint in Patients With Osteoarthritis and Rheumatoid Arthritis. *Arthr Rheum* 44: 331-8
  18. Walther M, Harms H, Krenn V *et al.* (2002) Synovial Tissue of the Hip at Power Doppler US: Correlation between Vascularity and Power Doppler US Signal. *Radiology* 225: 225-31
  19. Stone M, Bergin D, Whelan B *et al.* (2001) Power Doppler Ultrasound Assessment of Rheumatoid Hand Synovitis. *J Rheumatol* 28: 1979-82
  20. Hau M, Schultz H, Hans-Peter T *et al.* (1999) Evaluation of pannus and vascularization of the metacarpophalangeal and proximal interphalangeal joints in rheumatoid arthritis by high-resolution ultrasound (multidimensional lineal array). *Arthr Rheum* 42: 2303-8
  21. Qvistgaard E, Regind H, Torp-Pedersen S *et al.* (2001) Quantitative ultrasonography in rheumatoid arthritis: evaluation of inflammation by Doppler technique. *Ann Rheum Dis* 60: 690-3
  22. Terslev L, Torp-Pedersen S, Qvistgaard E *et al.* (2003) Estimation of inflammation by Doppler ultrasound: quantitative changes after intra-articular treatment in rheumatoid arthritis. *Ann Rheum Dis* 62: 1049-53
  23. Terslev L, Torp-Pedersen S, Qvistgaard E *et al.* (2004) Doppler ultrasound findings in healthy wrists and finger joints. *Ann Rheum Dis* 63: 644-8
  24. Szkudlarek M, Court-Payen M, Strandberg C *et al.* (2001) Power Doppler ultrasonography for assessment of synovitis in the metacarpophalangeal joints of patients with rheumatoid arthritis. *Arthr Rheum* 44: 2018-23
  25. Terslev L, Torp-Pedersen S, Savnik A *et al.* (2003) Doppler ultrasound and magnetic resonance imaging of synovial inflammation of the hand in rheumatoid arthritis: a comparative study. *Arthritis Rheum* 48: 2434-41
  26. Østergaard M, Wiell C (2004) Ultrasonography in rheumatoid arthritis: a very promising method still needing more validation. *Curr Op Rheum* 16: 223-30
  27. Terslev L, Torp-Pedersen S, Bang N *et al.* (2005) Doppler ultrasound findings in healthy wrists and finger joints before and after use of two different contrast agents. *Ann Rheum Dis* 64: 824-7
  28. Lim GY, Im SA, Jung WS *et al.* (2005) Evaluation of joint effusion in rabbits by color Doppler, power Doppler, and contrast-enhanced power Doppler ultrasonography. *J Clin Ultrasound* 33: 333-8
  29. Doria AS, Kiss MHB, Lotito APN *et al.* (2001) Juvenile rheumatoid arthritis of the knee: evaluation with contrast-enhanced color Doppler ultrasound. *Pediatr Radiol* 31: 524-31
  30. Klauser A, Frauscher F, Halpern EJ *et al.* (2005) Remitting Seronegative Symmetrical Synovitis with Pitting Edema of the hands: ultrasound, color Doppler ultrasound, and magnetic resonance imaging findings. *Arthr Rheum* 53: 226-33
  31. D'Agostino MA, Said-Nahal R, Hacquard-Bouder C *et al.* (2003) Assessment of peripheral enthesitis in the spondy-

- arthropathies by ultrasonography combined with power Doppler. *Arthr Rheum* 48: 523-33
32. D'Agostino MA, Breban M, Said-Nahal R, Dougados M (2002) Refractory inflammatory heel pain in spondylarthropathy: a significant response to infliximab documented by ultrasound. *Arthr Rheum* 46: 840-1
33. Morel M, Boutry N, Demondion X *et al.* (2005) Normal anatomy of the heel entheses: anatomical and ultrasonographic study of their blood supply. *Surg Radiol Anat* 27: 176-83
34. Meng C, Adler R, Peterson M, Kagen L (2001) Combined use of power Doppler and grey-scale sonography: a new technique for the assessment of inflammatory myopathy. *J Rheumatol* 28: 1271-82
35. Weber MA, Krix M, Jappe U *et al.* (2006) Pathologic skeletal muscle perfusion in patients with myositis : detection with quantitative contrast-enhanced US. Initial results. *Radiology* 238: 640-9
36. Bodner G, Schocke MFH, Rachbauer F *et al.* (2002) Differentiation of malignant and benign musculoskeletal tumors: combined color and power Doppler US and spectral wave analysis. *Radiology* 223: 410-6
37. Belli P, Constantini M, Mirk P *et al.* (2000) Role of color Doppler sonography in the assessment of musculoskeletal soft tissue masses. *J Ultrasound Med* 19: 823-30
38. De Marchi A, De Petro P, Linari A *et al.* (2002) A preliminary experience in the study of soft tissue superficial masses. Color-Doppler US and wash-in and wash-out curves with contrast media compared to histological result. *Radiol Med* 104: 451-8
39. Chou YH, Tiu CM, Chiou HJ *et al.* (1999) Echo-enhancing sonography of a large-vessel hemangioma of the neck. *J Clin Ultrasound* 27: 465-8
40. Rubaltelli L, Khadivi Y, Tregnaghi A *et al.* (2004) Evaluation of lymph node perfusion using continuous mode harmonic ultrasonography with a second-generation contrast agent. *J Ultrasound Med* 23: 829-36

---

# Imagerie des affections rénales

J.-M. Correas et O. Hélénon

L'échographie-Doppler est devenue la méthode d'imagerie de première intention pour la plupart des affections rénales. L'imagerie en échelle de gris s'est améliorée avec le développement de l'imagerie harmonique tissulaire. Les modes Doppler ont bénéficié d'améliorations technologiques portant sur la sensibilité, la résolution spatiale et la cadence image. Cependant, l'échographie-Doppler se heurte toujours à certaines limitations portant, en mode B sur la visualisation de petites lésions dont la rétrodiffusion n'est pas différente du parenchyme sain, et en mode Doppler sur l'étude des flux lents. Les produits de contraste ultrasonores (PCUS) pourraient repousser significativement ces deux limites et permettre de développer une approche quantitative et fonctionnelle de l'étude des flux rénaux. Ce concept, introduit en 1968, est devenu mature et plusieurs agents sont aujourd'hui disponibles en pratique clinique. L'efficacité et la tolérance des PCUS ont été considérablement améliorées avec l'introduction des microbulles stabilisées. Simultanément, de nouvelles méthodes de traitement du signal ont été développées pour tirer partie des propriétés spécifiques de résonance des microbulles. Elles ont permis d'introduire le concept de « séquence d'imagerie ultrasonore », dans une approche similaire à celle de l'imagerie par résonance magnétique (IRM).

## Spécificités des produits de contraste appliqués à l'étude de la pathologie rénale

### Cinétique des PCUS

Les PCUS actuellement développés sont composés de microbulles stabilisées. Ils sont injectables par voie intraveineuse, le plus souvent en bolus

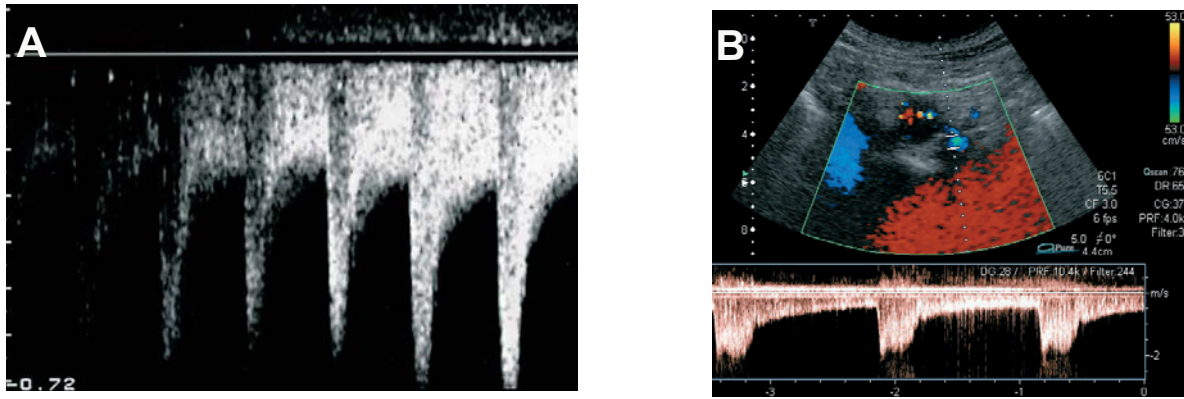
pour les applications cliniques, et parfois en perfusion lente à la seringue électrique pour diminuer les artefacts en mode Doppler ou pour les études fonctionnelles. Ils augmentent l'intensité du signal ultrasonore rétrodiffusé et améliorent ainsi le codage du signal Doppler quelle que soit la modalité utilisée (continu, pulsé, couleur, puissance...). Ils modifient aussi l'échostructure du parenchyme en mode bidimensionnel avec les modalités spécifiques détectant la résonance des microbulles. Typiquement, les microbulles ou microsphères ne sont phagocytées par aucune cellule rénale, et transitent simplement par le système vasculaire, contrairement au parenchyme hépatique ou splénique, où certains agents comme le Sonazoid® (NC100100, Amersham, Oslo, Norvège) ou le Sonavist® (SHU 563A, Schering SA, Berlin, Allemagne) sont phagocytés par les cellules du système des phagocytes mononucléés. Il n'existe pas non plus de phase de rehaussement tardif par accumulation rénale des microbulles, comme cela a été rapporté pour le Levovist® (SHU 548 A, Schering AG, Berlin, Allemagne) dans les capillaires sinusoides hépatiques. Les microbulles demeurent strictement dans le compartiment vasculaire et ne passent ni dans l'urine ni dans les liquides interstitiels. Le gaz qui compose ces microbulles est éliminé par le poumon à travers la barrière alvéolo-capillaire alors que les éléments stabilisants (coques, surfactants) sont éliminés par le foie et le rein.

### Les différents agents de contraste

Le Levovist® est le premier agent qui a été disponible en Europe avec une autorisation de mise sur le marché (AMM) recouvrant l'étude de la pathologie rénale. Si les premières applications concernaient essentiellement le rehaussement du

signal Doppler (fig. 1 et 2), le rehaussement en mode bidimensionnel en échelle de gris du parenchyme rénal est devenu possible avec l'apparition des nouvelles séquences d'imagerie non linéaires (fig. 3). Cependant, la résonance des

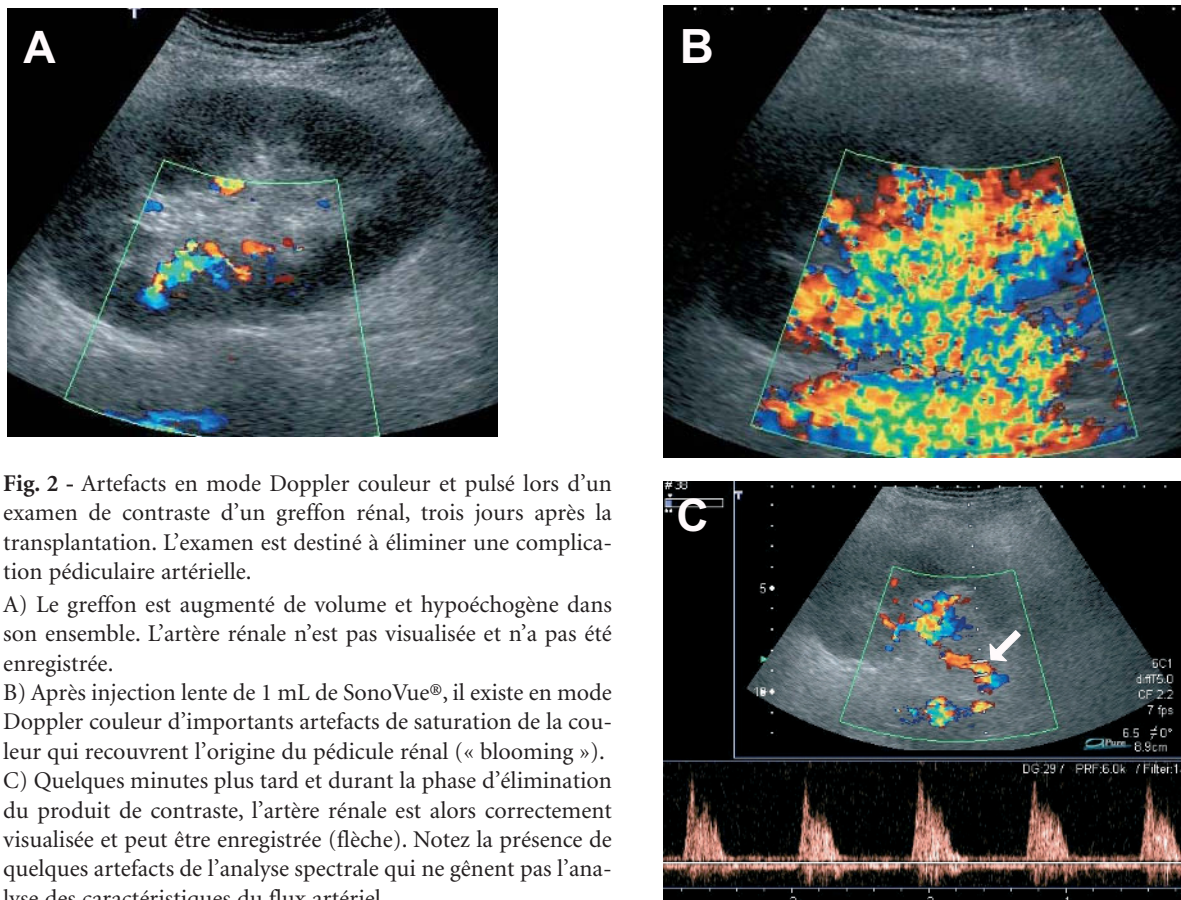
microbulles de Levovist® est obtenue pour des pressions acoustiques proches du seuil de destruction. Aujourd'hui, cet agent est peu utilisé pour les applications rénales car il n'autorise pas une imagerie en temps réel.



**Fig. 1** - Artifacts en analyse Dop-pler spectral de l'enregistrement d'une artère rénale normale.

A) Enregistrement continu de l'artère rénale droite en mode Doppler pulsé. À l'arrivée des microbulles, l'intensité du signal augmente. La détermination du pic de vitesse maximale dépend de l'intensité spectrale. La vitesse maximale augmente apparemment en raison de la détection des vitesses les plus élevées.

B) Après injection intraveineuse d'un produit de contraste, l'analyse spectrale du signal Doppler met en évidence des hyper-signaux qui traversent l'ensemble du spectre et altèrent l'enveloppe du signal, qui demeure cependant interprétable.



**Fig. 2** - Artifacts en mode Doppler couleur et pulsé lors d'un examen de contraste d'un greffon rénal, trois jours après la transplantation. L'examen est destiné à éliminer une complication pédiculaire artérielle.

A) Le greffon est augmenté de volume et hypoéchogène dans son ensemble. L'artère rénale n'est pas visualisée et n'a pas été enregistrée.

B) Après injection lente de 1 mL de SonoVue®, il existe en mode Doppler couleur d'importants artefacts de saturation de la couleur qui recouvrent l'origine du pédicule rénal (« blooming »).

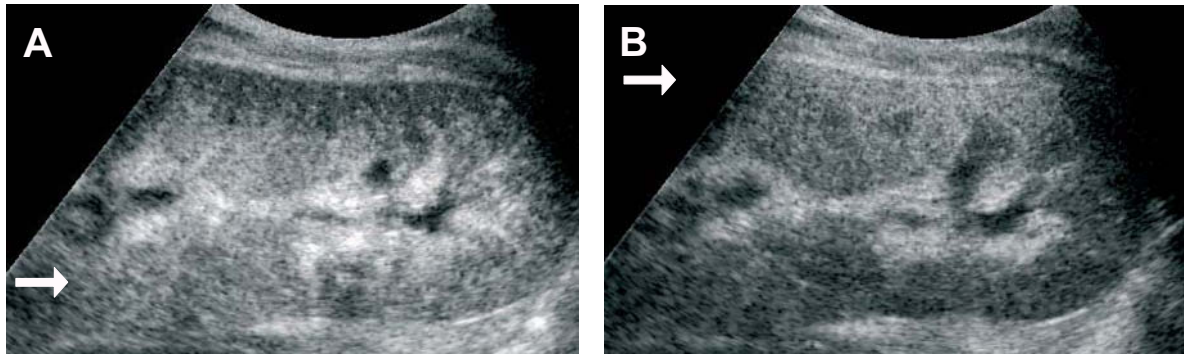
C) Quelques minutes plus tard et durant la phase d'élimination du produit de contraste, l'artère rénale est alors correctement visualisée et peut être enregistrée (flèche). Notez la présence de quelques artefacts de l'analyse spectrale qui ne gênent pas l'analyse des caractéristiques du flux artériel.



Les agents dont les microbulles contiennent pour gaz un perfluorocarbure offrent l'avantage de présenter une résonance pour des puissances acoustiques très faibles. Le SonoVue® (BR1, Bracco, Milan, Italie) est un agent de contraste contenant des microbulles d'hexafluorure de soufre stabilisées par différents agents surfactants (polyéthylène glycol, phospholipides, acide palmitique) (1). Les microbulles sont obtenues après reconstitution du lyophilisat à l'aide de 5 mL de sérum physiologique. Elles sont stables plusieurs heures dans le flacon de préparation. Le SonoVue® a obtenu une AMM en radiologie pour l'étude des anomalies de la micro- et macrocirculation, comprenant entre autres l'étude des vaisseaux périphériques (fig. 2) et la vascularisation des tumeurs du sein ou du foie. Si le rehaussement de l'artère rénale fait partie des indications reconnues (fig. 4), l'étude du

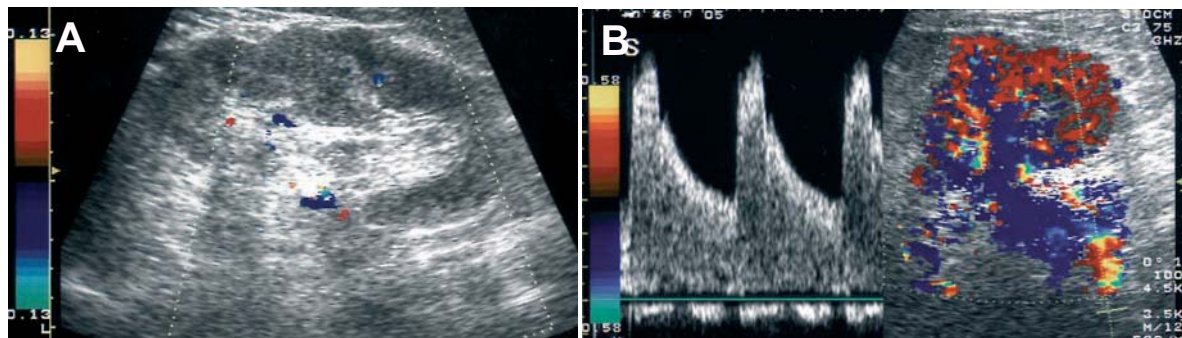
parenchyme lui-même n'a pas été retenue, vraisemblablement parce que les séquences d'imagerie spécifiques n'étaient pas disponibles lors du développement du produit. Cependant et dans notre expérience portant sur plusieurs études de phase III, l'injection de SonoVue® est très efficace pour analyser le parenchyme rénal normal, ischémique ou tumoral (fig. 5). La dose retenue pour les applications radiologiques est de 2,4 mL, et peut être répétée une fois.

L'Optison® (FSO 69, Molecular Biosystems Inc., USA, et Mallinckrodt, Allemagne) est obtenu par sonification d'albumine humaine et d'octafluoropropane. La dose injectée varie de 0,5 à 3 mL. Ce produit a obtenu récemment l'AMM pour l'opacification de la chambre ventriculaire, et son efficacité pour l'étude du rehaussement du parenchyme rénal normal et tumoral, évaluée au cours d'essais clinique, paraît prometteuse.



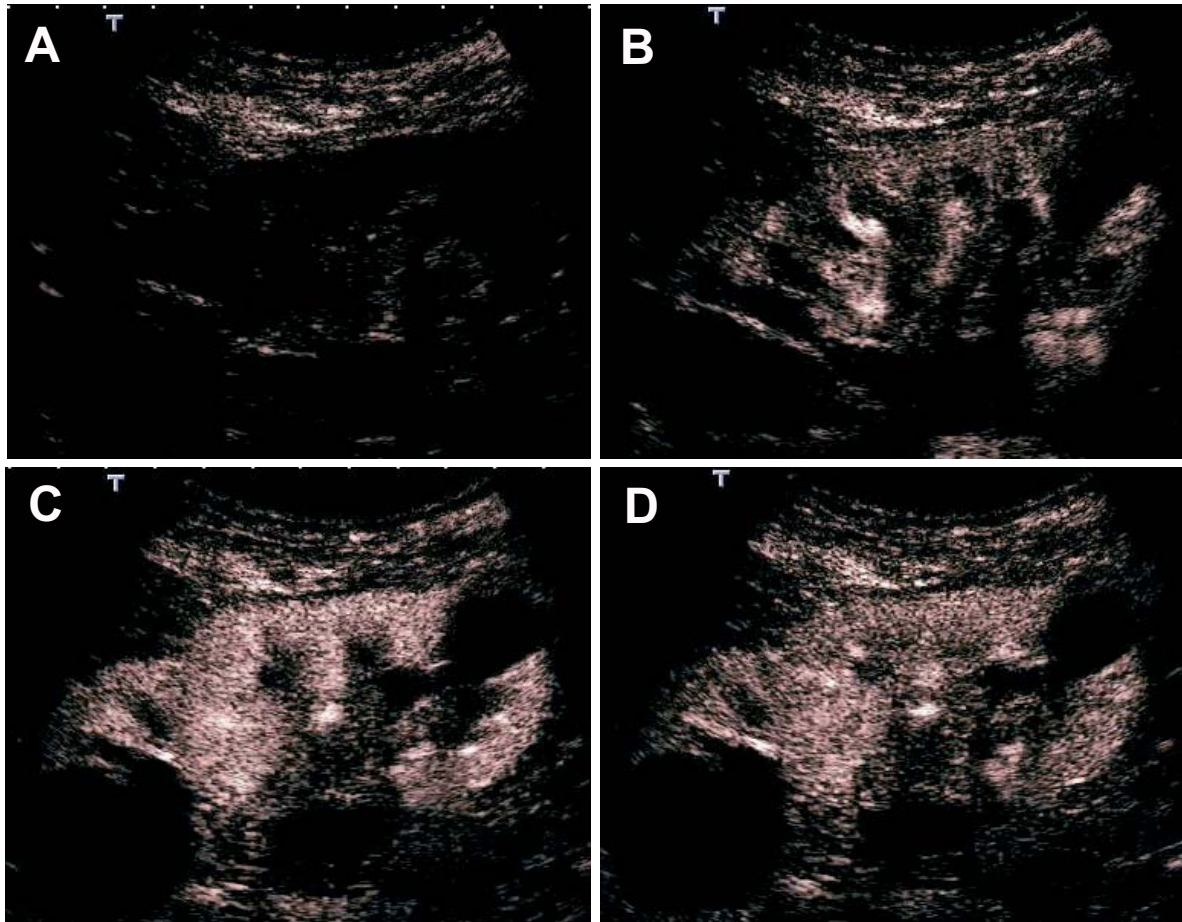
**Fig. 3** - Étude en inversion de phase à puissance acoustique élevée (IM = 0,8) d'un rein transplanté après injection de Levovist® en bolus. Artefact lié à la position de la zone focale.

A) La zone focale (flèche blanche) est positionnée en regard de la partie profonde du rein. Le rehaussement du rein superficiel est insuffisant et prend un aspect en bande parallèle à la surface du transducteur.  
 B) La zone focale (flèche) est alors déplacée au niveau de la partie superficielle du greffon, qui ne paraît plus hypoperfusé. C'est alors le cortex profond qui n'est plus rehaussé de façon suffisante. Cet artefact est dû à une réponse acoustique plus importante des microbulles en regard de la zone focale, où l'énergie acoustique est plus importante.



**Fig. 4** - Étude de l'artère rénale gauche par voie postéro-latérale.

A) L'échographie en mode Doppler couleur pour l'étude de l'artère rénale gauche n'est pas contributive.  
 B) Après injection, l'intensité du signal Doppler couleur est augmentée. La détection de l'artère rénale gauche et en particulier de son segment initial est améliorée et permet de positionner correctement la fenêtre de Doppler pulsé et de déterminer la correction de l'angle d'incidence. L'analyse spectrale montre un flux normal.

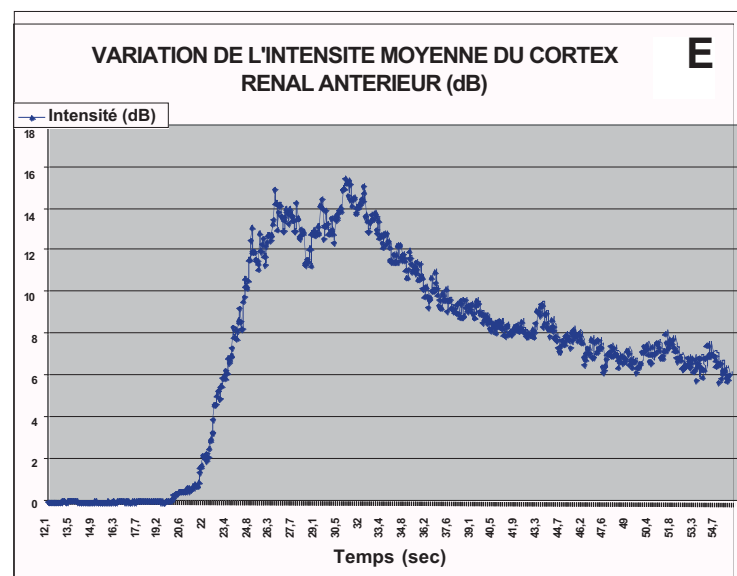


**Fig. 5** - Étude du rehaussement en temps réel du parenchyme rénal après un bolus de 1,5 mL de SonoVue®. Patient présentant une insuffisance rénale évoluée après néphrectomie controlatérale et néphrolithotomies pour calculs.

A) Avant injection, il n'existe pratiquement pas de signal détectable au sein du parenchyme rénal. Le signal fondamental des tissus est supprimé.

B, C et D) Après injection, le cortex rénal se rehausse de façon intense et homogène et devient en hypersignal. La résolution spatiale est augmentée par rapport à un examen réalisé en mode Doppler couleur. La médullaire se rehausse plus tardivement que le cortex.

E) Une région d'intérêt (ROI) placée sur le cortex antérieur permet de mesurer la cinétique du produit de contraste ultrasonore.



Le Definity® (Luminity® pour l'Europe, Bristol-Myers Squibb, North Billerica, MA, USA) est une suspension de microbulles de perfluoropropane encapsulées à l'aide de phospholipides. Le produit doit être activé à l'aide d'un agitateur mécanique spécifique et conservé au réfrigéra-

teur. Après reconstitution, il peut être stocké à température ambiante pendant douze heures. La dose recommandée est de 10 µL/kg de masse corporelle. Le produit doit être administré par voie intraveineuse lente sur une durée de trente à soixantes secondes et suivi d'un bolus de sérum

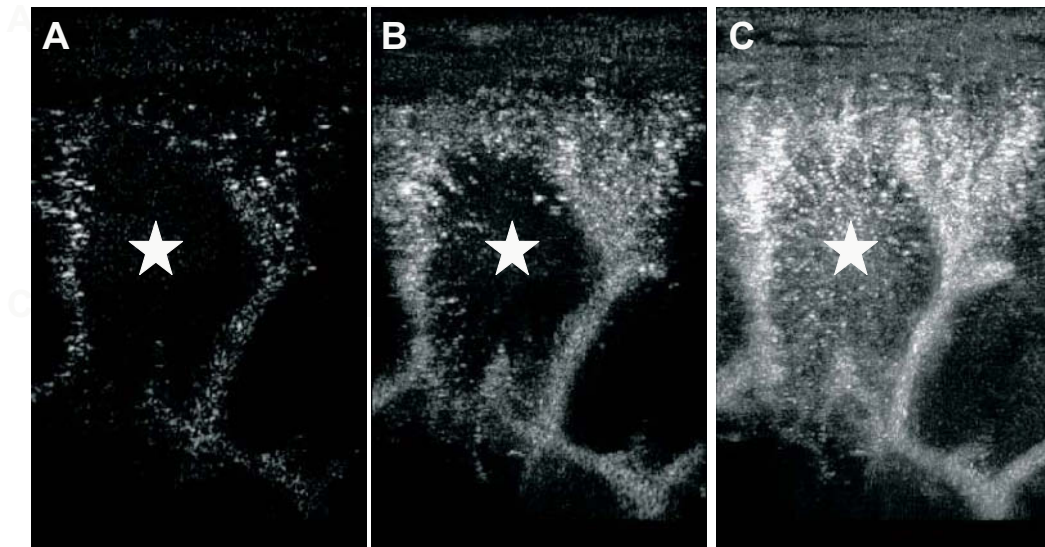
physiologique. Une seconde dose de 10  $\mu\text{L}/\text{kg}$  peut être injectée cinq minutes après la première injection. Definity® peut aussi être dilué à la dose de 1,3 mL dans un flacon de 50 mL de sérum physiologique, et injecté à un débit de 4 mL/min. Le débit est ensuite adapté au rehaussement et peut être augmenté à 10 mL/min. Les microbulles de Definity® possèdent une réponse non linéaire importante à puissance acoustique basse, permettant de réaliser une imagerie continue à bas index mécanique. Au Canada, ce produit possède une AMM qui comprend les applications radiologiques et notamment l'imagerie du rein.

Les PCUS présentent une très bonne tolérance générale, et aucune toxicité rénale à bas index mécanique n'a été rapportée jusqu'à présent. Cependant, une vigilance reste indispensable à la recherche d'effets secondaires comme pour tous les nouveaux agents.

### Les séquences d'imagerie spécifiques

Les séquences d'imagerie ultrasonores utilisées pour l'imagerie du rein ne sont pas différentes de celles utilisées pour l'étude du parenchyme hépatique. Toutefois, il existe trois particularités essentielles qui découlent de la pharmacocinétique des PCUS, différente entre le foie et le rein.

La première est l'absence d'accumulation des microbulles au sein du parenchyme rénal, la seconde est l'absence d'un second système de vascularisation de type portal (même s'il existe une circulation admirable entre les capillaires issus de la capsule de Bowman et les capillaires qui longent le tube contourné distal), et la troisième est l'exposition d'une grande partie de l'arbre dichotomique vasculaire artériel et veineux dans le plan de l'image. Si l'examen est réalisé à puissance acoustique intermédiaire ou élevée, il faut donc diminuer la cadence d'émission des impulsions pour apprécier le rehaussement du parenchyme rénal (imagerie dite « intermittente »). Lorsque la résonance des microbulles est obtenue à bas index mécanique comme pour les agents à base d'un gaz perfluorocarboné, la destruction des microbulles est limitée et le rein peut être balayé en temps réel et dans tous les plans pendant plusieurs minutes (2). Selon les constructeurs, ces séquences prennent des noms différents : « imagerie en inversion de phase ou d'impulsion », « imagerie en soustraction d'impulsion », « imagerie en cohérence de phase »... La combinaison de plus de deux impulsions permet un codage additionnel de l'information appelé Doppler de puissance en inversion de phase ou *Power Pulse Inversion* (ATL-Philips US).



**Fig. 6** - Détection de la prise de contraste médullaire chez un rein transplanté normal en mode « MicroVascular Imaging » (Philips US, USA).

A) Quelques microbulles atteignent le cortex après avoir opacifié les artères interlobaires. La médullaire n'est pas rehaussée (étoile). B et C) dix et trente secondes plus tard, l'accumulation du signal provenant de toutes les microbulles ayant transité dans le plan de l'image permet de détecter la vascularisation de la médullaire (étoiles).



Le signal obtenu des différentes microbulles en transit dans le rein peut aussi être additionné à l'écran pour reproduire l'architecture vasculaire de l'organe, en particulier lorsque la perfusion est très réduite comme celle de la médullaire (fig. 6, *MicroVascular Imaging*, Philips US ou *MicroFlow Imaging*, Toshiba MS).

Plus récemment, les dernières séquences d'imagerie ajoutent, à des combinaisons d'impulsions de phase différente, une modulation supplémentaire de l'intensité du signal. L'imagerie en mode « reconnaissance vasculaire » (ou *Vascular Recognition Imaging VRI*) est une séquence d'imagerie ultrasonore spécifique qui combine une étude en Doppler puissance fournissant une information vasculaire liée à la présence des microbulles sur une échelle couleur, avec une information anatomique en échelle de gris. L'information anatomique est acquise en mode B conventionnel ou harmonique en temps réel avec un index mécanique abaissé mais suffisant pour visualiser correctement l'ensemble du parenchyme rénal. Les microbulles en déplacement dans les vaisseaux sont codées de façon conventionnelle sur une échelle de couleur rouge si elles se rapprochent de la sonde et en bleu si elles s'en éloignent. Les microbulles quasi stationnaires sont codées d'une couleur différente, en jaune-vert par exemple.

### Les artefacts liés à l'usage des PCUS (fig. 1 à 3)

En mode Doppler couleur ou pulsé, les PCUS sont responsables de multiples artefacts dont la bonne connaissance permet d'éviter les erreurs diagnostiques (3). L'augmentation très importante du signal rétrodiffusé en présence des microbulles entraîne un débordement de la couleur en dehors des vaisseaux (ou *blooming*), d'un aspect hétérogène du signal Doppler couleur et d'une pseudo-augmentation des vitesses mesurées. Ces artefacts sont transitoires et d'intensité maximale au pic de rehaussement. Ils s'atténuent avec l'élimination de l'agent de contraste. Ils sont limités par la réduction de la sensibilité du système Doppler. Le mode Doppler harmonique permet de gérer l'augmentation du signal et de réduire l'importance des artefacts.

En imagerie non linéaire, les artefacts sont rencontrés essentiellement avec les agents contenant de l'air et utilisés à forte puissance acoustique. Ils résultent de la distribution hétérogène

de la puissance acoustique dans le plan de l'étude, et plus accessoirement de celle des microbulles. La zone focale doit être positionnée à la partie profonde du parenchyme rénal étudié. Les artefacts se présentent comme des territoires moins rehaussés que le parenchyme voisin, sous la forme de bande triangulaire ou parfois de pseudo-masses hypoéchogènes. Certaines de ces bandes hypoéchogènes naissent en regard de la graisse sous-cutanée. Leur aspect est assez caractéristique, et la répétition des balayages avec un angle d'étude différent permet en général d'affirmer leur nature.

### Les affections vasculaires rénales

On peut distinguer selon le site de l'atteinte, la pathologie vasculaire pédiculaire de la pathologie vasculaire périphérique. À côté de la détection de la pathologie vasculaire, l'administration des PCUS améliore aussi la détection des vaisseaux qui croisent l'uretère et le bassinnet dans le cadre du bilan préopératoire des syndromes de la jonction pyélo-urétérale (4).

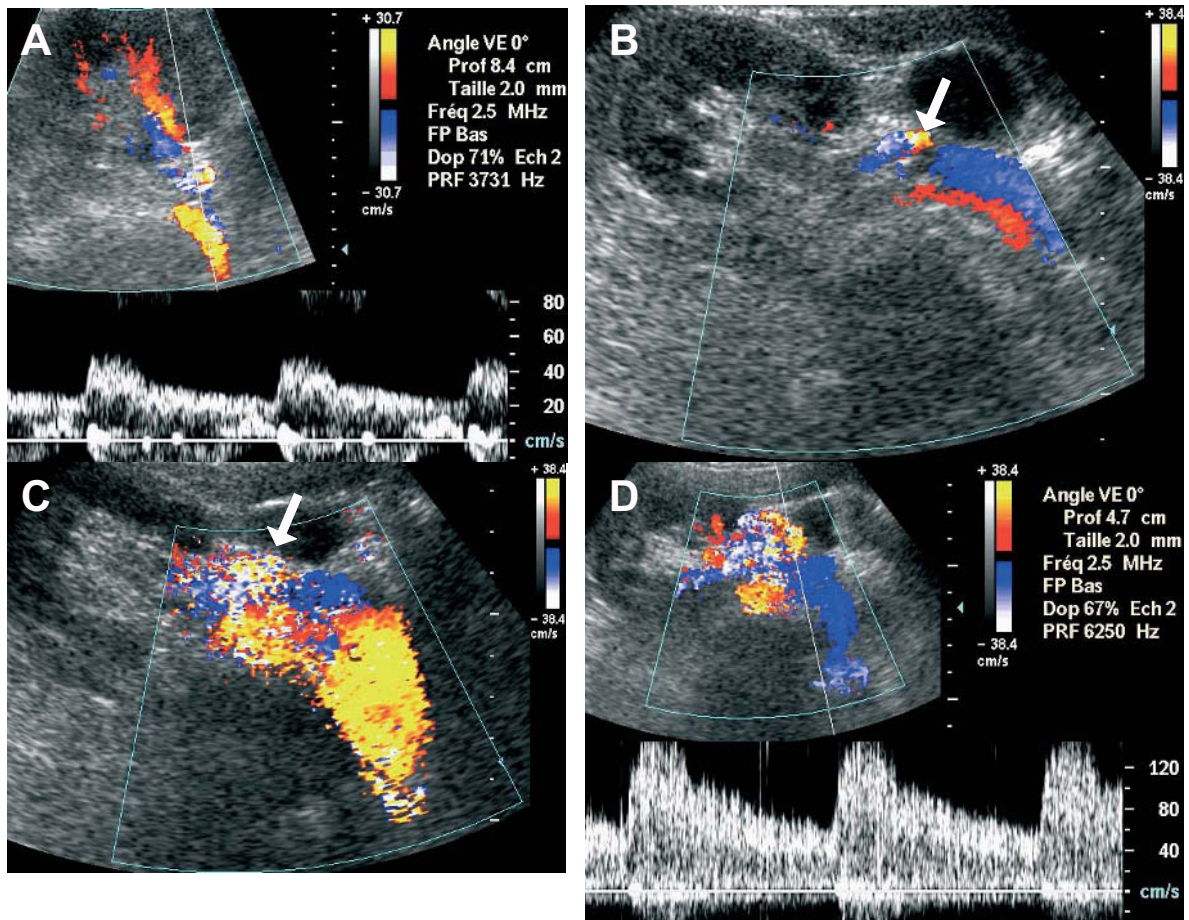
### La pathologie vasculaire pédiculaire

Elle regroupe la sténose de l'artère rénale (principale ou accessoire), l'occlusion de l'artère rénale et la thrombose de la veine rénale.

#### La sténose de l'artère rénale

La stratégie de dépistage des sténoses de l'artère rénale dans un contexte clinique et/ou biologique évocatrices d'hypertension artérielle réno-vasculaire (HTARV) n'est pas univoque. L'échographie-Doppler est souvent utilisée en première intention dans le diagnostic des sténoses de l'artère rénale. Son efficacité diagnostique repose sur l'expérience de l'opérateur, une parfaite connaissance des critères diagnostiques et des limites de la technique (5). Le taux d'échec varie de 10 à 30 % des cas selon les équipes. L'administration intraveineuse d'un PCUS permet d'améliorer la qualité de l'examen, en facilitant la détection des artères rénales principales et accessoires (Doppler couleur), le placement de la porte de Doppler pulsé, ainsi que la qualité de l'analyse spectrale (amélioration du rapport signal sur bruit ; fig. 4 et 7).





**Fig. 7** - Examen Doppler pratiqué pour la détection d'une sténose de l'artère rénale chez un homme de 56 ans.

A) L'étude de l'artère rénale droite tronculaire est satisfaisante et permet d'exclure une sténose significative.  
 B) Cependant, sur un plan de coupe différent, il existe quelques anomalies du codage Doppler couleur sur une branche pré-pyélique de l'artère rénale (flèche).  
 C et D) Après injection lente de Levovist® et malgré les artefacts de saturation du signal Doppler couleur (« blooming »), il existe bien des altérations du codage Doppler couleur compatible avec une sténose (C, flèche). L'enregistrement spectral à ce niveau confirme la présence d'une sténose significative de la branche pré-pyélique de l'artère rénale (D).

Les premiers résultats obtenus permettent d'espérer une réduction sensible du taux d'échec lié aux conditions anatomiques difficiles. Ainsi, le taux d'échec du Doppler diminue de 20 à 9 % et la durée d'examen de vingt-cinq à quatorze minutes après injection de Levovist® (6). Les résultats de l'étude multicentrique européenne confirment la réduction de la fréquence des échecs du Doppler qui passe de 36,1 à 16,2 %. Cependant, cette dernière étude ne retrouvait pas d'amélioration significative de la sensibilité et de la spécificité (7). L'inconvénient de l'enregistrement des artères rénales en Doppler pulsé après injection d'un PCUS est la présence d'artefacts de codage responsables de la dispersion spectrale

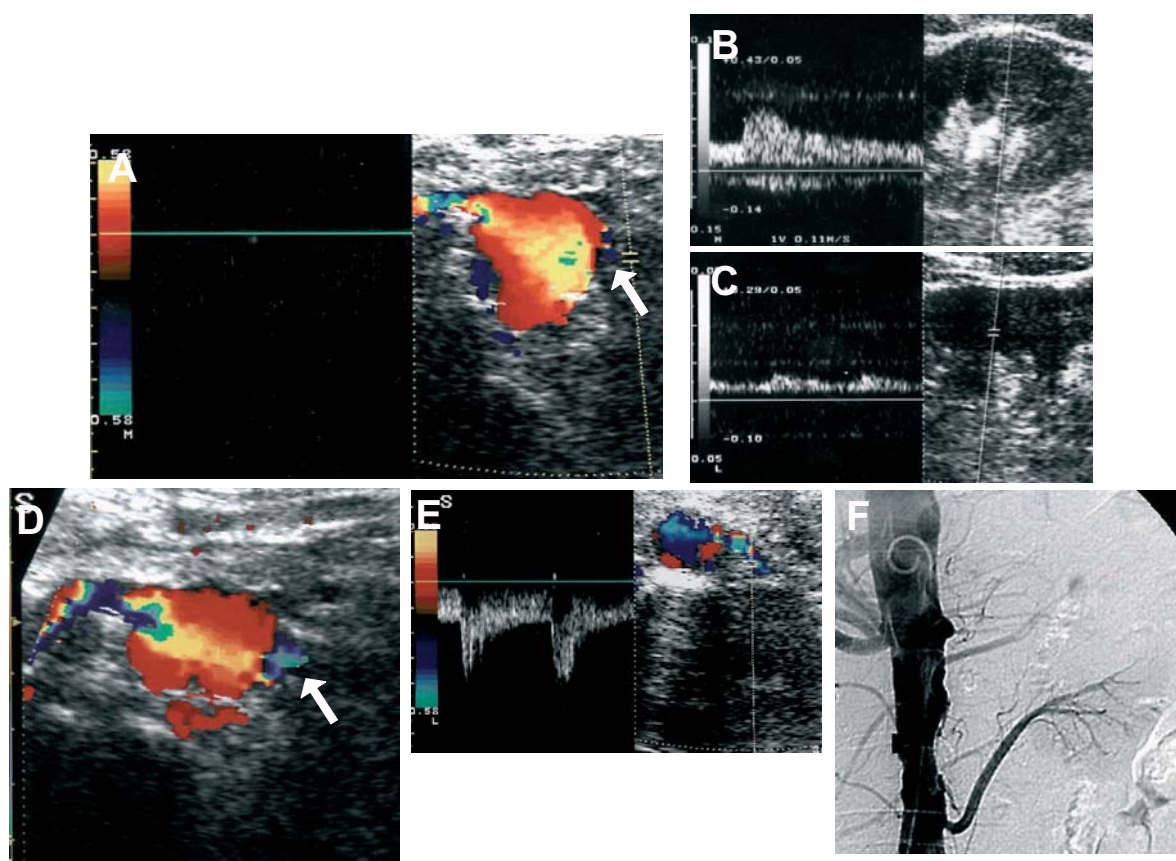
et d'une pseudo-accélération des vitesses maximales pouvant entraîner des faux positifs. Par ailleurs, les PCUS améliorent aussi la détection des anomalies de la paroi des artères rénales et la caractérisation des lésions, en particulier pour le diagnostic de fibrodysplasie.

Dans notre pratique, l'amélioration de la sensibilité des systèmes ultrasonores a considérablement réduit le taux d'échec. L'échographie de contraste occupe aujourd'hui une place plus réduite dans cette indication. En revanche, l'évaluation fonctionnelle du retentissement de la sténose de l'artère rénale pourrait constituer une indication future avec la progression des logiciels de quantification du signal.

### L'occlusion de l'artère rénale

La véritable limite de l'examen Doppler en cas d'occlusion de l'artère rénale est liée à la difficulté de l'enregistrement du vaisseau dans son segment ostial ou post-ostial. En effet, il faut être certain de ne pas avoir échoué dans le repérage ou l'enregistrement de l'artère rénale perméable naissant de son site habituel voire d'un site ectopique en raison de limites techniques et anatomiques (surcharge pondérale, interposition de

gaz digestifs). L'injection du PCUS, qui facilite la détection des artères normales et supplémentaires, renforce la confiance dans le diagnostic d'occlusion si aucun signal ne peut être obtenu autour de l'ostium rénal (fig. 8 et 9). Les PCUS améliorent aussi la détection des flux intrarénaux, même très amortis. Enfin, ils facilitent la détection des flux anormaux provenant des vaisseaux collatéraux ou capsulaires revascularisant le lit artériel d'aval.



**Fig. 8** - Occlusion de l'artère rénale chez un patient de 43 ans présentant une hypertension sévère. Deux examens Doppler des artères rénales ont déjà été réalisés et n'avaient pas mis en évidence de sténose significative.

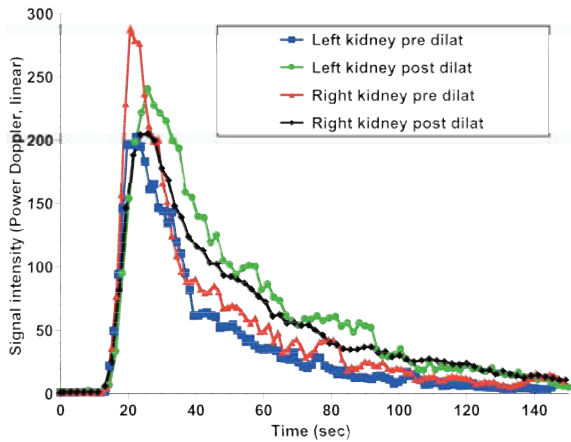
A) Sur une coupe transversale passant par l'aorte, la partie proximale de l'artère rénale gauche n'a jamais été correctement enregistrée (flèche).

B et C) Des spectres Doppler normaux sont facilement enregistrés sur les artères interlobaires du pôle inférieur et au tiers moyen (fig. 11B). L'enregistrement des artères interlobaires est difficile au pôle supérieur. On obtient essentiellement une démodulation marquée en « tardus-parvus ». La normalité des examens Doppler précédents peut s'expliquer par la présence vraisemblable de deux artères rénales.

D et E) Après injection, une petite saillie est visualisée en lieu et place de l'ostium de l'artère rénale gauche (flèche). La visualisation et l'enregistrement du segment juxta-ostial de l'artère rénale gauche sont impossibles. Par ailleurs, l'injection du produit de contraste permet la détection d'une artère accessoire beaucoup plus basse située (E).

F) L'artériographie confirme la présence d'une occlusion de l'artère rénale gauche principale et d'une artère accessoire vascularisant le pôle inférieur. Notez l'importance de l'athéromatose aortique chez cet homme de 43 ans.

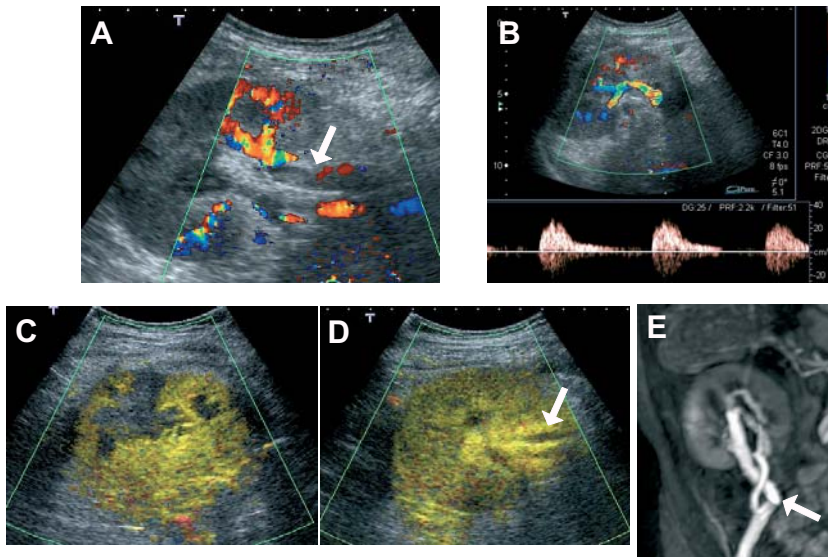




**Fig. 9** - Étude fonctionnelle d'une sténose sévère de l'artère rénale gauche révélée par une poussée d'hypertension artérielle maligne. L'examen est réalisé avant et après angioplastie en mode Doppler puissance intermittent. L'intensité du signal est calculée à l'aide d'une région d'intérêt qui recouvre la totalité du parenchyme rénal sur une coupe transversale à l'aide de HDI Lab® (ATL-Philips, USA).

Avant dilatation (courbes bleue et rouge), les cinétiques de transit du SonoVue® injecté en bolus sont nettement différentes entre le côté sténosé (gauche, courbe bleue) et normal (droite, courbe rouge). L'intensité du pic de rehaussement et l'aire sous la courbe du rehaussement sont abaissées du côté sténosé.

Après traitement satisfaisant de la sténose (normalisation de la tension artérielle sans agent antihypertenseur), l'intensité du pic de rehaussement et l'aire sous la courbe augmentent du côté sténosé (courbe verte) et dépassent le côté non sténosé (mécanisme de compensation?).



**Fig. 10** - Thrombose de la veine rénale chez un patient récemment transplanté.

A) En mode Doppler couleur, la veine rénale ne contient pas de signal malgré un réglage des paramètres Doppler adapté à la détection des flux lents (flèche).

B) L'analyse spectrale effectuée sur l'artère rénale tronculaire distale met en évidence une élévation nette des résistances, sans reflux diastolique. Cet aspect n'est pas évocateur de thrombose de la veine rénale.

C et D) Après injection de SonoVue® et en mode VRI, il existe un infarctus polaire supérieur non visualisé en mode Doppler couleur (defect de perfusion). La lumière de la veine rénale n'est pas rehaussée et les parois veineuses sont épaissies et prennent fortement le contraste. Le diagnostic de thrombose de la veine rénale sera confirmé par la phlébographie et l'analyse du greffon explanté quarante-huit heures plus tard.

E) L'angio-IRM montre une fistule artério-veineuse avec un problème du montage veineux détecté par une image d'arrêt du retour veineux et l'absence d'opacification de la veine iliaque primitive en aval de l'anatomose de la veine du greffon. Il n'existait pas au moment de l'angio-IRM réalisée trois jours avant l'échographie de contraste de thrombose de la veine rénale ou d'infarctus rénal.

**La thrombose de la veine rénale**

La thrombose des veines rénales peut être primitive (thrombose crurique) et compliquer un syndrome néphrotique ou un trouble de l'hémostase, ou secondaire à l'extension d'un cancer rénal ou surrénalien. La thrombose primitive des veines rénales est de diagnostic difficile en échographie-Doppler. C'est pourtant un examen de choix dans le contexte de l'urgence, ou du fait de la disponibilité ou de la mobilité des machines. Les PCUS rehaussent l'intensité du signal

Doppler des veines rénales après une injection intraveineuse périphérique. Dans les cas difficiles, ils améliorent le repérage des veines ainsi que l'enregistrement de leur flux (fig. 10). Il faut cependant se méfier des artefacts de débordement de la couleur autour du flux circulant (« blooming »), qui, dans les cas de thrombose partielle, peuvent venir masquer le thrombus. En cas d'envahissement de la veine rénale, on peut détecter un signal Doppler de type artériel au sein du thrombus malin après injection de PCUS.

## La pathologie vasculaire périphérique

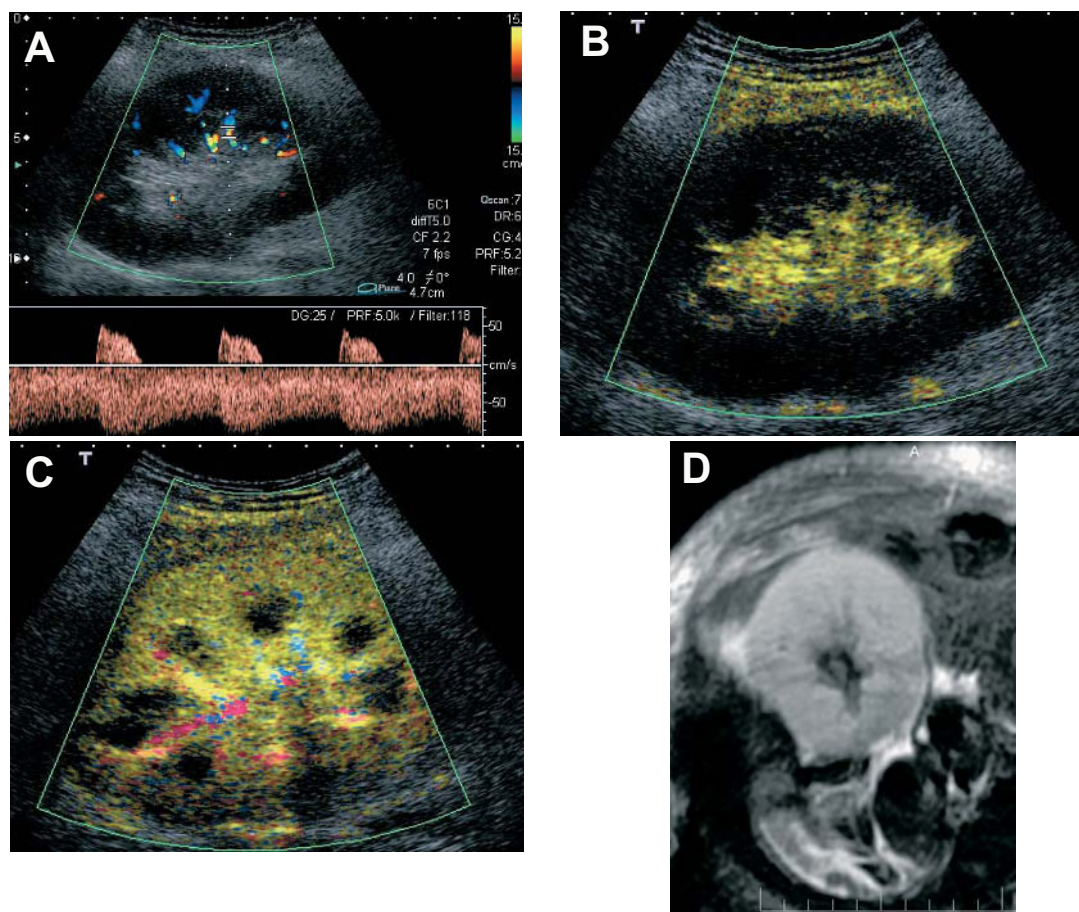
Elle regroupe les lésions occlusives et non occlusives des vaisseaux intrarénaux, des artères segmentaires aux artères interlobulaires.

### L'infarctus segmentaire et la nécrose corticale

En échographie-Doppler, l'infarctus segmentaire est visible sous la forme d'un territoire le plus souvent hypoéchogène hypo- ou avasculaire. Les performances de l'échographie-Doppler sont limitées par des problèmes techniques (petits infarctus corticaux superficiels situés en zone aveugle) ou anatomiques (pôle supérieur du greffon habituellement le plus profond, greffe en situation orthotopique). Le diagnostic d'infarctus devient très difficile s'il existe une ischémie

diffuse sévère secondaire à un rejet aigu ou une nécrose tubulaire aiguë.

Dans ces conditions, l'administration d'un PCUS augmente l'intensité du signal Doppler des petits vaisseaux de la corticale rénale et améliore la détection des flux très ralentis et des territoires infarctés (fig. 11). Cette amélioration porte en particulier sur la détection des flux dans les territoires profonds où l'atténuation du signal ultrasonore est plus importante (fig. 5). De plus, l'appréciation de la taille de l'infarctus est facilitée, surtout en utilisant les séquences d'imagerie spécifiques comme l'imagerie en inversion de phase ou l'imagerie en VRI (fig. 11 et 12). L'examen avec injection peut être répété pour évaluer l'évolution du territoire infarcté car les PCUS ne présentent pas de toxicité rénale.



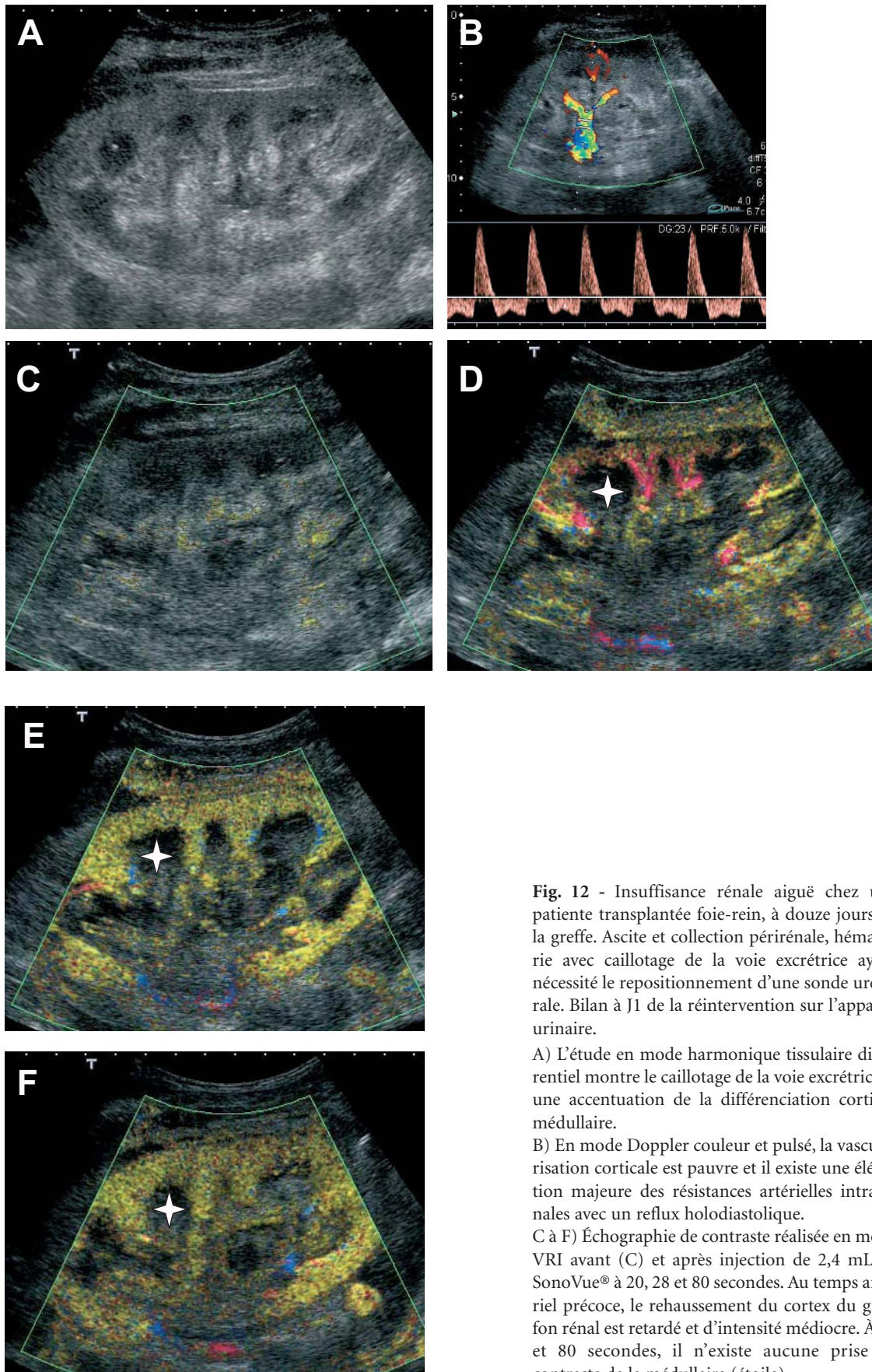
**Fig. 11** - Ischémie du rein transplanté par nécrose tubulaire aiguë. L'examen est réalisé pour une anurie persistante sept jours après la transplantation.

A) En mode Doppler couleur et pulsé, la vascularisation corticale est pauvre et il existe une élévation importante des résistances artérielles intrarénales, sans reflux diastolique.

B et C) L'examen de contraste est réalisé en VRI avant (B) et après injection (C) de 2,4 mL de SonoVue®. Le rehaussement de l'ensemble du cortex rénal est homogène en phase artérielle permettant d'exclure un infarctus ou une nécrose corticale. La médullaire se rehausse de façon plus tardive.

D) L'IRM confirme l'absence de nécrose et d'infarctus. La fonction rénale commencera à se normaliser dix-huit jours après transplantation.





**Fig. 12** - Insuffisance rénale aiguë chez une patiente transplantée foie-rein, à douze jours de la greffe. Ascite et collection périrénale, hématurie avec caillottage de la voie excrétrice ayant nécessité le repositionnement d'une sonde urétérale. Bilan à J1 de la réintervention sur l'appareil urinaire.

A) L'étude en mode harmonique tissulaire différentiel montre le caillottage de la voie excrétrice et une accentuation de la différenciation cortico-médullaire.

B) En mode Doppler couleur et pulsé, la vascularisation corticale est pauvre et il existe une élévation majeure des résistances artérielles intrarénales avec un reflux holodiastolique.

C à F) Échographie de contraste réalisée en mode VRI avant (C) et après injection de 2,4 mL de SonoVue® à 20, 28 et 80 secondes. Au temps artériel précoce, le rehaussement du cortex du greffon rénal est retardé et d'intensité médiocre. À 28 et 80 secondes, il n'existe aucune prise de contraste de la médullaire (étoile).

### Les fistules et malformations artério-veineuses

Les fistules artério-veineuses sont le plus souvent la conséquence d'une lésion d'un vaisseau cortical et surviennent après une biopsie rénale ou une intervention percutanée (néphrostomie percutanée, néphrolithotomie). Elles sont en général bien visibles en Doppler couleur. Dans cette indication, les PCUS ont un intérêt limité.

Les malformations artério-veineuses congénitales sont très rares et peuvent avoir une traduction similaire aux fistules artério-veineuses en imagerie Doppler couleur. L'artefact péri-vasculaire peut être isolé ou associé à la présence de véritables poches anévrismales circulantes sinusales. La principale source d'échec diagnostique est représentée par les examens de réalisation difficile sur des reins en situation profonde. L'injection d'un PCUS augmente la visibilité des artefacts péri-vasculaires, ce qui présente un intérêt particulier dans les malformations à flux lent ou en position profonde. Les turbulences visibles sur l'artère afférente sont mieux détectées. Après embolisation, l'échographie-Doppler de contraste est utile pour vérifier la disparition de tout artefact péri-vasculaire et évaluer les dégâts ischémiques du cortex.

### Les faux anévrismes

Ils compliquent le plus souvent un traumatisme vasculaire après une procédure endo-urologique percutanée. Le Doppler couleur est la technique de choix pour le diagnostic initial et représente un moyen simple et efficace pour la surveillance après embolisation. L'artère qui alimente la poche néoformée présente un flux caractéristique en va-et-vient.

L'injection d'un PCUS augmente l'intensité du signal Doppler couleur au sein du faux anévrisme, surtout s'il existe un doute avec une formation kystique intra-parenchymateuse ou para-pyélique profonde. Elle peut permettre de mieux identifier et enregistrer le pédicule artériel nourricier. Surtout, elle va rechercher un saignement péri-rénal associé. Dans la graisse péri-rénale, les microbulles fournissent un signal intense secondaire au phénomène de résonance. L'extravasation de ces microbulles est donc facile à détecter même pour de très faibles saignements.

### Les tumeurs du rein

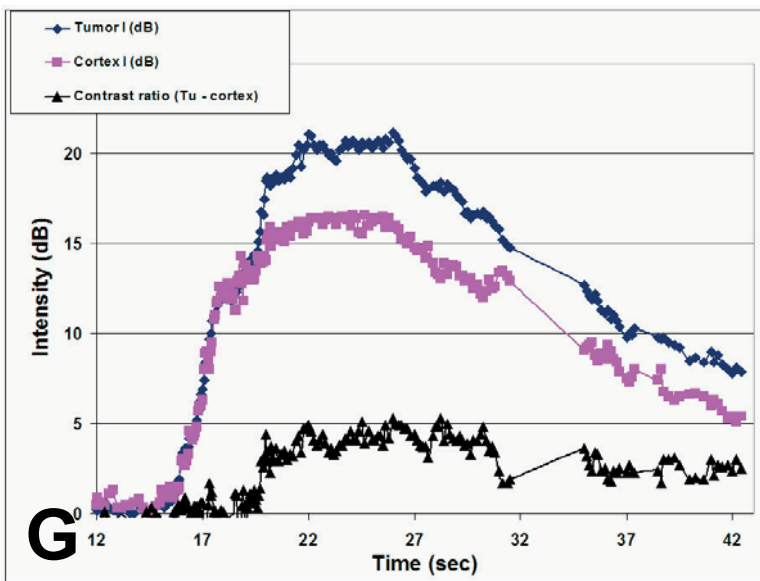
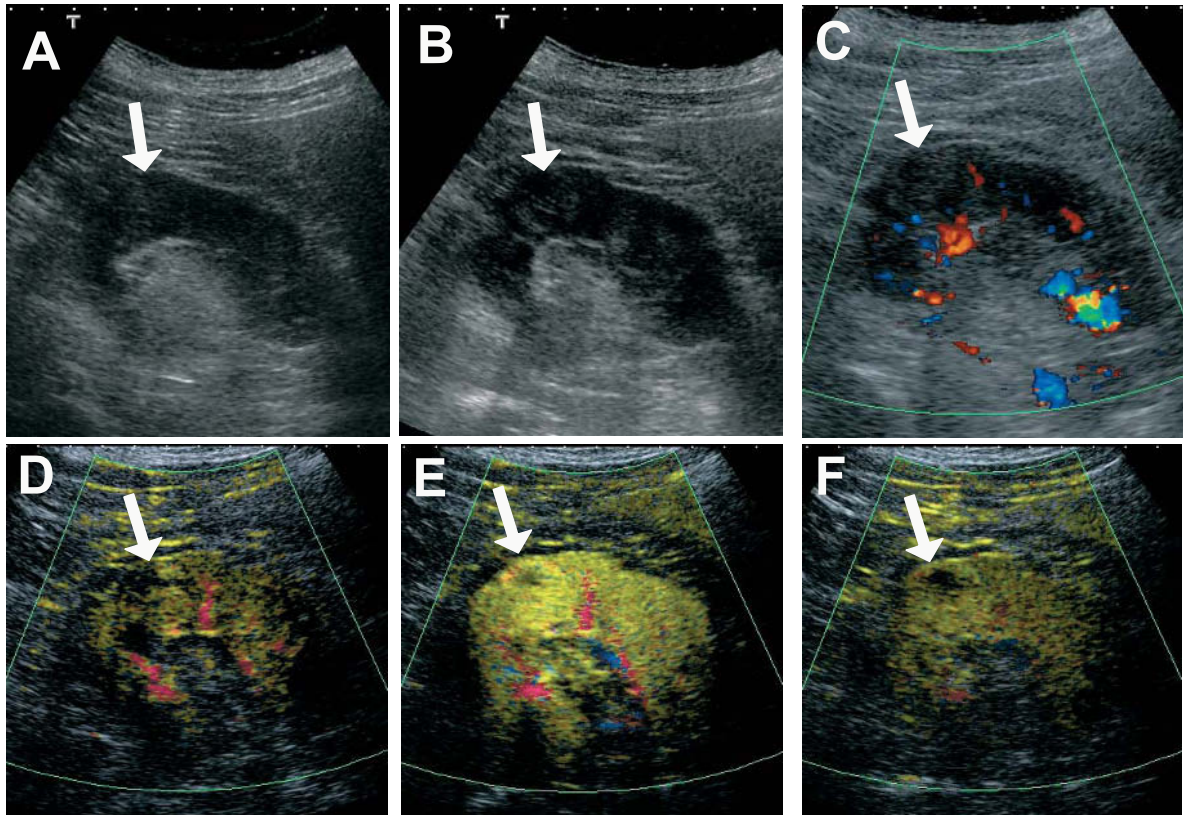
L'échographie abdominale représente aujourd'hui la première circonstance de découverte des

tumeurs du rein. L'examen Doppler est utile pour le diagnostic d'une pseudo-masse comme une hypertrophie d'une colonne de Bertin ou l'identification de vaisseaux au sein des cloisons d'une masse kystique. L'absence de critères Doppler permettant de différencier les masses bénignes et malignes explique l'intérêt limité du Doppler (8).

Après injection de PCUS, l'étude du parenchyme rénal normal, de ses variantes ou des masses rénales peut s'effectuer en mode Doppler ou en mode non linéaire. Les premières études effectuées avec Levovist® en mode Doppler couleur ont montré l'amélioration de la détection de la vascularisation tumorale (9). Cette amélioration pourrait avoir un impact diagnostique significatif pour les kystes et masses kystiques atypiques (10). L'imagerie non linéaire présente comme avantage majeur une excellente résolution spatiale par rapport au mode Doppler couleur ou puissance, en raison des artefacts de « blooming ». Dans notre expérience, elle améliore la visualisation des kystes typiques par un rehaussement considérable du parenchyme rénal normal qui les entoure. Les petits kystes typiques de moins de 5 mm sont facilement détectés et correctement caractérisés.

L'identification d'une tumeur rénale au sein du cortex qui l'entoure dépend de deux paramètres, le débit et le volume sanguin local (fig. 13 et 14). Typiquement, la tumeur se rehausse de façon moins intense et surtout moins homogène que le cortex normal, avec un retard parfois minime s'il s'agit d'une lésion très vascularisée. Après l'injection, il est nécessaire de balayer continuellement le rein jusqu'à élimination de l'agent car il est difficile de prévoir à quel moment le contraste entre la lésion et le parenchyme sera maximal (fig. 13). Dans notre expérience, la phase artérielle permet le plus souvent la meilleure détection de la lésion, alors que son rehaussement est volontiers un peu plus tardif (11). Les tumeurs bénignes (angiomyolipomes, hamartomes) ne présentent pas de caractéristique de rehaussement particulière permettant de les distinguer des tumeurs malignes (fig. 15). La visualisation des lésions tumorales solides et de leur contingent nécrotique est améliorée par l'injection des PCUS (fig. 16). L'échographie de contraste apparaît comme une méthode de choix pour la caractérisation des masses kystiques indéterminées (fig. 17 et 18).





**Fig. 13** - Détection d'un petit carcinome à cellules claires strictement intra-parenchymateux.

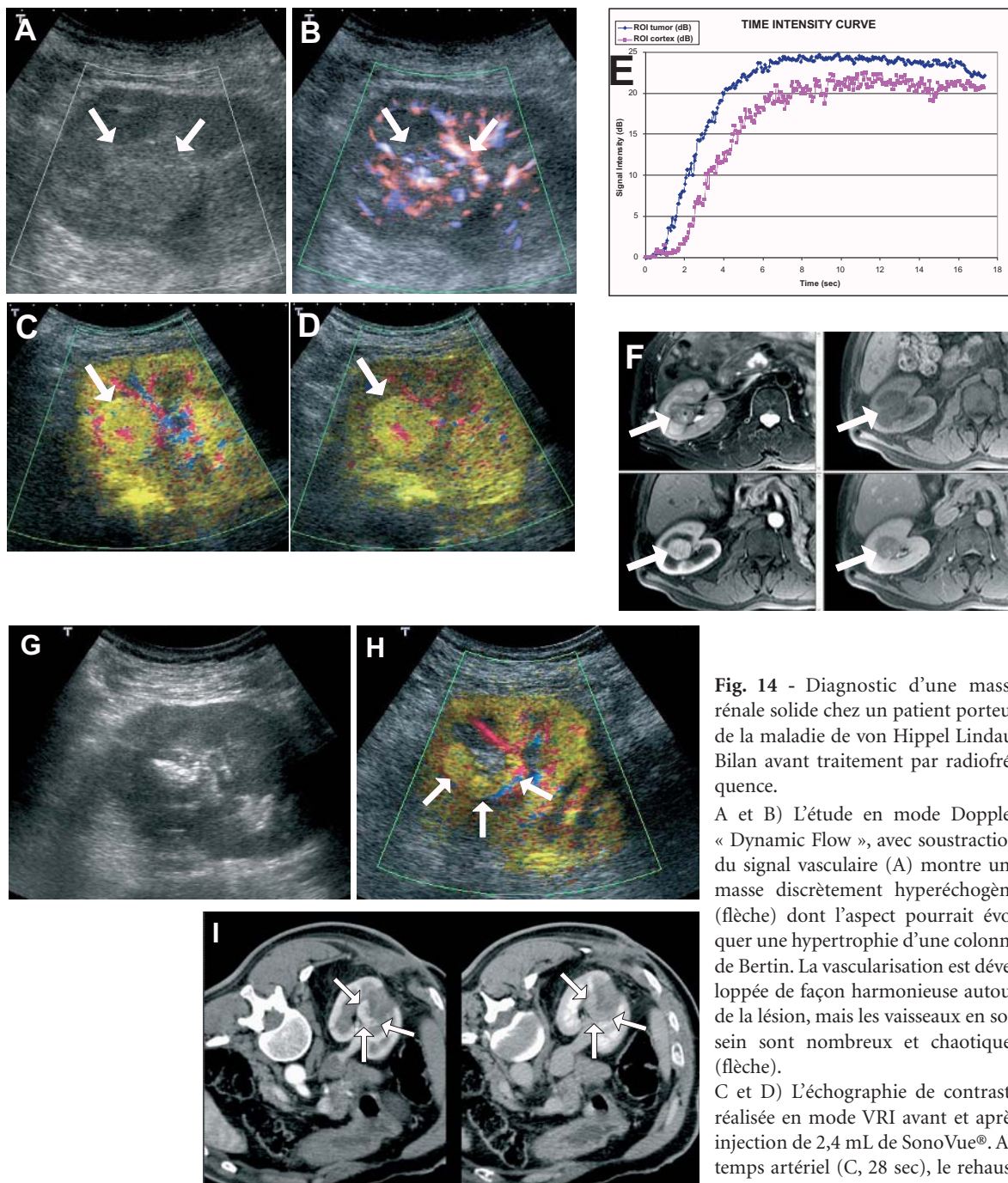
A) L'échographie en mode B conventionnel ne met en évidence aucune masse rénale. Cette coupe est sélectionnée à partir du Cineloop rétrospectivement après avoir réalisé l'échographie de contraste. La flèche indique la localisation de la tumeur.

B) L'échographie en mode harmonique tissulaire différentiel permet la détection d'une petite tumeur solide intra parenchymateuse (flèche).

C) En mode Doppler couleur, la vascularisation corticale est relativement pauvre et il n'existe pas de vaisseau intratumoral visible.

D à F) Échographie de contraste réalisée en mode VRI avant et après injection de 2,4 mL de SonoVue®. Au temps artériel précoce (D), le rehaussement tumoral se fait avec cinétique identique à celle du parenchyme périphérique, mais présente un signal discrètement supérieur. Notez la présence d'une petite portion kystique intratumorale, que l'on rencontre volontiers dans le carcinome à cellules claires.

G) L'étude quantitative est réalisée avec deux ROI placées sur la tumeur et sur le parenchyme adjacent à la même profondeur. Elle confirme la même prise de contraste et un signal tumoral supérieur au cortex adjacent d'environ 4,4 dB au pic de contraste et de 2,5 dB en phase tardive.



**Fig. 14** - Diagnostic d'une masse rénale solide chez un patient porteur de la maladie de von Hippel Lindau. Bilan avant traitement par radiofréquence.

A et B) L'étude en mode Doppler « Dynamic Flow », avec soustraction du signal vasculaire (A) montre une masse discrètement hyperéchogène (flèche) dont l'aspect pourrait évoquer une hypertrophie d'une colonne de Bertin. La vascularisation est développée de façon harmonieuse autour de la lésion, mais les vaisseaux en son sein sont nombreux et chaotiques (flèche).

C et D) L'échographie de contraste réalisée en mode VRI avant et après injection de 2,4 mL de SonoVue®. Au temps artériel (C, 28 sec), le rehaussement tumoral est intense, supérieur au cortex rénal. Au temps vasculaire tardif (D, 70 sec), la lésion présente toujours un hypersignal très marqué par rapport au cortex voisin.

E) L'étude quantitative est réalisée avec deux ROI placées sur la tumeur et sur le parenchyme adjacent. Elle confirme la prise de contraste intense et rapide de la tumeur. Cependant le gradient avec le cortex normal ne dépasse 5 dB durant la phase d'ascension et 3-4 dB durant le plateau.

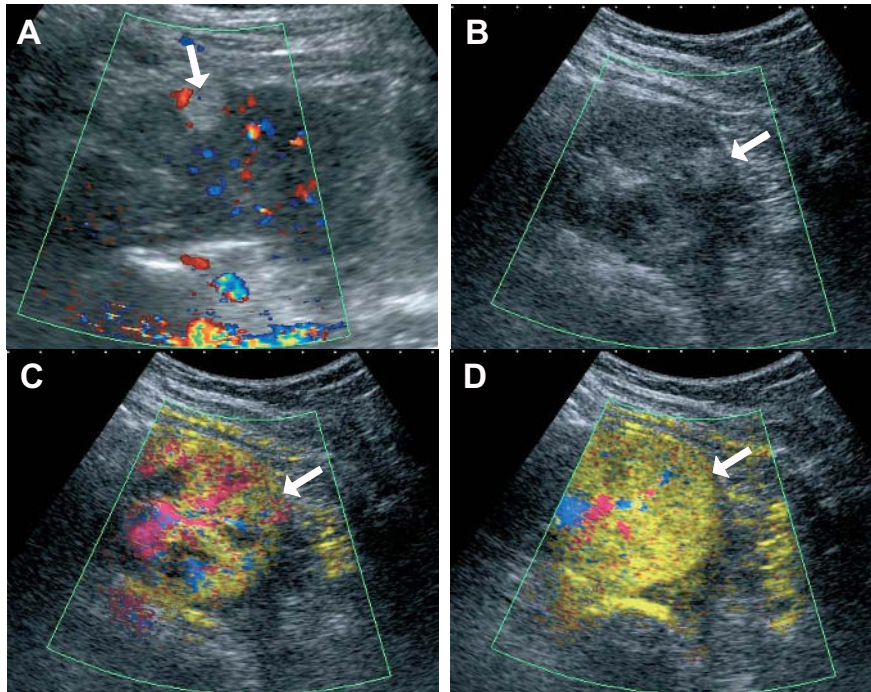
F) IRM rénal montrant la tumeur en hyposignal hétérogène en écho de spin pondéré en T2 (en haut à gauche), et la prise de contraste intense en écho de gradient pondéré T1 avec saturation du signal de la graisse (avant IV en haut à droite, au temps artériel précoce en bas à gauche, au temps tubulaire en bas à droite).

G) La lésion est traitée par radiofréquence à l'aide d'une électrode triple (cluster, Radionics CoolRip RF) pendant 24 minutes. L'aspect en imagerie harmonique tissulaire ne fournit aucune information quant au caractère complet du traitement.

H) L'échographie de contraste réalisée en mode VRI immédiatement après ablation en radiofréquence met en évidence une prise de contraste persistante et nette de la tumeur sur son pôle sinusal (flèches).

I) La TDM injectée confirme la présence d'un tissu tumoral résiduel prenant fortement le contraste sur le pôle sinusal de la tumeur.



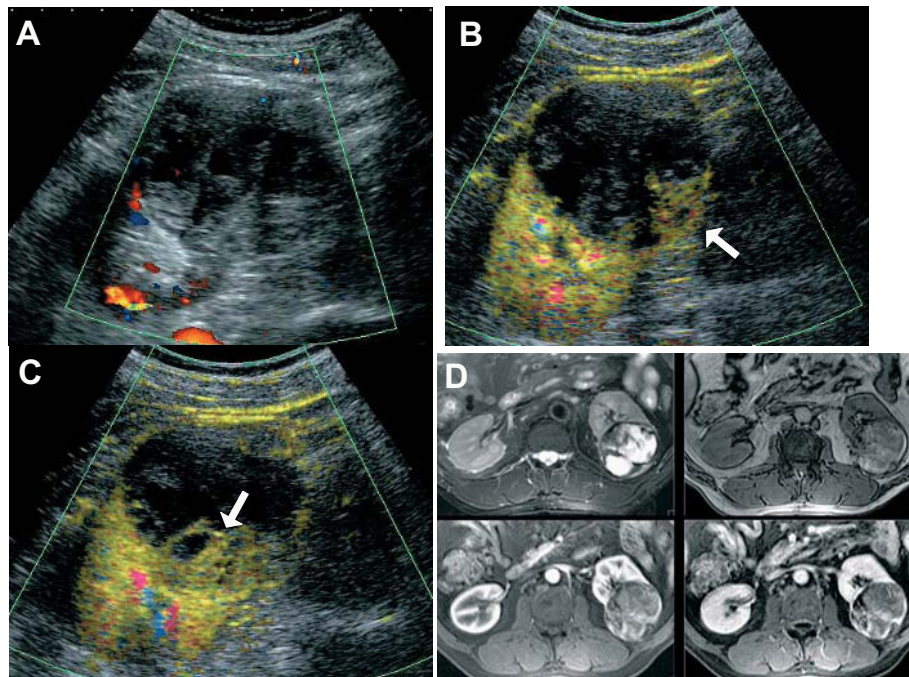


**Fig. 15** - Petit angiomyolipome avec graisse intratumorale non visible en TDM.

A) L'étude en mode Doppler couleur montre une lésion modérément hyperéchogène (flèche) avec un vaisseau périphérique adjacent.

B, C et D) L'échographie de contraste réalisée en mode VRI avant (B) et après injection de 2,4 mL de SonoVue®. La position de la sonde était maintenue en regard de cette petite tumeur. Le mode VRI permet de séparer à partir des images stockées dans le Cineloop le signal des microbulles (C) du signal de l'image en mode B anatomique (B). L'angiomyo-

lipome se rehausse de façon retardée de quelques secondes par rapport au cortex voisin à l'arrivée des microbulles (C). Par la suite, il demeure en isosignal au parenchyme qui l'entoure et n'est donc plus visible (D).

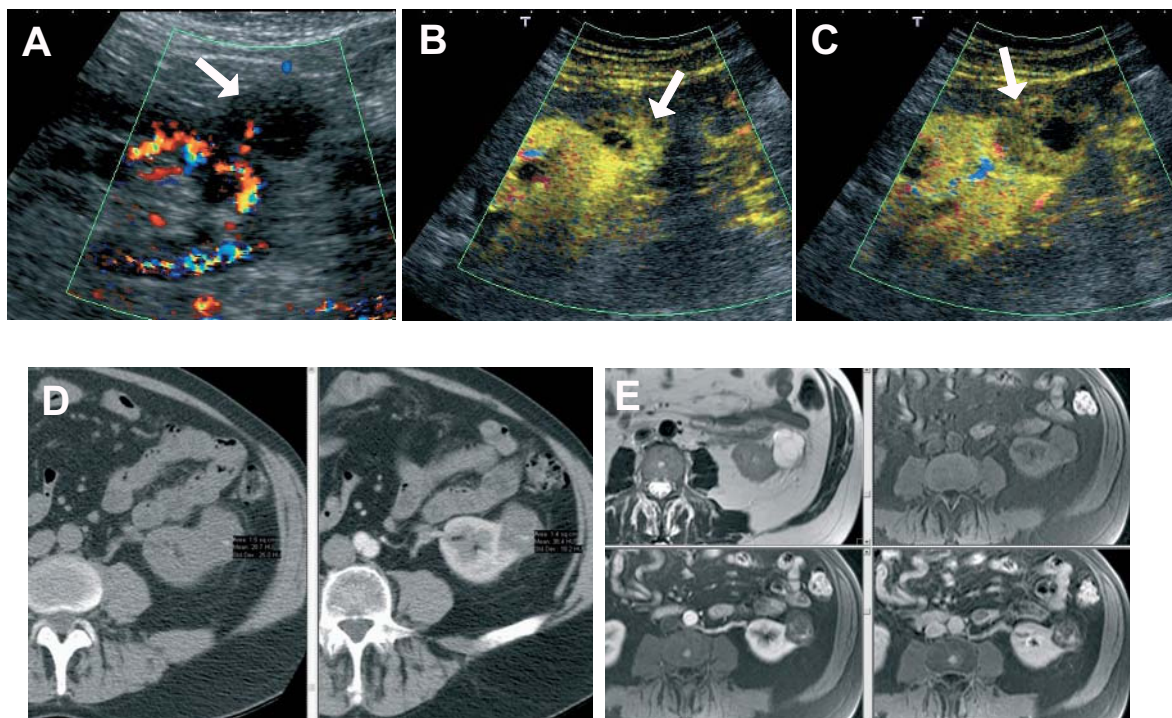


**Fig. 16** - Volumineux cancer à cellules claires nécrotique.

A) L'échographie en mode Doppler couleur montre une masse d'échostructure hétérogène avec des zones nécrotiques ou pseudo-kystiques qui ne présente aucun signal Doppler détectable.

B et C) L'échographie de contraste réalisée en mode VRI après injection de 2,4 mL de SonoVue® montre une prise de contraste parcellaire de plusieurs petits territoires situés plutôt sur le pôle interne de la lésion, proche du parenchyme rénal. L'aspect évoque avant tout un cancer rénal largement nécrosé.

D) L'IRM confirme le diagnostic montrant une masse hétérogène en écho de spin pondéré T2, plutôt hyperintense (en haut à gauche), et sur la séquence dynamique en écho de gradient pondéré T1 une prise de contraste faible et difficile à estimer en raison des hypersignaux liés aux remaniements nécrotico-hémorragiques.



**Fig. 17** - Découverte fortuite d'une petite masse hypoéchogène « pseudo-kystique ».

A) L'échographie en mode Doppler couleur montre une masse pratiquement anéchogène comportant un petit vaisseau central.

B et C) L'échographie de contraste réalisée en mode VRI après injection de 2,4 ml de SonoVue® montre une nette prise de contraste de la lésion qui comporte une petite zone nécrotique avasculaire.

D) La TDM montre une petite calcification intralésionnelle. La masse ne prend pas le contraste significativement.

E) L'IRM met en évidence une masse en hypersignal en écho de spin pondéré T2 (en haut et à gauche), prenant faiblement le contraste après injection sur la séquence dynamique en écho de gradient pondéré T1. Notez la discordance entre la prise intense de contraste en échographie après injection et l'aspect hypoperfusé en TDM et IRM.

Le diagnostic effectué sur la pièce de tumorectomie est celui de carcinome à cellules rénales.

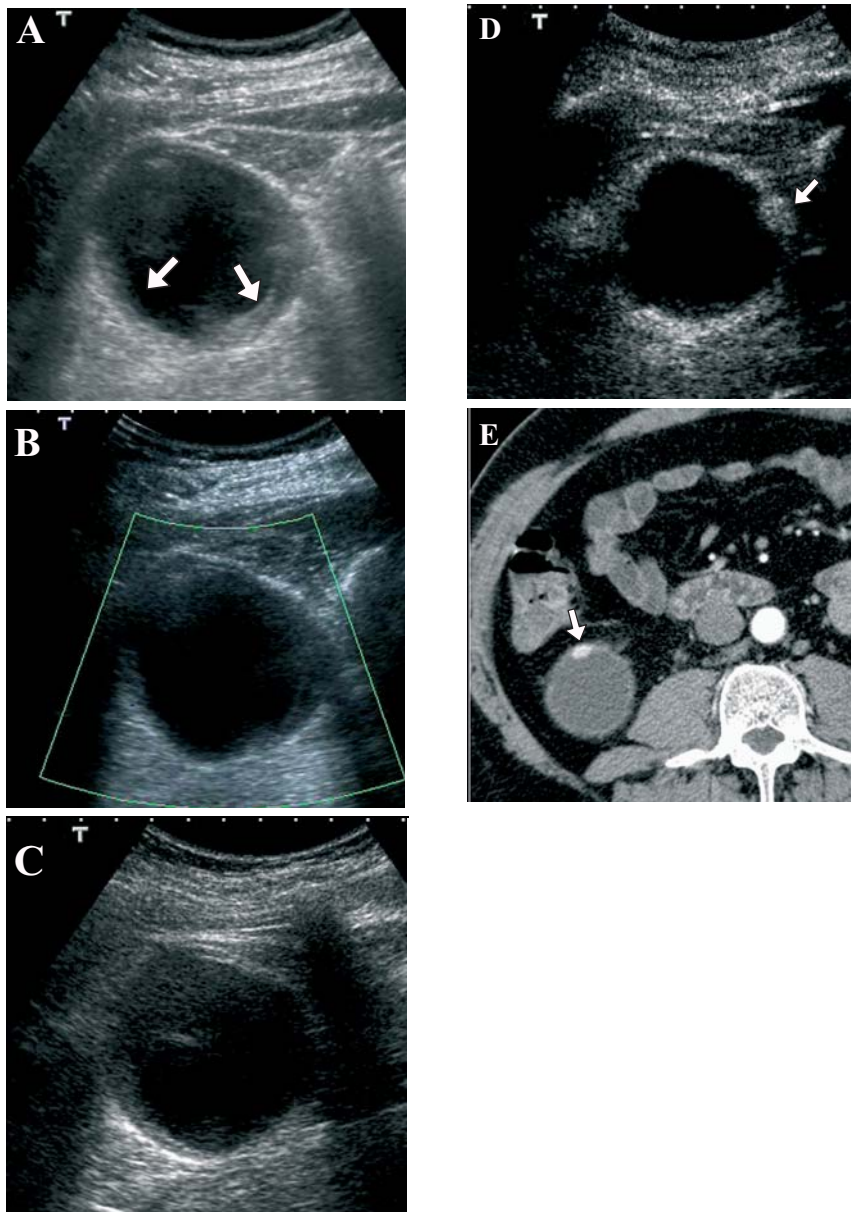
## Les infections du parenchyme rénal

La visualisation des lésions de néphrite focale est difficile en mode B conventionnel. Chez le greffon rénal, un territoire hypoéchogène triangulaire n'est visualisé que dans 20 % des cas environ. En mode inversion de phase intermittent après injection de Levovist®, nous avons pu montrer que 83 % des lésions étaient détectées. L'amélioration du contraste de ces territoires par rapport au cortex périphérique dépasse 10 dB au temps vasculaire précoce. La recherche de lésions de pyélonéphrite aiguë du rein natif comporte plus de difficultés en raison de la profondeur et de l'hétérogénéité de distribution de l'énergie acoustique, responsables de multiples artefacts. Il n'existe qu'une seule étude effectuée après injection de Levovist®, dont les résultats montrent une sensibilité inférieure de l'échographie de

contraste (57 %) comparée à l'imagerie harmonique (97 %) (12).

L'échographie de contraste améliore de façon considérable la détection des abcès, et en particulier des micro-abcès. La sensibilité du mode B est de 43 %, alors que celle de l'échographie de contraste atteint 93 % dans notre étude portant sur le rein transplanté. L'échographie de contraste améliore considérablement la détection de la portion nécrotique avasculaire et liquidienne dense du centre de l'abcès. Cette portion, qui peut être aspirée et drainée, est en fait d'un volume très inférieur à la taille de l'abcès habituellement visualisé en mode B comme en Doppler couleur ou puissance. L'administration des PCUS pourrait ainsi améliorer le guidage de la ponction vers le territoire purement nécrotique et expliquer la négativité de certaines ponc-





**Fig. 18** - Découverte fortuite d'une masse kystique atypique du rein droit.

A et B) L'échographie en mode B (A) met en évidence une paroi épaissie à la partie postérieure du kyste polaire inférieur (flèches). En mode Doppler couleur (B), il n'existe pas de vaisseau détectable.

C et D) L'échographie de contraste réalisée en mode inversion de phase, avant (C) après injection de 2,4 mL de SonoVue® (D). Il existe une prise de contraste d'un nodule mural (flèche) qui n'a jamais été vu, que ce soit avant injection ou sur la relecture des cineloops archivés.

E) La TDM confirme la présence d'un petit nodule mural.

L'analyse de la pièce opératoire confirme la présence d'un petit carcinome à cellules claires.

tions guidées en TDM alors que l'aiguille apparaît correctement placée. Enfin, elle améliore la visualisation de l'extension de l'abcès dans le péri-rein ou le psoas.

### Les autres applications cliniques

Le diagnostic de reflux vésico-urétéral peut être effectué en échographie après injection de produit de contraste dans la vessie. La recherche des microbulles dans les uretères, le bassinet et les tiges calicelles a d'abord été évaluée en mode

Doppler et en mode B (13). L'imagerie non linéaire est plus sensible et doit être privilégiée aujourd'hui. La sensibilité et la spécificité de cet examen pour le diagnostic de reflux sont discrètement inférieures à celles de la cystographie ascendante et mictionnelle (respectivement 100 et 97 %, concordance 92 %). La gradation du reflux est possible en échographie de contraste. La cystographie ascendante et mictionnelle sous-estime l'importance du reflux. Soixante-dix pour cent des reflux de stade 1 en cystographie étaient en fait classifiés en stade 2 ou plus en échographie de contraste (14).

L'étude du cancer de la prostate en est à ses débuts car elle nécessite de disposer des séquences d'images de contraste adaptées à la sonde endorectale. L'identification des lésions carcinomateuses pourrait bénéficier de l'injection d'un PCUS. Si les premières études en Doppler couleur apparaissaient décevantes, le mode Doppler de puissance en 3D a montré une amélioration de la sensibilité dans la détection des lésions malignes, passant de 38 % à 85 % après injection (15). En inversion de phase et imagerie intermittente, la détection de nodules carcinomateux non visibles avant l'injection devient possible (16). En outre, l'échographie de contraste peut guider la biopsie transrectale. La biopsie d'un territoire suspect en échographie de contraste a 3,5 fois plus de chances d'être positive ( $p < 0,025$ ) (17). L'apparition de PCUS possédant des propriétés de résonance importante comme le Sonazoid® (NC100100, Amersham, Oslo) pourrait améliorer l'efficacité de l'examen de contraste. Si la sensibilité dans l'identification des foyers carcinomateux reste limitée (42 %), l'échographie par voie endorectale de contraste améliore la détection des lésions, particulièrement dans la glande externe (18). Cependant, les nodules d'hyperplasie bénigne présentent aussi un rehaussement focal.

Plusieurs études chez l'animal ont montré une amélioration significative de la visualisation des vaisseaux du testicule (19, 20). L'échographie de contraste pourrait améliorer le diagnostic de torsion du testicule, surtout chez l'enfant prépubère pour lequel la détection des vaisseaux normaux reste très difficile.

## L'imagerie fonctionnelle rénale

L'hypothèse princeps de la quantification des flux en échographie repose sur l'existence d'une relation linéaire entre l'intensité du signal et le flux vasculaire. Deux grandes approches de quantification peuvent être distinguées, selon qu'elles portent sur le signal Doppler continu ou pulsé (intensitométrie Doppler), le signal Doppler puissance ou sur l'image en échelle de gris. L'une des limites de la quantification sur l'image en échelle de gris est la difficulté de l'accès au signal ultrasonore brut ou signal radiofréquence. Les informations quantitatives sont en effet extraites après un traitement complexe et non linéaire du signal ultrasonore. Il faut donc disposer de logiciels capables de cal-

culer de façon inverse l'intensité du signal rétro-diffusé. Deux approches différentes doivent être distinguées selon le mode d'administration du PCUS : injection en bolus (fig. 5 et 9) ou en perfusion lente. Lors de l'injection en bolus, les changements de signal mesurés à partir d'une ROI (région d'intérêt) sont suivis en fonction du temps. Les paramètres étudiés sont le délai d'arrivée du produit de contraste, la pente de rehaussement, l'intensité maximale du signal, la pente d'élimination du contraste, la durée totale du rehaussement, ainsi que l'aire sous la courbe de temps-intensité. La mesure peut concerner aussi bien le signal en mode B conventionnel, que celui en mode non linéaire ou en mode Doppler couleur et puissance. En cas de sténose de l'artère rénale, l'étude du rehaussement du cortex rénal en mode B conventionnel après injection intraveineuse périphérique d'un PCUS (EchoGen®) chez l'animal montre une augmentation du pic de rehaussement pour les sténoses de plus de 50 % en diamètre. Lorsque le degré de sténose dépasse 95 %, le pic de rehaussement s'effondre. L'aire sous la courbe du rehaussement suit les mêmes variations alors que le délai d'apparition du pic de contraste augmente pour les sténoses qui dépassent 75 % (20). En mode Doppler de puissance, la mesure de l'intensité moyenne du signal chez l'homme met en évidence une augmentation du pic de rehaussement ainsi que de l'aire sous la courbe en cas de sténose hémodynamiquement significative supérieure à 50 % en diamètre. Le diagnostic est effectué par comparaison des résultats obtenus pour les deux reins. Ces modifications sont facilement identifiées lorsque l'artère et le rein controlatéral sont indemnes de toute atteinte, comme dans les fibrodysplasies, mais l'interprétation des résultats est plus difficile en cas de sténose bilatérale, de rein unique ou en présence d'une microangiopathie sévère.

L'injection du PCUS en perfusion lente permet d'atteindre un niveau d'équilibre de la concentration des microbulles de l'ensemble du lit vasculaire. La courbe de la prise de contraste est modélisée par une fonction  $I = A (1 - e^{-Bt})$ , avec I intensité du contraste, A proportionnel au volume sanguin fractionnel, B proportionnel à la vitesse des microbulles, et t le temps. Le produit A B représente une mesure du débit sanguin local. Il existe une corrélation entre le débit sanguin local estimé par cette technique et la mesure effectuée à l'aide d'un capteur électromagnétique, lorsque le débit est modifié par injec-



tion de dopamine ou création d'une sténose de l'artère rénale (22). La position et la taille de la ROI jouent cependant un rôle important sur le calcul des paramètres A et B, tout comme la puissance acoustique locale (23).

## Conclusion

L'introduction des agents de contraste ultrasonores en pratique clinique devrait élargir encore le champ d'application de l'échographie-Doppler pour l'exploration de la pathologie rénale. Les PCUS repoussent certaines des limites techniques et devraient avoir un rôle croissant grâce à l'amélioration de leur efficacité et à leur excellente tolérance. L'amélioration concomitante des machines aboutit au développement d'applications spécifiques qui tirent pleinement partie des propriétés spécifiques des microbulles. La plupart des applications cliniques devrait bénéficier de l'introduction des nouvelles séquences d'imagerie ultrasonores.

## Références

- Schneider M, Arditi M, Barrau MB *et al.* (1995) BR1: a new ultrasonographic contrast agent based on sulfur hexafluoride-filled microbubbles. *Investigative Radiology* 30: 451-7
- Correas JM, Bridal L, Lesavre A *et al.* (2001) Ultrasound contrast agents: properties, principles of action, tolerance and artifacts. *Eur Radiol* 11: 1316-28
- Forsberg F, Liu J, Burns P (1994) Artifacts in ultrasonic contrast agent studies. *J Ultrasound Med* 13: 357-65
- Frauscher F, Janetschek G, Helweg G *et al.* (1999) Crossing vessels at the ureteropelvic junction: detection with contrast-enhanced colour Doppler imaging. *Radiology* 210: 727-31
- Helenon O, EL Rody F, Correas JM *et al.* (1995) Color Doppler US of renovascular disease in native kidneys. *RadioGraphics* 15: 833-54
- Balen FG, Allen CM, Lees WR (1994) Review: Ultrasound contrast agents. *Clin Radiol* 49: 77-82
- Claudon M, Plouin PF, Baxter GM *et al.* (2000) Renal arteries in patients at risk of renal arterial stenosis: multicenter evaluation of the echo-enhancer SH U 508A at color and spectral Doppler US. *Levovist Renal Artery Stenosis Study Group. Radiology* 214: 739-46
- Kier R, Taylor KJ, Feyock AL, Ramos IM (1990) Renal masses: characterization with Doppler US. *Radiology* 176: 703-7
- Fillipone A, Muzi M, Basilio R *et al.* (1994) Color Doppler flow imaging of renal disease. Value of a new intravenous contrast agent: SHU 508A (Levovist). *Radiol Med (Torino)* 87: S50-S58
- Kim AY, Kim SH, Kim YJ, Lee IH (1999) Contrast-enhanced power Doppler sonography for the differentiation of cystic renal lesions: preliminary study. *J Ultrasound Med* 18: 581-8
- Correas JM, Claudon M, Lesavre A *et al.* (2001) Contrast-enhanced sonography of renal masses using FSO69: quantification of the enhancement with pulse inversion imaging. 87<sup>th</sup> Scientific Assembly and Annual Meeting, 25-30 november 2001, Chicago, USA
- Kim B, Lim HK, Choi MH *et al.* (2001) Detection of parenchymal abnormalities in acute pyelonephritis by pulse inversion harmonic imaging with or without microbubble ultrasonographic contrast agent. *J Ultrasound Med* 20: 5-14
- 12bis. Darge K, Troeger J, Duetting T *et al.* (1999) Reflux in young patients: Comparison of voiding US of the bladder and retrovesical space with echo enhancement versus voiding cystourethrography for diagnosis. *Radiology* 210: 201-7
- Darge K, Troeger J, Duetting T *et al.* (1999) Reflux in young patients: Comparison of voiding US of the bladder and retrovesical space with echo enhancement versus voiding cystourethrography for diagnosis. *Radiology* 210: 201-7
- Darge K, Troeger J (2002) Vesicoureteral reflux grading in contrast-enhanced voiding urosonography. *Eur J Radiol* 43: 122-8
- Bogers HA, Sedelaar JP, Beerlage HP *et al.* (1999) Contrast-enhanced three-dimensional power Doppler angiography of the human prostate: correlation with biopsy outcome. *Urology* 54: 97-104
- Halpern EJ, Verkh L, Forsberg F *et al.* (2000) Initial experience with contrast-enhanced sonography of the prostate. *Am J Roentgenol* 174: 1575-80
- Halpern EJ, Frauscher F, Rosenberg M, Gomella LG (2002) Directed biopsy during contrast-enhanced sonography of the prostate. *AJR Am J Roentgenol* 178: 915-9
- Halpern EJ, McCue PA, Aksnes AK *et al.* (2002) Contrast-enhanced US of the prostate with Sonazoid: comparison with whole-mount prostatectomy specimens in 12 patients. *Radiology* 222: 361-6
- Coley BD, Frush DP, Babcock DS *et al.* (1996) Acute testicular torsion: comparison of unenhanced and contrast-enhanced power Doppler US, color Doppler US, and radionuclide imaging. *Radiology* 199: 441-6
- Metzger-Rose C, Krupinski EA, Wright WH *et al.* (1997) Ultrasonographic detection of testicular ische-

- mia in canine model using phospholipid coated microbubbles (MRX-115). *J Ultrasound Med* 16: 317-24
21. Correas JM, Lafortune M, Burns PN (1996) Detection of renal artery stenosis with B-mode enhancement after administration of a US contrast agent. *Radiology* 201(P): 218
  22. Wei K, Le E, Bin JP *et al.* (2001) Quantification of renal blood flow with contrast-enhanced ultrasound. *J Am Coll Cardiol* 37: 1135-40
  23. Schlosser T, Pohl C, Veltmann C (2001) Feasibility of the flash-replenishment concept in renal tissue: which parameters affect the assessment of the contrast replenishment? *Ultrasound Med Biol* 27: 937-44

---

# Place de l'échographie de contraste dans la détection et le bilan d'extension du cancer prostatique

F. Préaux et F. Cornud

## Les attentes de l'échographie de contraste ou les limites de l'échographie et de l'écho-Doppler prostatique

Le cancer de la prostate revêt différents aspects échographiques qui ne sont bien connus que depuis l'utilisation des sondes endo-cavitaires de haute fréquence (7,5 MHz ou 10 MHz). Ils dépendent du caractère palpable ou non de la tumeur au toucher rectal et du point de départ du cancer (zone périphérique ou zone de transition).

### Limites de l'échographie

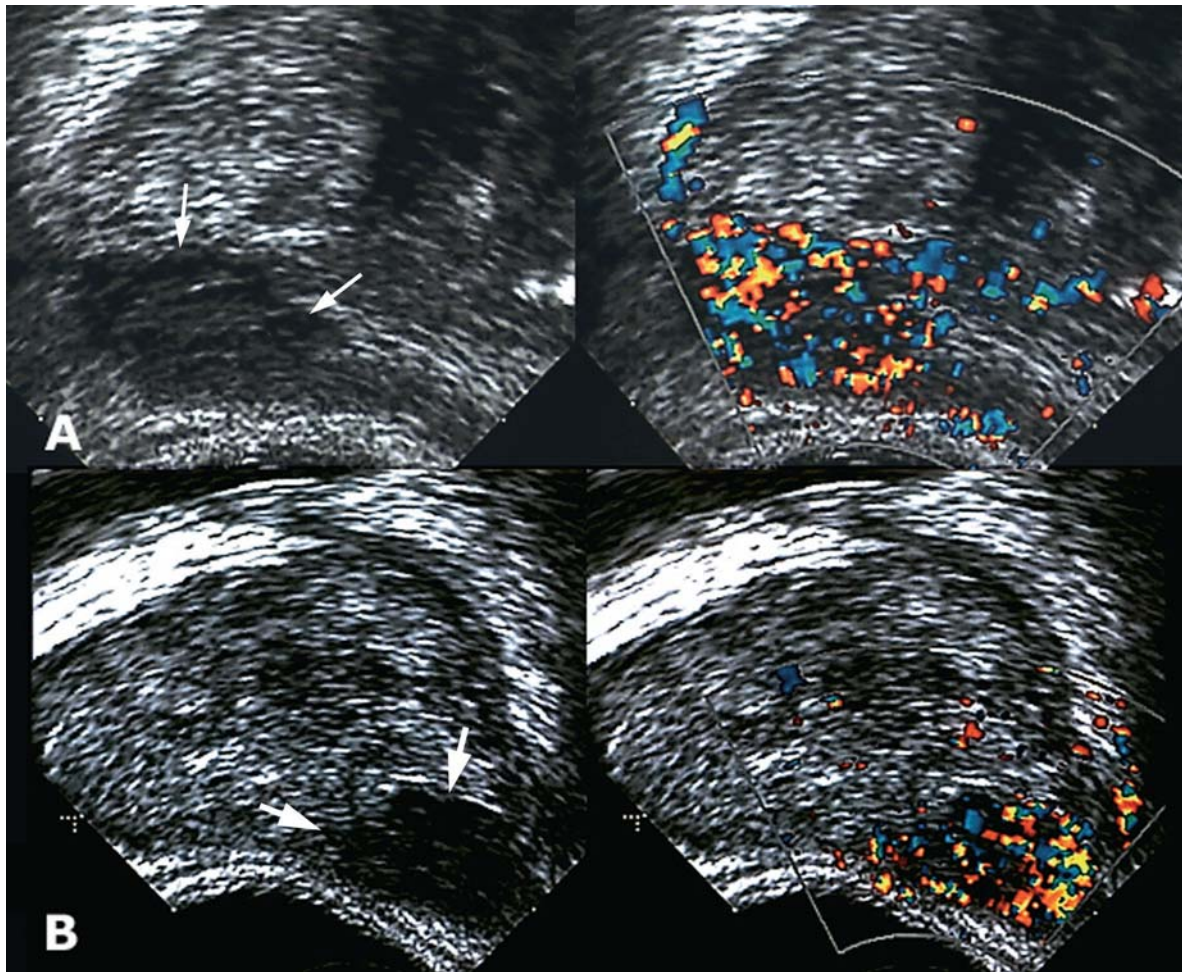
Si le cancer est palpable (situation désormais de loin la plus rare depuis la détection précoce du cancer par le dosage du PSA), il est hypoéchogène dans 95 % des cas (1, 2) (fig. 1) et son point de départ est en règle la zone périphérique. Cet aspect est indépendant du score histopronostique de Gleason (3), l'hypoéchogénicité étant liée au caractère compact de la lésion qui peut être observé dans tous les grades histologiques (fig. 2), contrairement à ce qui avait été rapporté dans les premières études (4, 5).

Si le cancer n'est pas palpable, les limites de l'échographie sont flagrantes. En effet, la transposition de la sémiologie du cancer palpable au cancer non palpable s'est heurtée à deux écueils majeurs : la fréquence des nodules hypoéchogènes bénins non palpables et la fréquence des biopsies positives en territoire isoéchogène. Le cancer peut être visible dans la zone périphérique (fig. 3) parfois de façon évidente lorsque la tumeur est volumineuse avec des taux de PSA

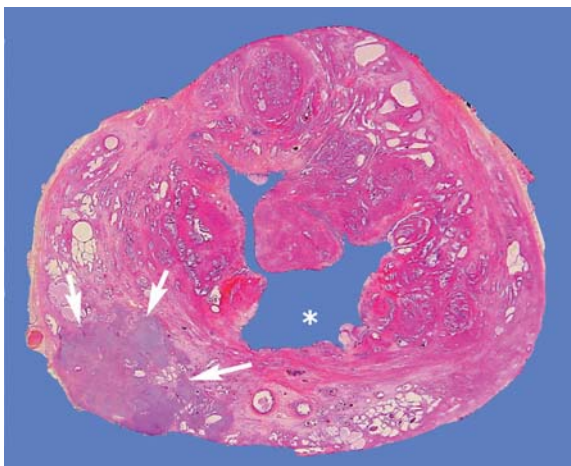
> 15 ng/mL (2) (fig. 3a). Dans la majorité des cas, en cas de taux de PSA modérément élevés, la détection de la lésion est plus difficile, car les modifications d'échostructure sont souvent subtiles (fig. 3b-c). La classification TNM en fait une tumeur de stade T2 (6) de pronostic identique à celui des tumeurs palpables (7-9). Cependant, en moyenne 30 % des hommes de plus de 50 ans à toucher rectal non suspect ont un nodule hypoéchogène de la zone périphérique et 20 % seulement d'entre eux sont des cancers à la biopsie (10-12). Le taux de détection du cancer en ne se servant que des nodules comme cibles ne serait donc que de 6 % (30 % des 20 %). Enfin, il est rapidement apparu qu'environ 20 % des biopsies l'étaient dans les sextants isoéchogènes, ce qui a définitivement établi la faible sensibilité de l'échographie en mode B, confirmée dans des études récentes (13, 14). Cette découverte a fait modifier la classification TNM en incorporant le stade T1c (cancer non palpable et non visible en échographie).

### Limites de l'écho-Doppler couleur ou puissance

Le cancer palpable est hypervascularisé (fig. 1) dans 85 à 90 % des cas (2, 15, 16), avec une exception (17). Le Doppler couleur ne détecte que les macrovaisseaux tumoraux (18) et pas la microvascularisation qui caractérise l'angiogenèse tumorale (19). Les cancers palpables hypovasculaires (15 % des cas) ont en effet la même richesse en microvaisseaux que les cancers hypervasculaires (18). Ceci explique que la relation entre l'hypervascularisation du



**Fig. 1** - Cancer de prostate typique palpable et hypoéchogène. Cancer apical bien limité (flèches) sur les coupes transversale (A) et sagittale (B). L'hypervascularisation est franche.



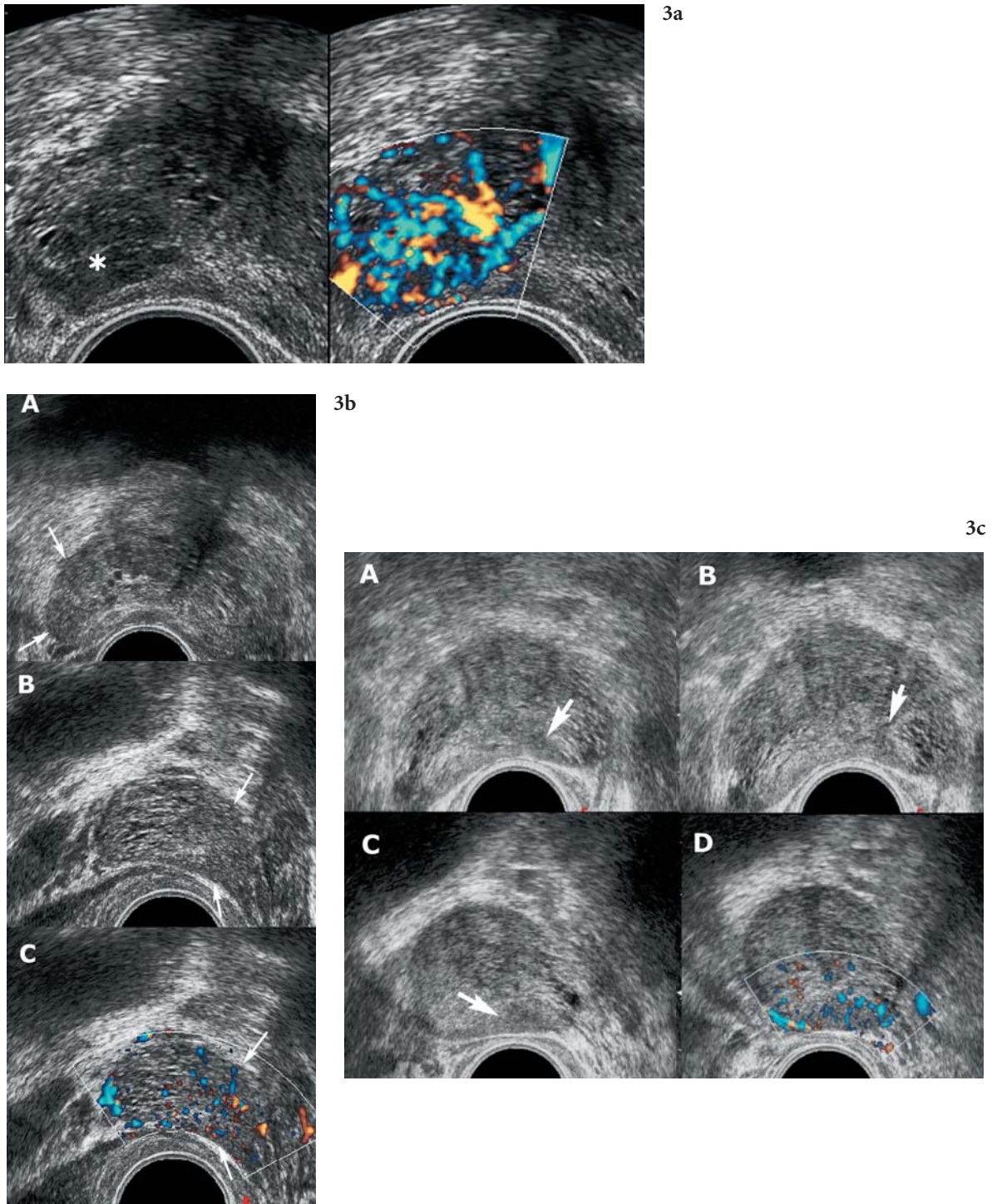
**Fig. 2** - Cancer palpable. Examen histologique à faible grossissement. La lésion (flèches) est compacte et donne un effet de masse qui la distingue de la zone périphérique adjacente, dès que la lésion a un certain volume. Cet aspect s'observe quel que soit le grade de la tumeur.

Doppler et le score de Gleason n'a pas été établie (2, 15, 18).

En cas de nodule non palpable, l'hypervascularisation (fig. 3) double le risque (environ 60 %) que le nodule soit un cancer (2). En revanche, si le nodule est hypovasculaire, le risque qu'il s'agisse d'un cancer reste de 15 % (2). Le Doppler couleur augmente donc fortement la spécificité de l'échographie (15), mais fait baisser sa sensibilité, puisque le pourcentage de cancers hypovasculaires est au moins de 15 %.

En l'absence de nodule, le Doppler couleur a montré ses limites. Le taux de détection des cancers isoéchogènes non palpables varie de 1,3 à 17 % dans les six séries où l'on identifie les patients porteurs d'un stade T1c (7, 15, 16, 20, 21). Des études plus récentes confirment le manque de sensibilité du Doppler couleur (13, 14).





**Fig. 3** - Cancer non palpable.

3a: volumineux nodule non palpable (\*) et très hypervasculaire chez un homme de 64 ans avec un taux de PSA découvert à 21 ng/ml.

3b: tumeur apicale droite: A) la lésion est difficile à discerner sur la coupe axiale; B) meilleure visibilité de la tumeur quasi isoéchogène et occupant environ la moitié inférieure du lobe droit (flèches); C) l'hypervascularisation est modérée, mais indiscutable.

3c: petit cancer apical paramédian gauche (flèche): A, B) coupes transversales passant par l'apex (A) et la partie moyenne (B) de la prostate; B, C) coupe sagittale confirmant la lésion apicale et son hypervascularisation. La lésion est très paramédiane et n'est pas sur le trajet d'un protocole en sextant voir d'un protocole étendu, soulignant l'intérêt du repérage échographique d'une cible.

### Causes de l'échec de la détection des cancers stade T1c par échographie

Ces cancers siègent souvent dans la zone de transition (22), avec une fréquence pouvant atteindre 50 % des cas (23). La détection d'un cancer de la zone de transition est pratiquement impossible par échographie car les nodules hypo-échogènes de la zone de transition sont en règle des nodules d'hyperplasie (24) et l'échostructure physiologiquement hétérogène de la zone de transition hyperplasique rend difficile la détection des formes infiltrantes du cancer. Le cancer antérieur ne se voit donc qu'exceptionnellement.

Les cancers de stade T1c sont volontiers des microcancers, caractérisés par un foyer de moins de 3 mm sur une seule des biopsies (7, 23, 25), dont le volume ( $< 0,5$  cc) les rend indétectables par échographie. Si le microfoyer mesure moins de 0,5 mm, deux tiers des cancers sont des microcancers latents (26).

Des tumeurs de volume significatif sont néanmoins manquées par l'échographie et l'écho-Doppler. Une des raisons invoquées est le caractère infiltrant de la tumeur, les tubes tumoraux s'intercalant entre les tubes normaux sans provoquer d'effet de masse compacte et donc sans modifier l'échostructure. Le grade 3 (fig. 4) est le prototype de la lésion qui échappe au pouvoir de détection de l'échographie.

### Échographie de contraste de la prostate

La finalité des produits de contraste échographiques est d'augmenter la sensibilité et la spécificité de l'échographie pour la détection du cancer prostatique, avec deux objectifs : augmenter la spécificité des nodules hypoéchogènes (principalement non palpables) et déceler les cancers isoéchogènes postérieurs ou antérieurs.

### Contraintes d'utilisation des produits de contraste pour la prostate

Il en existe deux.

La première est représentée par le fait que la prostate est un organe superficiel quand on l'examine par voie endorectale. Elle nécessite donc d'être explorée par des sondes de haute fréquence (8-10 MHz). Les produits de contraste échographiques ont été conçus pour privilégier la résonance des microbulles à des fréquences basses

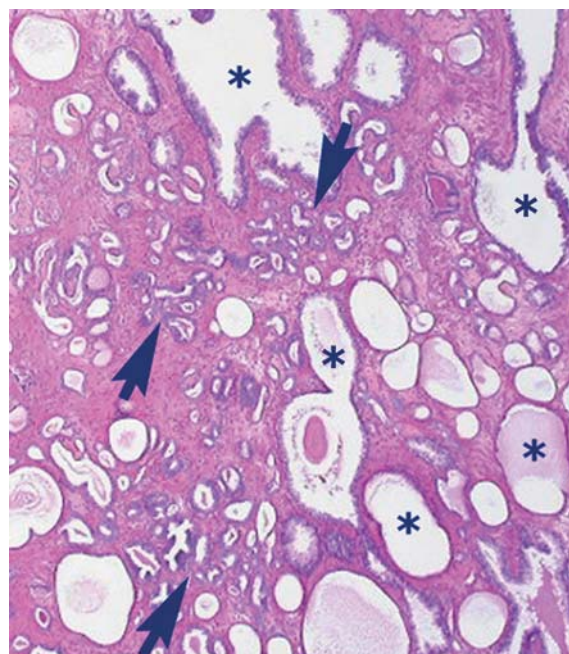


Fig. 4 - Histologie d'un cancer infiltrant. Les tubes glandulaires tumoraux (flèches) sont entremêlés avec les tubes normaux, faits ici d'acini dilatés (\*), expliquant que ces cancers ne peuvent pas être détectés par échographie ou par écho-Doppler.

(autour de 3MHz), il est donc difficile d'obtenir une efficacité aussi bonne avec des sondes de haute fréquence. À 7 MHz et au-delà, moins de 10 % du produit de contraste est efficacement utilisé, voire même moins de 5 % à 10 MHz et moins de 1 % à 14 MHz (27, 28). Pour pallier cette difficulté, différentes techniques, communes à toutes les applications dans l'organisme, permettent d'améliorer notablement la récupération du signal acoustique généré par le produit de contraste. Elles utilisent la réponse fondamentale non linéaire des bulles et la soustraction des tissus (technique CPS pour Acuson, CNTI pour Esaote, etc.). Elles permettent de récupérer plus de signaux qu'avec les technologies traditionnelles, handicapées par le fait de devoir utiliser les fréquences harmoniques (émission autour de 7 MHz et réception autour de 14 MHz).

La deuxième contrainte réside dans le fait que la prostate est vascularisée par des artères de petit calibre à faible débit. L'absence de recirculation des microbulles, à l'inverse du foie, rend impossible jusqu'à maintenant l'utilisation du produit en perfusion, car le rehaussement est trop faible. Le produit doit donc être utilisé en bolus, avec étude de la cinétique dans un laps de temps de moins de 30 secondes. Le balayage doit donc être

rapide et doit parcourir toute la prostate dès que l'apparition du contraste est notée dans les pédicules vasculaires périprostatiques. On ne dispose que de 20 secondes pour détecter le rehaussement précoce et fugace du cancer. On dispose désormais de l'affichage en double écran, qui permet de repérer le siège de la cible et de guider ensuite les biopsies.

### **Les agents de contraste de première génération**

Les résultats des études réalisées avec les agents de contraste de première génération (microbulles contenant de l'air) ne sont pas tous convaincants.

Une des études (17) incluait 85 patients vraisemblablement sélectionnés (86 % ont un toucher rectal suspect), ce qui explique la prévalence élevée du cancer dans la série (64 %). De plus, les résultats du Doppler couleur n'étaient pas typiques avant agent de contraste puisque seulement la moitié des cancers palpables hypoéchogènes étaient hypervasculaires. Ainsi, l'étude montrait sans difficulté l'intérêt des produits de contraste pour le rehaussement des cancers palpables. En revanche, elle ne permettait pas de conclure sur son utilisation chez des patients sans anomalie palpable et avec prévalence basse du cancer (taux de PSA compris entre 4 et 10 ng/mL).

Une autre étude (29), portant sur 230 volontaires, rapporte les résultats d'un programme de dépistage du cancer de la prostate dont les critères d'inclusion étaient un taux de PSA > 1,25 ng/mL ou un taux de fraction libre < 18 % sans tenir compte du toucher rectal. Un premier opérateur réalisait des biopsies guidées par les zones hypervasculaires après perfusion du contraste (Levovist®) et limitait le nombre de prélèvements à cinq. Un deuxième opérateur, sur un autre échographe, réalisait des biopsies en sextant au cours de la même séance avec un protocole à dix prélèvements (cinq biopsies étagées par lobe : deux dans l'apex, une dans la partie moyenne, une dans la base et une dans la partie moyenne de la zone de transition). Un cancer a été détecté chez 69 patients (30 %) avec un taux de PSA moyen de 4,6 ng/mL. Les biopsies dirigées par échographie de contraste avaient détecté 56 cancers (24,4 %), et les biopsies systématisées 52 (22,6 %). La sensibilité de détection pour les biopsies dirigées était de 81 % contre 72 % pour les biopsies systématisées. Dix-sept cancers étaient détectés uniquement sur les biopsies diri-

gées contre 13 cancers pour les biopsies systématisées. Le taux de détection du cancer dans un sextant tumoral est multiplié par 2,6 quand plusieurs prélèvements sont réalisés dans le sextant ciblé, ce que seul le produit de contraste permet de faire. Ces premiers résultats annonçaient les prémices du rôle complémentaire des biopsies dirigées combinées aux biopsies en sextant.

Au moins deux autres études (30, 31) ont également rapporté l'augmentation significative de la sensibilité dans la détection de zones suspectes, en utilisant le Levovist® en perfusion et le Doppler couleur ou puissance. Dans l'une d'elles (31), la sensibilité passait de 38 % sans le produit de contraste à 85 % avec l'injection en perfusion de Levovist®. La sensibilité devenait même supérieure à celle de l'échographie en mode B, puisqu'en l'absence de nodule hypoéchogène, un rehaussement focal était détecté et correspondait à un cancer dans la moitié des cas. La spécificité n'était pas affectée par le produit de contraste et se maintenait à 80 % avant et après contraste.

### **Les agents de contraste de deuxième génération**

L'utilisation de microbulles de deuxième génération couplée aux nouvelles sondes capables de fonctionner avec des index mécaniques faibles (< 0,3), permettant de préserver un maximum de microbulles de l'éclatement, a confirmé la sensibilité supérieure de l'échographie de contraste par rapport aux modes B et couleur pour détecter le cancer de prostate.

Une des études (32) portait sur 60 patients sans anomalie palpable pour la majorité, avec 37 sextants tumoraux détectés chez 20 patients. Avant contraste, un sextant était suspect s'il était hypoéchogène et/ou hypervasculaire en Doppler couleur. Après contraste, tous les sextants se rehaussant étaient considérés comme suspects. Étaient alors réalisées six biopsies en sextant latéralement dans la zone périphérique en cas d'échographie négative et des biopsies supplémentaires dans tous les sextants suspects après contraste. Avant contraste, la sensibilité de l'échographie était de 38 %, et passait après contraste à 65 %. Les spécificités respectives étaient de 83 % et 80 %. En outre, les auteurs précisait que 10 sextants non suspects avant contraste (isoéchogènes et hypovasculaires) se rehaussaient après contraste, illustrant la possibilité de détecter des cancers postérieurs de stade T1c.



Une autre étude portant sur 12 patients porteurs de 31 foyers tumoraux a réalisé une corrélation entre les résultats échographiques et les pièces de prostatectomie radicale (33). Pour la zone périphérique, la sensibilité de l'échographie de contraste était de 48 % contre 24 % avant contraste. Pour la zone de transition, seuls trois cancers antérieurs (3/10) avaient été détectés, tous visibles sur l'échographie avant contraste. Le produit de contraste, injecté en perfusion, entraînait un rehaussement diffus et intense de la zone de transition qui empêchait de déceler un rehaussement tumoral spécifique. Les auteurs reconnaissaient que la corrélation anatomique était difficile puisque les images échographiques avec une sonde à émission distale ne sont pas réalisées en coupes axiales, notamment à la base.

L'étude la plus récente (34) avec Doppler couleur et injection de SonoVue® en bolus a été réalisée par le même groupe que celui de la série de Frauscher *et al.* (29). Elle concernait la même campagne de dépistage du cancer dans la région du Tyrol autrichien, avec les mêmes critères d'inclusion, et portait sur 380 patients. Elle reprenait la même méthodologie avec deux opérateurs (5 biopsies ciblées par le rehaussement pour le premier et 10 biopsies en sextant pour le deuxième). Le taux de détection du cancer était de 27,4 % (104/380) par les biopsies ciblées et de 27,6 % (105/380) par les biopsies systématiques. Le taux de détection passait à 37,6 % (143/380) en combinant les deux types de biopsie. Ces résultats confirment que plusieurs prélèvements dans un sextant ciblé par le rehaussement multiplient par un facteur 3 les chances de détecter la tumeur dans le sextant anormal.

### Notre expérience personnelle

Elle repose sur une centaine de biopsies réalisées en utilisant la technique du bolus unique et le balayage rapide de toute la prostate avec le seul agent de contraste de deuxième génération ayant reçu l'AMM en Europe (SonoVue®, Bracco).

#### Le rehaussement d'une prostate normale ou hyperplasique

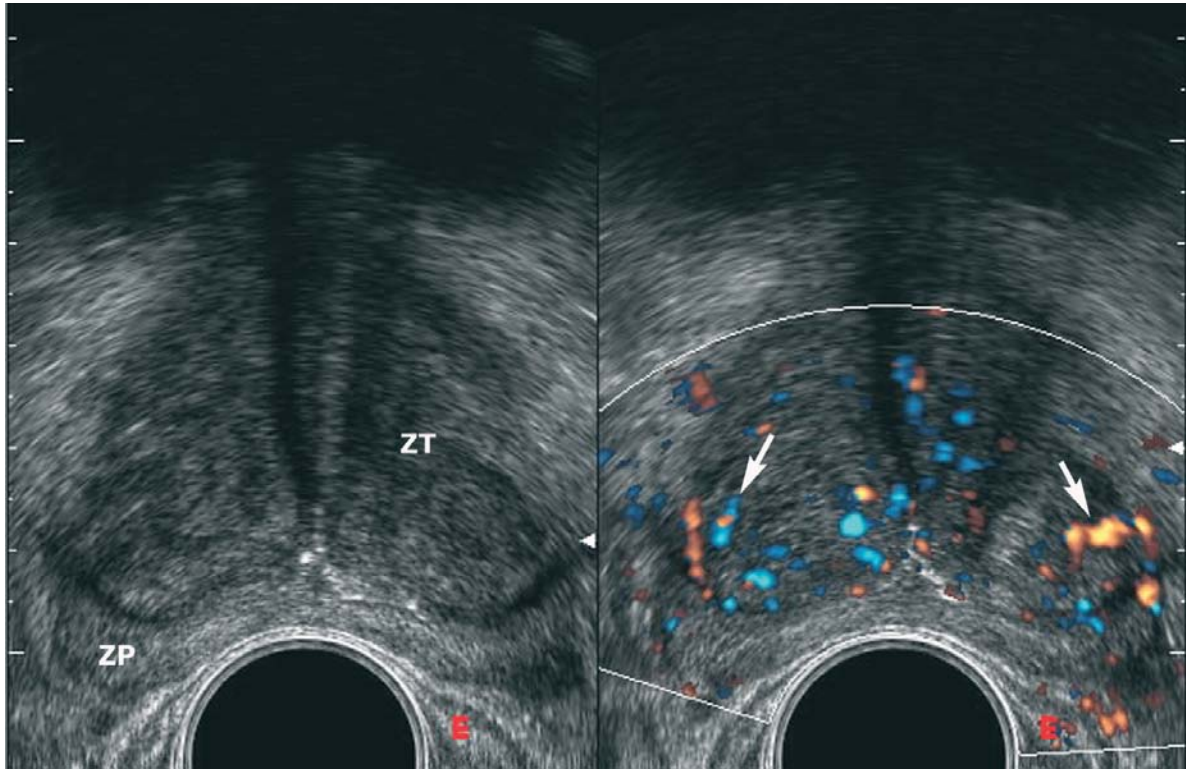
Les macrovaisseaux de l'HBP sont opacifiés précocement et les vaisseaux de plus petit calibre sont opacifiés secondairement (fig. 5). La vascularisation de la partie antérieure de la zone de transition est incomparablement mieux appréciée qu'en Doppler puissance ou couleur. Typiquement, la zone périphérique est hypovasculaire.

Le rehaussement des cancers palpables visibles à l'échographie et de surcroît spontanément hypervasculaires en Doppler est flagrant (fig. 6). Il est caractérisé par un rehaussement précoce avec lavage précoce du produit dans la tumeur, phénomènes qui n'étaient pas détectables avant l'utilisation des microbulles. Le rehaussement de la prostate adjacente sert de référence. L'appréciation de cette cinétique n'est que visuelle et donc semi-quantitative. Aujourd'hui, il n'existe pas encore de logiciel disponible en routine permettant de mesurer l'importance du pic et les courbes de rehaussement et de lavage du produit (*wash-in* et *wash-out* des Anglo-Saxons).

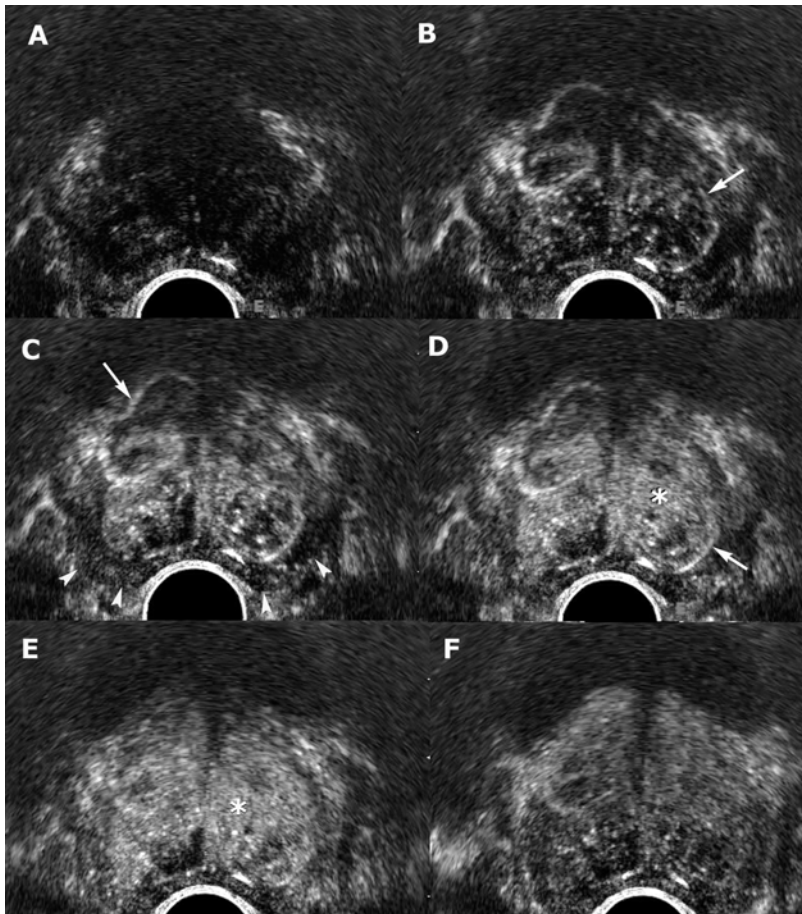
L'application de cette cinétique aux nodules non palpables, pour différencier les nodules malins des nodules bénins, est encore à l'étude. Certaines observations montrent que la transposition aux cancers non palpables est possible (fig. 7). Cependant, faux négatifs (peut-être en cas de grade 3, voir figure 2) et faux positifs existent déjà, confirmant, plus encore que pour les cancers palpables, l'intérêt d'une quantification des paramètres de la cinétique (pente et pic du rehaussement, lavage) afin d'évaluer la sensibilité, la spécificité et la fiabilité de l'échographie de contraste dans ce contexte.

En l'absence de cible, la mise en évidence d'un rehaussement dans un sextant postérieur isoéchogène est possible (fig. 8), mais la sensibilité et la spécificité ne sont pas encore clairement chiffrées. On note en effet un rehaussement physiologique possible bilatéral et symétrique des bases prostatiques (potentiels faux positifs) et les faux négatifs (absence de rehaussement) concernant des cancers de volume significatif de la zone périphérique existent indiscutablement. Le protocole d'exploration étant désormais mieux défini (balayage rapide et incessant de toute la prostate pendant 20 secondes), il sera possible dans un avenir proche de chiffrer la fiabilité de la technique dans la détection des cancers non palpables et non visibles de la zone périphérique (stade T1c), véritable écueil de l'imagerie prostatique auquel l'IRM n'échappe d'ailleurs pas (3). Une des indications potentielles est représentée par le microcancer détecté sur une première série de prélèvements. L'injection de contraste dans le territoire du microfoyer peut aider à différencier un cancer latent d'un cancer significatif et guider au mieux les nouvelles biopsies.





5a

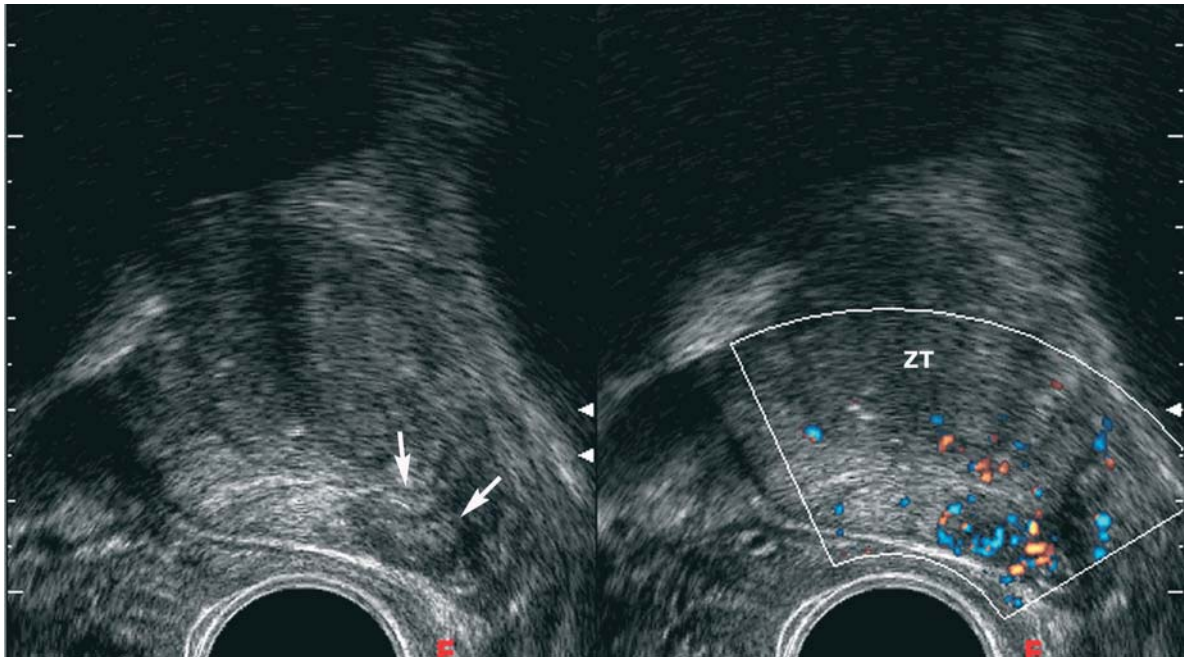


5b

**Fig. 5** - Rehaussement d'une prostate hyperplasique.

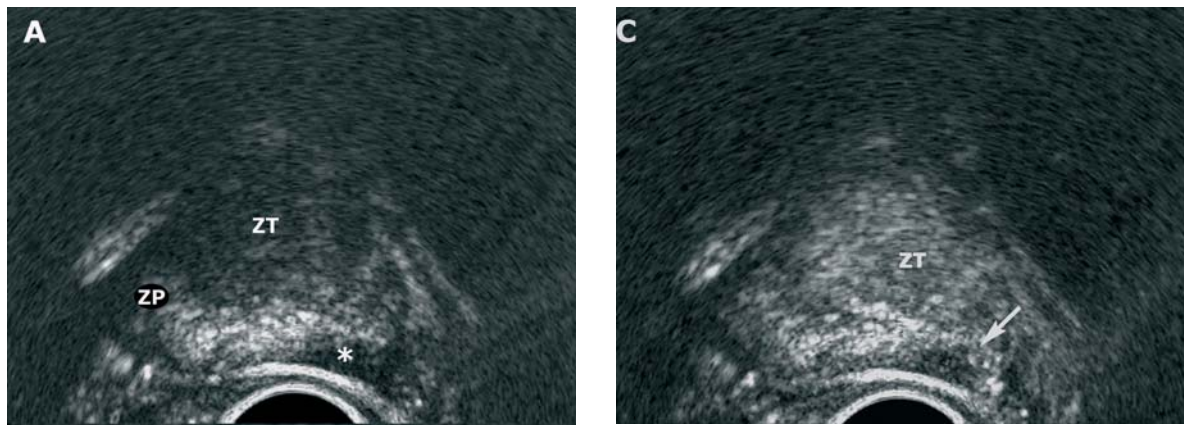
5a : aspect habituel en écho-Doppler puissance. La zone périphérique (ZP) est hypovasculaire. On voit quelques macro-vaisseaux (flèches) dans la zone de transition (ZT).

5b : A) avant contraste, la soustraction des tissus explique la faible résolution et l'aspect très hypoéchogène de la quasi-totalité de la prostate; B-D) rehaussement précoce des macrovaisseaux (flèches) et progressif du reste de l'hyperplasie (\*). Noter l'absence de rehaussement de la zone périphérique (ZP, têtes de flèche); E) rehaussement progressif du reste de l'hyperplasie (\*). Les macrovaisseaux sont beaucoup moins visibles; F) évacuation du contraste 30 secondes après l'injection. Noter sur l'ensemble des temps la qualité du rehaussement de la partie antérieure de la zone de transition.



6a

6b

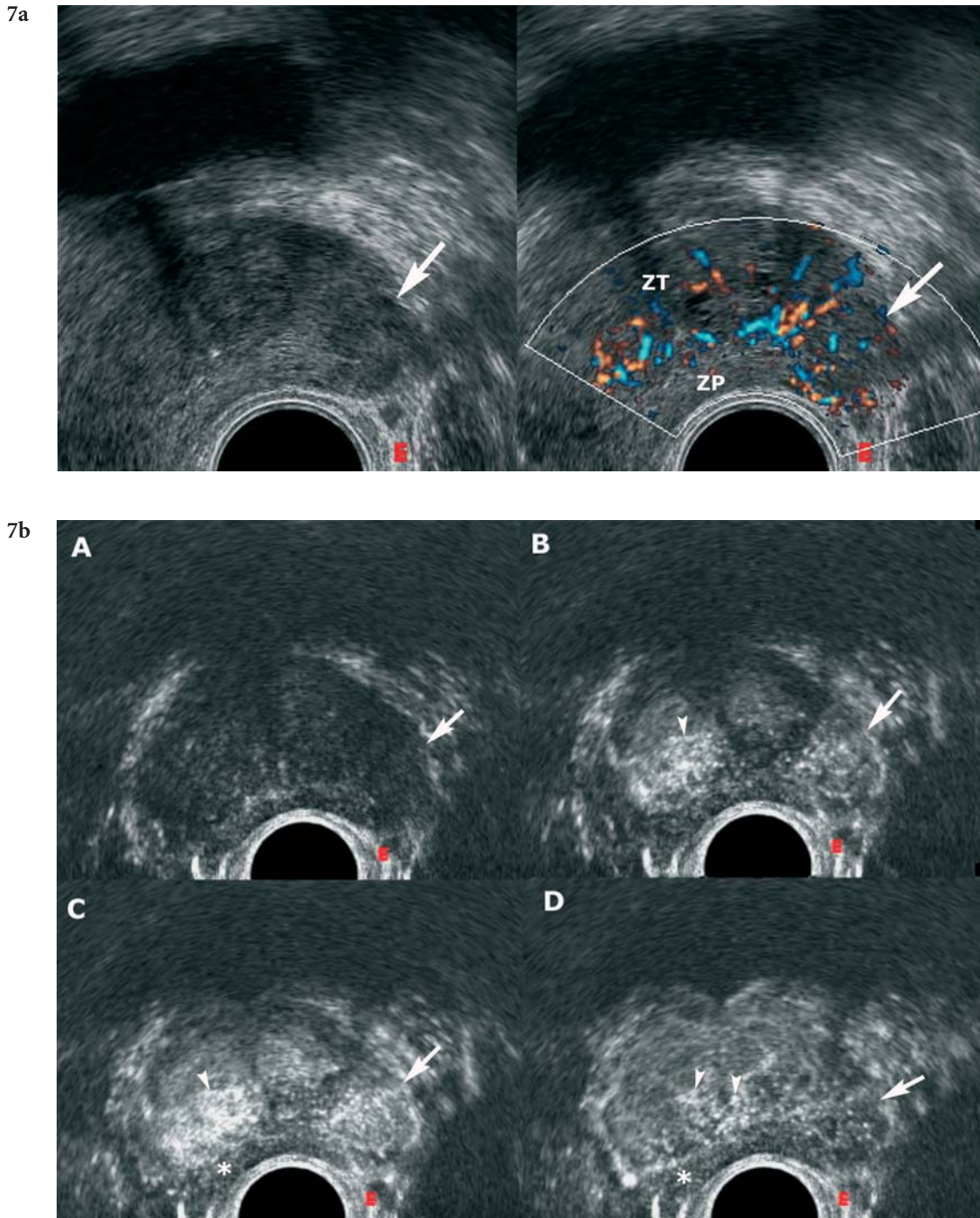


**Fig. 6** - Cancer palpable apical droit (stade T2a). Patient de 58 ans. PSA à 5 ng/ml. Score 6 de Gleason.

6a : coupe sagittale. Nodule hypoéchogène (flèches) hyper-vasculaire apical droit, en regard de ce qui est palpé. L'hypervascularisation ne dépasse pas les limites du nodule. Noter quelques macrovaisseaux dans la zone de transition (ZT).

6b : injection de contraste. Coupe sagittale : A) avant contraste, on distingue la zone périphérique, le nodule et la zone de transition ; B) rehaussement intense du nodule (flèche) plus marqué que celui de la zone de transition (ZT). La zone périphérique (ZP) ne se rehausse pas ; C) lavage précoce du produit dans la tumeur (flèche), 15 secondes après injection du contraste. Noter en effet que les bulles sont encore largement détectables dans la zone de transition (ZT).

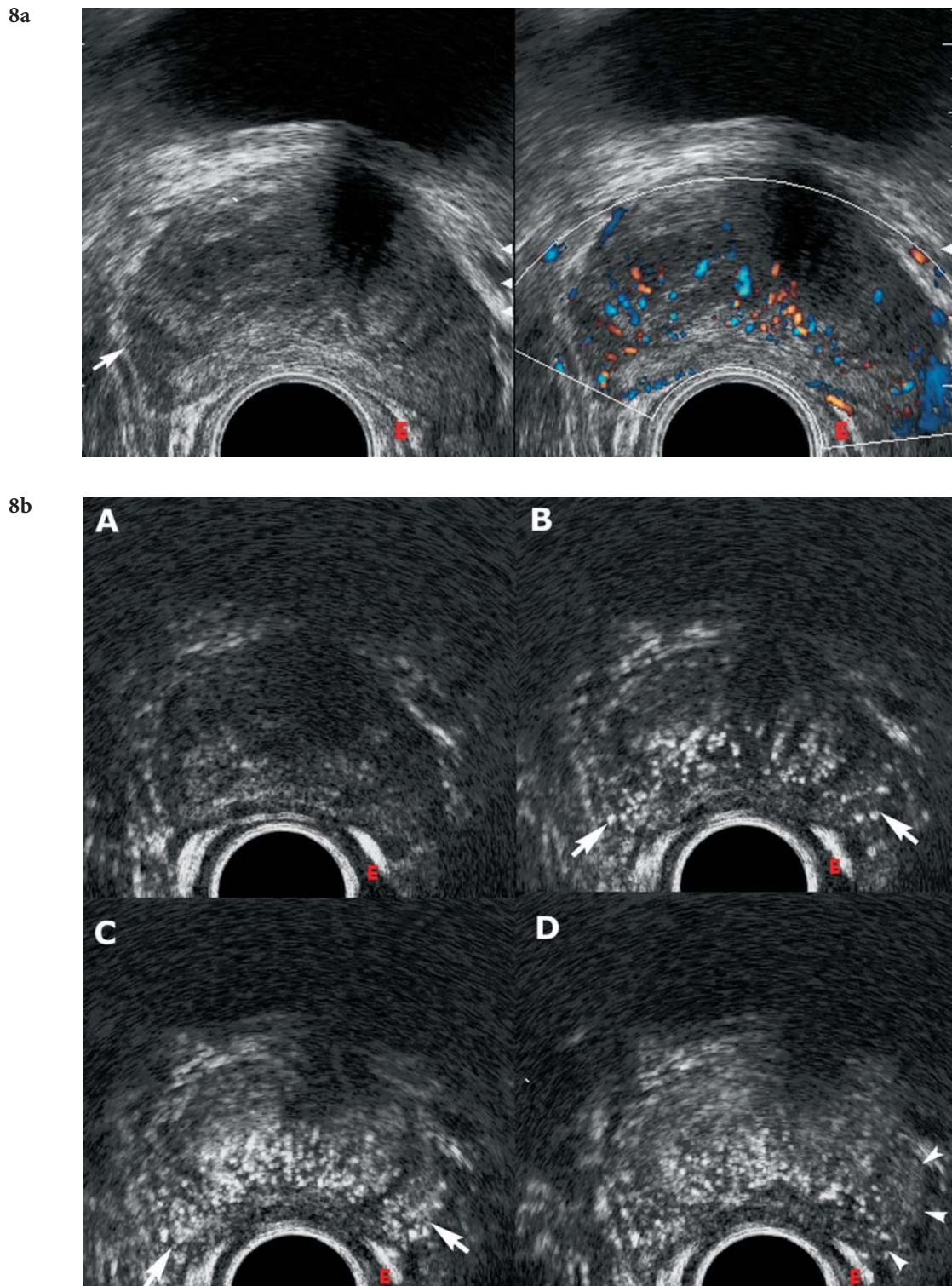




**Fig. 7** - Cancer de stade T2 non palpable de la zone périphérique. Patient de 62 ans. Prostate souple au toucher rectal. PSA : 7,9 ng/mL. Score 7 de Gleason sur deux sextants gauches (base et partie moyenne).

7a : écho-Doppler puissance. Nodule hypoéchogène visible dans la base gauche (flèche). L'hypervascularisation du nodule est modérée, plus marquée que celle du reste de la zone périphérique (ZP), mais moins marquée que celle de la zone de transition (ZT).

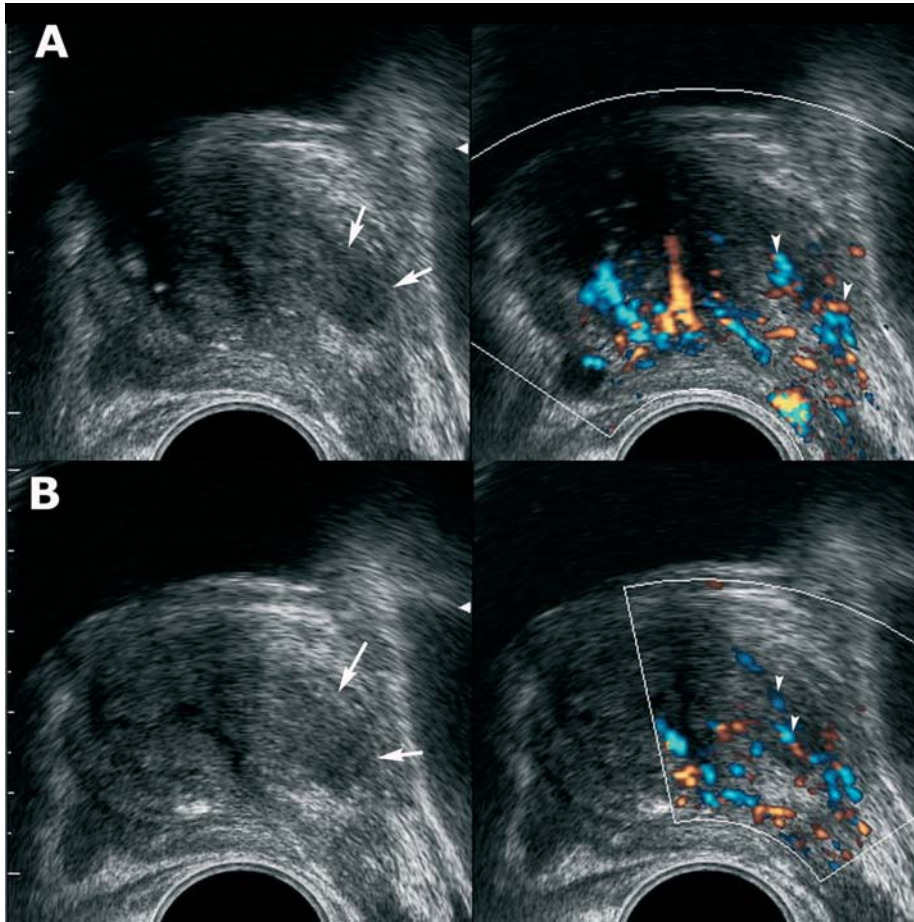
7b : injection de microbulles : A) avant injection, aspect globalement hypoéchogène de la prostate. Le nodule (flèche) n'est pratiquement pas visible ; B) rehaussement synchrone (7s) des macrovaisseaux visibles dans le nodule (flèche) et dans la zone de transition (tête de flèche) ; C) pic du rehaussement (15s) dans le nodule (flèche) presque identique à celui des macrovaisseaux de l'HBP (tête de flèche) ; D) lavage précoce du nodule (flèche), alors que persistent plusieurs macrovaisseaux dans la zone de transition (têtes de flèche). Noter à chaque temps l'aspect hypovasculaire du reste de la zone périphérique (\*), siège d'un rehaussement minime (C, D).



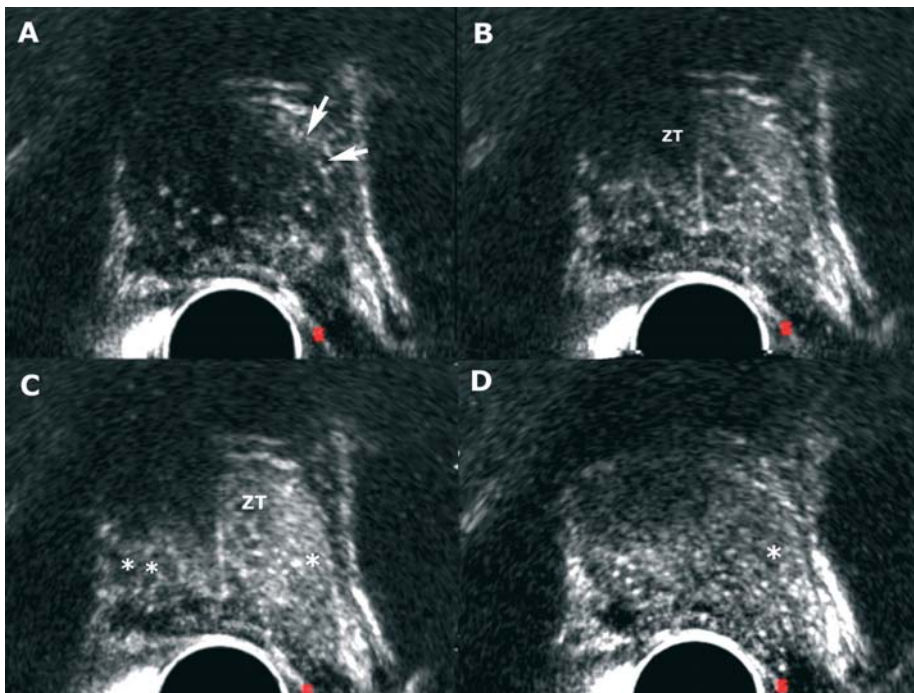
**Fig. 8** - Cancer isoéchogène et nodule bénin. Patient de 57 ans. PSA : 5,6 ng/mL. Prostate souple au toucher rectal. Cancer de stade T1c de la zone périphérique gauche, score 6 de Gleason, controlatéral à un nodule bénin.  
 8a : écho-Doppler couleur. Nodule hypoéchogène mal limité de la zone périphérique droite (flèche) contenant à peine plus de vaisseaux que la zone périphérique adjacente et controlatérale.  
 8b : injection de contraste A-C) rehaussement synchrone bilatéral de la zone périphérique (flèches) ; D) sans logiciel de quantification, le lavage précoce à gauche est à la limite de la subjectivité (têtes de flèche). Le cancer a été détecté fortuitement par l'injection de contraste, car la cible était le nodule hypoéchogène.



9a



9b



**Fig. 9** - Cancer de la zone de transition. Patient de 67 ans. Deux séries de 12 biopsies postérieures négatives. La deuxième a comporté deux prélèvements antérieurs par lobe (16 prélèvements au total).

9a: échographie Doppler puissance: A, B) deux coupes jointives immédiatement paramédianes gauches. Image hypoéchogène juste derrière le stroma fibro-musculaire antérieur, non spécifique dans ce contexte d'HBP. Les macro-vaisseaux visibles dans la lésion (têtes de flèche) ont le même aspect que les vaisseaux de la zone de transition adjacente.

9b: injection de contraste: A) avant contraste: la soustraction des tissus ne permet pas d'identifier la lésion, qui est néanmoins repérée par la discrète déformation du bord antérieur de la prostate; B) temps très précoce (5 s) du rehaussement. Les macro-vaisseaux sont visibles dans la lésion comme dans la zone de transition adjacente (ZT); C) temps précoce (15 s). L'hypervascularisation de la partie antérieure de la ZT (\*) est manifeste, plus marquée que celle de la partie postérieure (\*\*); D) le lavage est plus rapide dans la zone de transition antérieure (\*). La nouvelle série de biopsies n'a comporté que des biopsies antérieures (six prélèvements par lobe, trois paramédians et trois médiolobaires). Seuls les deux prélèvements paramédians gauches à la hauteur de l'apex et de la partie moyenne étaient positifs.

### Cancer de la zone de transition

La localisation des cancers de la zone de transition est théoriquement un des objectifs de l'injection de produit de contraste. Comme l'HBP est caractérisée par une hypervascularisation quasi constante, il est difficile d'y déceler une hypervascularisation tumorale. En se fondant sur le comportement des tumeurs de la zone de transition en IRM dynamique (35), on peut tenter d'étudier les paramètres les plus évocateurs de cancer représentés par le rehaussement précoce et l'aspect de la courbe de lavage des microbulles d'une zone hypervasculaire. En cas de bénignité, il n'existe pas de lavage précoce du contraste, alors qu'en cas de cancer, on peut s'attendre à ce que le lavage dans la tumeur soit plus précoce que dans l'HBP adjacente (fig. 9). Enfin, dans des cas sélectionnés de volumineux cancers antérieurs, l'injection participe au bilan d'extension local du cancer. En effet, le rehaussement de la partie la plus antérieure de l'HBP est mieux analysée par le contraste que par le Doppler puissance, et les rapports de la tumeur avec la base de la vessie sont plus clairement identifiés après injection de contraste.

### Les perspectives de l'échographie de contraste

Elles sont encore du domaine de la recherche et sont basées sur la mise au point d'un modèle semi-quantitatif, utilisant une cartographie en trois dimensions après injection de contraste couplée au Doppler puissance, pour la localisation du cancer (36). Les auteurs concluent que dans 65 % des cas la méthode fait la distinction entre bénignité et malignité.

### Conclusion

L'échographie de contraste a clairement l'ambition de participer à la détection du cancer de la prostate chez les hommes de plus de 50 ans qui se soumettent à des biopsies de prostate écho-guidées indiquées par une augmentation du taux de PSA.

Son intérêt potentiel essentiel est de détecter un rehaussement dans un sextant de la zone périphérique chez des patients sans anomalie au toucher rectal et une prostate souple au toucher rectal pour y multiplier les prélèvements en plus des biopsies en sextant qu'elle ne remplacera pas. Si elle atteint cet objectif, elle constituera une alternative extrêmement séduisante aux biopsies mul-

tiples dites de saturation (20 à 30 prélèvements) (37). Ces biopsies ne sont en principe indiquées qu'après une ou plusieurs séries de biopsies négatives chez des patients avec persistance biologique de cancer. Compte tenu de leur taux élevé de détection du cancer, elles risquent de se généraliser dès la première série de prélèvements, avec le risque déjà connu de surdiagnostic et donc de surtraitement du cancer de la prostate.

Il n'est en revanche pas possible de répondre pour l'instant sur la fiabilité de l'injection de contraste pour détecter les cancers de la zone de transition, dont la difficulté du diagnostic augmente avec le volume de la prostate. Dans cette indication, le rôle de l'IRM dynamique (35), éventuellement couplée à la spectroscopie (38), offre de bien meilleurs résultats.

### Références

1. Lee F, Siders DB, Torp-Pedersen ST *et al.* (1991) Prostate cancer: transrectal ultrasound and pathology comparison. A preliminary study of outer gland (peripheral and central zones) and inner gland (transition zone) cancer. *Cancer* 67(4 Suppl): 1132-42
2. Cornud F, Belin X, Piron D *et al.* (1997) Color Doppler-guided prostate biopsies in 591 patients with an elevated serum PSA level: impact on Gleason score for nonpalpable lesions. *Urology* 49(5): 709-15
3. Cornud F (2004) Diagnostic du cancer de la prostate. In: Cornud F (ed), *Imagerie de la prostate*. Paris: Sauramps Médical
4. Shinohara K, Scardino PT, Carter SS, Wheeler TM (1989) Pathologic basis of the sonographic appearance of the normal and malignant prostate. *Urol Clin North Am* 16(4): 675-91
5. Rifkin MD, McGlynn ET, Choi H (1989) Echogenicity of prostate cancer correlated with histologic grade and stromal fibrosis: endorectal US studies. *Radiology* 170(2): 549-52
6. UICC (2002) *TNM Classification of Malignant Tumors*. 6<sup>th</sup> Edition ed. New York: Wiley and Sons
7. Cornud F, Hamida K, Flam T *et al.* (2000) Endorectal color doppler sonography and endorectal MR imaging features of nonpalpable prostate cancer: correlation with radical prostatectomy findings. *AJR Am J Roentgenol* 175(4): 1161-8
8. Baran GW, Golin AL, Bergsma CJ *et al.* (1991) Biologic aggressiveness of palpable and nonpalpable prostate cancer: assessment with endosonography. *Radiology* 178(1): 201-6
9. Lee F, Jr, Bronson JB, Lee F *et al.* (1991) Nonpalpable cancer of the prostate: assessment with transrectal US. *Radiology* 178(1): 197-9

10. Carter HB, Hamper UM, Sheth S (1989) Evaluation of transrectal ultrasound in the early detection of prostate cancer. *J Urol* 142(4): 1008-10
11. Daniels GF, Jr, McNeal JE, Stamey TA (1992) Predictive value of contralateral biopsies in unilaterally palpable prostate cancer. *J Urol* 147(3 Pt 2): 870-4
12. Hamper UM, Sheth S, Walsh PC *et al.* (1991) Stage B adenocarcinoma of the prostate: transrectal US and pathologic correlation of nonmalignant hypoechoic peripheral zone lesions. *Radiology* 180(1): 101-4
13. Kuligowska E, Barish MA, Fenlon HM, Blake M (2001) Predictors of Prostate Carcinoma: Accuracy of Gray-Scale and Color Doppler US and Serum Markers. *Radiology* 220(3): 757-64
14. Halpern EJ, Strup SE (2000) Using gray-scale and color and power Doppler sonography to detect prostatic cancer. *AJR Am J Roentgenol* 174(3): 623-7
15. Kelly IM, Lees WR, Rickards D (1993) Prostate cancer and the role of color Doppler US. *Radiology* 189(1): 153-6
16. Rifkin MD, Sudakoff GS, Alexander AA (1993) Prostate: techniques, results, and potential applications of color Doppler US scanning. *Radiology* 186(2): 509-13
17. Roy C, Buy X, Lang H (2003) Contrast enhanced color Doppler endorectal sonography of prostate: efficiency for detecting peripheral zone tumors and role for biopsy procedure. *J Urol* 170(1): 69-72
18. Louvar E, Littrup PJ, Goldstein A *et al.* (1998) Correlation of color Doppler flow in the prostate with tissue microvascularity. *Cancer* 83(1): 135-40
19. Siegal JA, Yu E, Brawer MK (1995) Topography of neovascularity in human prostate carcinoma. *Cancer* 75(10): 2545-51
20. Newman JS, Bree RL, Rubin JM (1995) Prostate cancer: diagnosis with color Doppler sonography with histologic correlation of each biopsy site [see comments]. *Radiology* 195(1): 86-90
21. Lavoipierre AM, Snow RM, Frydenberg M *et al.* (1998) Prostatic cancer: role of color Doppler imaging in transrectal sonography. *AJR Am J Roentgenol* 171(1): 205-10
22. Stamey TA, Sozen TS, Yemoto CM, McNeal JE (1998) Classification of localized untreated prostate cancer based on 791 men treated only with radical prostatectomy: common ground for therapeutic trials and TNM subgroups. *J Urol* 159(6): 2009-12
23. Elgamil AA, Van Poppel HP, Van de Voorde WM *et al.* (1997) Impalpable invisible stage T1c prostate cancer: characteristics and clinical relevance in 100 radical prostatectomy specimens—a different view [see comments]. *J Urol* 157(1): 244-50
24. Terris MK, Freiha FS, McNeal JE, Stamey TA (1991) Efficacy of transrectal ultrasound for identification of clinically undetected prostate cancer. *J Urol* 146(1): 78-83; discussion 83-4
25. Epstein JI, Walsh PC, Brendler CB (1994) Radical prostatectomy for impalpable prostate cancer: the Johns Hopkins experience with tumors found on transurethral resection (stages T1A and T1B) and on needle biopsy (stage T1C) [see comments]. *J Urol* 152(5 Pt 2): 1721-9
26. Allan RW, Sanderson H, Epstein JI (2003) Correlation of minute (0.5 MM or less) focus of prostate adenocarcinoma on needle biopsy with radical prostatectomy specimen: role of prostate specific antigen density. *J Urol* 170(2 Pt 1): 370-2
27. Schneider M, Arditi M, Barrau MB *et al.* (1995) BR1: a new ultrasonographic contrast agent based on sulfur hexafluoride-filled microbubbles. *Invest Radiol* 30(8): 451-7
28. Greis C (2004) Technology overview: SonoVue (Bracco, Milan). *Eur Radiol* 14 Suppl 8: P11-5
29. Frauscher F, Klauser A, Volgger H *et al.* (2002) Comparison of contrast enhanced color Doppler targeted biopsy with conventional systematic biopsy: impact on prostate cancer detection. *J Urol* 167(4): 1648-52
30. Ragde H, Kenny GM, Murphy GP, Landin K (1997) Transrectal ultrasound microbubble contrast angiography of the prostate. *Prostate* 32(4): 279-83
31. Bogers HA, Sedelaar JP, Beerlage HP *et al.* (1999) Contrast-enhanced three-dimensional power Doppler angiography of the human prostate: correlation with biopsy outcome. *Urology* 54(1): 97-104
32. Halpern EJ, Rosenberg M, Gomella LG (2001) Prostate cancer: contrast-enhanced us for detection. *Radiology* 219(1): 219-25
33. Halpern EJ, McCue PA, Aksnes AK *et al.* (2002) Contrast-enhanced US of the Prostate with Sonazoid: Comparison with Whole-Mount Prostatectomy Specimens in 12 Patients. *Radiology* 222(2): 361-6
34. Pelzer A, Bektic J, Berger AP *et al.* (2005) Prostate cancer detection in men with prostate specific antigen 4 to 10 ng/mL using a combined approach of contrast enhanced color Doppler targeted and systematic biopsy. *J Urol* 173(6): 1926-9
35. Engelbrecht MR, Huisman HJ, Laheij RJF *et al.* (2003) Discrimination of Prostate Cancer from Normal Peripheral Zone and Central Gland Tissue by Using Dynamic Contrast-enhanced MR Imaging. *Radiology* 229(1): 248-54
36. van Moerkerk H, Heijmink SW, Kaa CA *et al.* (2006) Computerized Three-Dimensional Localization of Prostate Cancer Using Contrast-Enhanced Power Doppler and Clustering Analysis. *Eur Urol*: 762-8
37. Stewart CS, Leibovich BC, Weaver AL, Lieber MM (2001) Prostate cancer diagnosis using a saturation needle biopsy technique after previous negative sextant biopsies. *J Urol* 166(1): 86-92
38. van Dorsten FA, van der Graaf M, Engelbrecht MR *et al.* (2004) Combined quantitative dynamic contrast-enhanced MR imaging and (1)H MR spectroscopic imaging of human prostate cancer. *J Magn Reson Imaging* 20(2): 279-87



---

# Échographie de contraste vasculaire

C. Gautier et G. Deklunder

## Introduction

L'échographie a une place très importante dans la prise en charge diagnostique des patients porteurs de lésions vasculaires, lésions athéromateuses en particulier en ce qui concerne le réseau artériel, thrombose profonde en ce qui concerne le réseau veineux. Ces pathologies sont très fréquentes et susceptibles de bénéficier d'un traitement qui sera choisi en fonction de la localisation et de la sévérité des lésions, ce que l'échographie a pour rôle de préciser, le plus souvent en première intention.

L'examen échographique est en effet particulièrement important puisqu'il a presque toujours pour rôle l'orientation initiale du patient : arrêt des investigations et surveillance ultérieure avec ou sans traitement médical, prescription d'autres examens d'imagerie pour confirmer les lésions vasculaires avant de réaliser un geste de revascularisation ou pour établir un diagnostic différentiel. Pour cette raison, il se doit d'être le plus sensible et le plus spécifique possible.

Globalement, le niveau de qualité des examens échographiques est très satisfaisant, en particulier en ce qui concerne les vaisseaux superficiels. L'utilisation des agents de contraste est cependant très utile pour améliorer les performances et la reproductibilité des examens échographiques lorsque les conditions techniques sont difficiles, elle est donc plus fréquente dans l'exploration des vaisseaux profonds. De plus, l'utilisation des agents de contraste permet d'élargir les indications de l'échographie vasculaire et d'envisager des applications nouvelles dans différents territoires.

## Écho-doppler vasculaire conventionnel

### Place actuelle

L'échographie vasculaire est, dans de nombreux domaines d'application, l'examen de première intention dans le bilan d'une pathologie vasculaire, artérielle ou veineuse. L'échographie est à la fois un outil du diagnostic positif de la pathologie et du diagnostic de sévérité. Outre l'évaluation des lésions elles-mêmes, et grâce à l'utilisation des différentes modalités du Doppler, l'échographie permet également une évaluation du retentissement fonctionnel des lésions, ainsi que de la présence et de l'efficacité des voies de suppléance. De plus, elle participe, dans un certain nombre de cas, au diagnostic différentiel.

Ses performances sont très satisfaisantes en ce qui concerne l'évaluation des pathologies artérielles ou veineuses périphériques puisqu'il est possible, dans ce type d'exploration, d'utiliser des sondes de haute fréquence et donc d'obtenir des images de haute résolution.

L'échographie est ainsi devenue l'examen de première intention et, dans certaines indications courantes, l'examen de référence dans le diagnostic de la plupart des pathologies artérielles des troncs supra-aortiques et des pathologies artérielle et veineuse des membres.

### Limites

#### Limites liées aux lésions pariétales

Les lésions athéromateuses à l'origine des sténoses artérielles sont très souvent de nature complexe car, lorsqu'une symptomatologie apparaît, les plaques ont en général subi de multiples phases de



transformation, rupture et cicatrisation. Elles sont donc de nature hétérogène et il existe souvent des calcifications au sein de ces plaques. Ces calcifications entraînent des cônes d'ombre acoustique qui empêchent, sur une distance plus ou moins importante en fonction de leur extension, la visualisation du chenal vasculaire. Malgré une optimisation de l'ensemble des réglages, il est dans ce cas difficile, voire impossible d'évaluer l'importance de la sténose entraînée par la plaque en présence. Ceci est vrai quelle que soit la localisation des lésions d'athérome, bien entendu. Dans ces conditions, en échographie, Doppler conventionnel, l'étude de l'hémodynamique d'amont et d'aval de la lésion sont souvent utilisées pour apprécier le degré de sténose entraînée. Cependant, la sensibilité et la spécificité de ces signes indirects sont basses dans la mesure où ils sont largement influencés par l'existence et l'importance des voies collatérales qui ont pu se mettre en place. Ces signes indirects ont donc plus un intérêt dans l'appréciation du retentissement fonctionnel de la lésion que dans le diagnostic de sévérité de cette lésion elle-même. La difficulté est d'autant plus incontournable que la plaque et l'obstacle sont longs. En effet, dans les plaques courtes, les anomalies hémodynamiques observées à l'entrée et à la sortie de la lésion peuvent dans la plupart des cas permettre d'établir correctement l'existence de la sténose et d'apprécier sa sévérité.

### Limites liées aux caractéristiques du flux

Lorsque les sténoses athéromateuses sont extrêmement serrées et que le débit n'est plus maintenu dans le circuit artériel concerné, l'énergie ultrasonore rétrodiffusée par le flux résiduel est très faible, en deçà des capacités de détection des échographes usuels. Ce peut être également le cas dans les dissections artérielles aiguës où l'hématome de paroi réduit considérablement la lumière artérielle et où ne persiste qu'un flux très minime. On retrouve également parfois ce même problème en aval des lésions artérielles extrêmement sévères ou à proximité d'une thrombose veineuse. Dans ces cas, le diagnostic de thrombose complète peut être porté abusivement lorsque ni l'imagerie Doppler ni le Doppler spectral ne parviennent à mettre en évidence de flux circulant, malgré l'utilisation de réglages adéquats.

Par ailleurs, on sait que le risque embolique des plaques d'athérome est, non seulement lié au degré de sténose, mais également à l'altération de la surface endoluminale. Il est donc nécessaire de reconnaître les irrégularités de surface et en particulier les ulcérations lors d'un examen échogra-

phique. Lorsque les conditions sont favorables (vaisseaux superficiels, absence d'obstacle interposé, absence de calcification pariétale), le mode B permet en apparence de bien définir les contours de la plaque. On sait cependant qu'il peut exister à la surface des plaques des éléments parfaitement anéchogènes, et, par définition, non détectables en mode B, correspondant le plus souvent à des dépôts lipidiques récents ou à du thrombus. Seule l'imagerie de flux associée, Doppler couleur ou Doppler énergie, et moulant la surface de la lésion, peut donc réellement démontrer l'existence de ces anfractuosités. Cependant, à l'intérieur de ces cratères pariétaux, les flux sont lents, rétrodiffusant un signal de faible énergie. Ils sont par conséquent difficiles à enregistrer mais, s'ils ne sont pas détectés, l'ulcération n'est bien sûr pas reconnue.

### Limites liées à l'environnement du vaisseau

Il existe de nombreux obstacles potentiels à la pénétration des ultrasons dans les tissus. Si ceux-ci sont interposés entre la sonde d'échographie et la zone d'intérêt, les renseignements fournis par l'examen peuvent être insuffisants, voire absents. En pratique, l'existence d'un œdème ou d'un hématome sous-cutané, de modifications tissulaires induites par une chirurgie antérieure ou par une radiothérapie locale, pour ne citer que les plus fréquents, peuvent entraîner une absorption telle de l'énergie ultrasonore qu'il devient impossible de définir correctement l'état des vaisseaux, parois et flux circulant. Si l'extension des obstacles n'est pas trop importante, le problème peut être résolu par une mobilisation de la sonde et un changement de voie d'abord du vaisseau, mais ces obstacles sont souvent trop étendus en pratique pour permettre cette solution. Ceci vaut pour l'ensemble des vaisseaux, mais d'autant plus pour l'examen des vaisseaux profonds qui sont déjà plus difficiles d'accès en conditions normales.

En effet, en ce qui concerne l'abdomen, en plus des difficultés retrouvées dans l'ensemble des territoires, il existe très souvent une altération du faisceau ultrasonore liée à l'existence d'un pannicule adipeux épais ou à l'interposition d'anses intestinales.

Quant aux vaisseaux intracrâniens, la principale limite à leur exploration est liée aux caractéristiques de l'écaïlle temporale. La « fenêtre » transtemporale est en effet souvent étroite quand l'âge augmente, en particulier dans le sexe féminin, et même parfois absente. Les individus noirs ou asiatiques, même jeunes, ont très souvent une

écaïlle temporale épaisse limitant considérablement l'exploration des vaisseaux.

Dans les cas favorables, on peut bien sûr enregistrer le flux dans les segments proximaux des artères cérébrale moyenne, antérieure et postérieure, ainsi que dans la partie distale du siphon carotidien. Cette exploration permet l'enregistrement de signes directs de sténose athéromateuse ou d'occlusion proximale de l'artère cérébrale moyenne, mais ne permet pas le diagnostic d'embolie ni celui de lésions pariétales, situés sur des segments plus distaux. De la même façon, une exploration par voie sous-occipitale chez un patient échogène permet l'enregistrement des flux de l'artère vertébrale dans son segment intracrânien et de l'artère basilaire dans sa portion toute initiale, mais l'exploration de l'artère basilaire distale est presque toujours incomplète. De la même façon, pour l'évaluation du vasospasme de l'hémorragie méningée, on enregistre en général facilement les vitesses de l'artère cérébrale moyenne proximale et parfois de l'artère cérébrale antérieure précommunicante, mais l'identification d'un vasospasme localisé de l'artère cérébrale antérieure dans son segment distal n'est pas possible. Or, compte tenu de la fréquence des anévrysmes de la communicante antérieure, la détection du vasospasme à ce niveau est d'importance considérable dans la prise en charge thérapeutique.

### Échographie de contraste

L'utilisation d'un agent de contraste ultrasonore, en renforçant le signal en provenance du sang circulant et donc en renforçant le signal Doppler, permet de reculer les limites préalablement citées, à savoir qu'un vaisseau très profond, un vaisseau masqué par un obstacle pariétal, sous-cutané ou intra-abdominal, un vaisseau ou un

segment de vaisseau où le flux circulant est très réduit ou ralenti peuvent alors être visualisés dans la quasi-totalité des cas. (fig. 1, 2, 3).

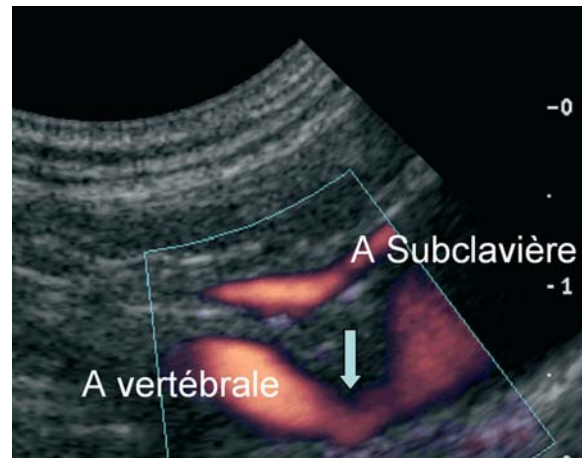


Fig. 2 - Écho-Doppler mode énergie avec contraste : visualisation de l'origine d'une vertébrale gauche qui n'était pas accessible à l'exploration à l'état basal.

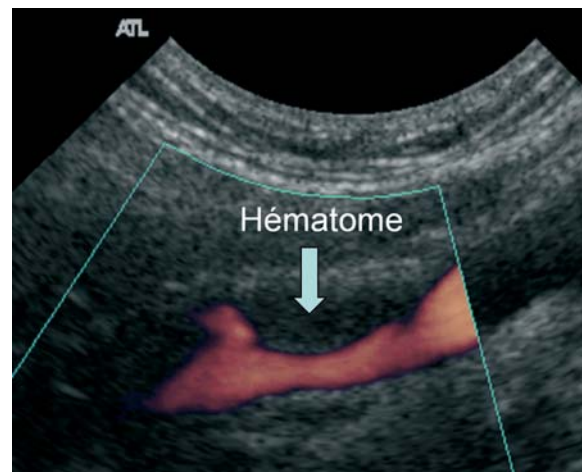


Fig. 3 - Coupe sagittale 2D mode énergie d'une dissection de l'artère carotide interne subbulbaire de localisation cervicale avec hématome de paroi.

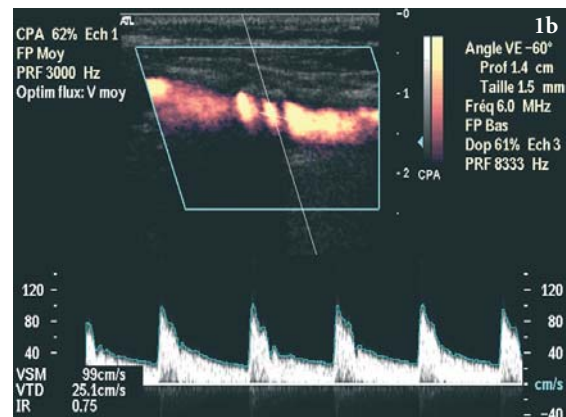
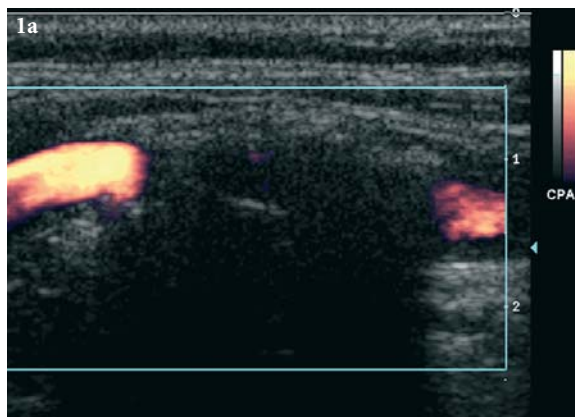


Fig. 1a - Coupe sagittale 2D mode énergie d'un segment artériel avec plaque calcifiée longue.

Fig. 1b - Injection de contraste et visualisation du flux en arrière de la calcification artérielle.

L'importance et la durée du renforcement du signal en provenance du vaisseau dépendent à la fois des caractéristiques du patient, de l'importance de l'obstacle en présence, des caractéristiques de l'agent de contraste utilisé, de sa concentration, de la dose utilisée, ainsi que du type d'administration. Pour ces raisons, il existe bien entendu une courbe d'apprentissage pour que, en fonction de l'importance de l'obstacle et de la profondeur du vaisseau, l'utilisateur choisisse la concentration de l'agent de contraste et la modalité d'injection les plus adaptées à l'examen (1).

Une injection trop rapide, surtout si l'obstacle n'est pas trop important, a par exemple le désavantage d'entraîner une phase initiale de renforcement excessif du signal en provenance du vaisseau, à l'origine d'artefacts de saturation rendant impossible toute interprétation du signal Doppler, couleur ou spectral. La durée de la phase utile de renforcement du signal s'en trouve par conséquent réduite. Dans ces conditions, en effet, le signal Doppler couleur ou puissance déborde largement des limites du chenal circulant et même celles du vaisseau, et l'enveloppe spectrale présente de très nombreuses irrégularités, rendant impossible toute mesure de vitesse. Lorsque l'injection est plus lente ou la concentration mieux adaptée à l'obstacle en présence, ces artefacts sont réduits ou absents avec, par conséquent, un temps de renforcement efficace plus long, facilitant ainsi l'interprétation de l'examen (1).

La mesure de la vitesse circulatoire maximale est un indicateur important dans l'évaluation des sténoses artérielles. Or, selon certains auteurs, la vitesse circulatoire en présence d'agents de contraste en circulation pourrait augmenter entre 5 et 35 % par rapport aux conditions basales. Cela revient à dire qu'il existe un effet hémodynamique général de ces agents, ce qui n'a en aucun cas été rapporté en expérimentation animale ou en clinique. Il est beaucoup plus probable que la vitesse maximale mesurée en présence d'un agent de contraste puisse paraître plus élevée qu'en conditions basales, mais soit en fait plus proche de la vitesse circulatoire réelle, en raison du recrutement de l'ensemble des vitesses en présence, même de celles qui ne concernent qu'une faible partie du flux circulant et dont l'énergie rétrodiffusée est trop faible pour être détectée en l'absence de renforcement du signal (2-5).

Les modalités d'imagerie spécifique, adaptées à l'utilisation des agents de contraste, sont de

plus en plus utilisées en exploration vasculaire et vont certainement rendre possible l'essor d'applications nouvelles, dans la mesure où elles permettent de bénéficier des qualités de résolution de l'imagerie bidimensionnelle, bien supérieures à celles des modes d'imagerie Doppler (6-7).

## Rôle de l'échographie de contraste en pratique clinique

L'utilisation des agents de contraste ne présente aucun intérêt lorsque les lésions vasculaires sont adéquatement analysées par l'examen conventionnel, que la qualité de l'imagerie en mode B est satisfaisante, que l'enregistrement Doppler est possible sur toute la longueur des vaisseaux d'intérêt et au sein de ceux-ci sur toute la longueur des lésions.

Lorsque ce n'est pas le cas, l'utilisation des agents de contraste permet de visualiser un plus grand nombre de segments vasculaires dans les zones difficilement accessibles ou masquées par un obstacle interposé (8-10). Les zones de sténose deviennent ainsi analysables dans la quasi-totalité des cas, soit parce que le chenal vasculaire devient visible en imagerie Doppler, soit parce que la réalisation d'une analyse spectrale du flux, même dans les cas où le renforcement du signal est insuffisant pour améliorer l'image couleur ou puissance, devient possible. Ainsi, la quantification des sténoses artérielles est presque toujours réalisable, même dans les cas difficiles, avec l'aide d'un agent de contraste et ce, quel que soit le territoire cérébro-vasculaire, aorte et artères des membres inférieurs (11-14), rénal (3, 15-17) digestif (18, 19). De plus, la détection des flux devient possible en cas de sténose très sévère que l'on peut ainsi distinguer des thromboses (2, 6, 8, 20-22), en cas de dissection ou de flux à l'intérieur d'une ulcération. L'examen des veines profondes est lui aussi facilité (23).

La confiance diagnostique de l'examineur est toujours renforcée de façon très importante, pour atteindre environ 90 %. Il s'agit bien sûr d'une appréciation subjective de la qualité du diagnostic ultrasonographique, mais celle-ci repose, pour l'expérimentateur averti, sur l'obtention de l'ensemble des éléments objectifs indispensables à une quantification adéquate des sténoses (3, 9).

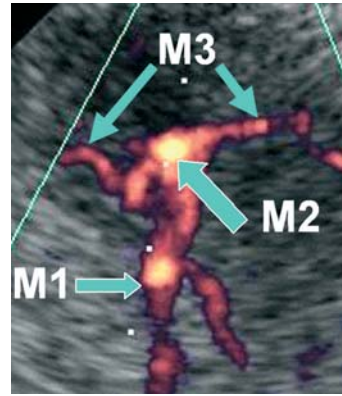
Le domaine clinique dans lequel l'extension du champ d'applications de l'examen ultrasonographique vasculaire est la plus impressionnante est pour l'instant la pathologie neuro-vasculaire.



En effet, l'injection d'un agent de contraste rend possible l'examen des artères intracérébrales chez pratiquement tous les patients, même en l'absence de « fenêtre » à l'état basal. De plus, l'identification des variantes anatomiques, extrêmement fréquentes et diverses au niveau du polygone, est possible en échographie de contraste et permet de reconnaître, par exemple, une artère azygos, un polygone foetal ou encore une carotide interne bi-hémisphérique (fig. 4). L'utilisation du contraste permet également une exploration plus complète des artères cérébrales, bien au-delà de leur segment proximal (fig. 5). L'exploration des segments moyen et distal de l'artère basilaire est elle aussi facilitée. De plus, la visualisation de l'artère communicante antérieure devient en général possible (24).

L'échographie de contraste permet aussi une meilleure exploration des principales branches collatérales des artères cérébrales ainsi que des branches impliquées dans les suppléances, si un hyperdébit compensateur est présent tout au moins. Cette évaluation peut être d'une aide précieuse pour le traitement, par exemple en cas de mise en évidence d'anastomoses piales dont l'efficacité dépend d'un maintien de la pression artérielle à un niveau supranormal.

Au total, en matière de pathologie athéromateuse, l'utilisation des agents de contraste permet une évaluation plus complète du retentissement des lésions artérielles localisées à l'étage cervical avec identification des conséquences sur l'artère cérébrale moyenne mais aussi sur les artères du polygone et les artères communicantes antérieures et postérieures. En outre, l'utilisation d'un agent de contraste favorise la détection de lésions intracrâniennes éventuellement associées, dont la connaissance est capitale pour la prise en charge diagnostique mais aussi thérapeutique.

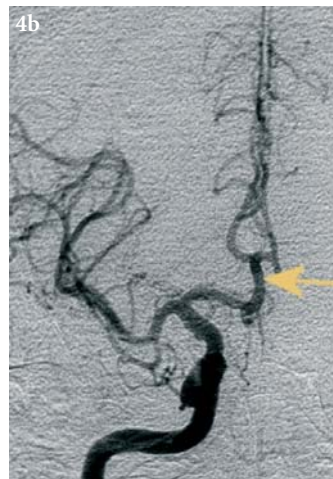
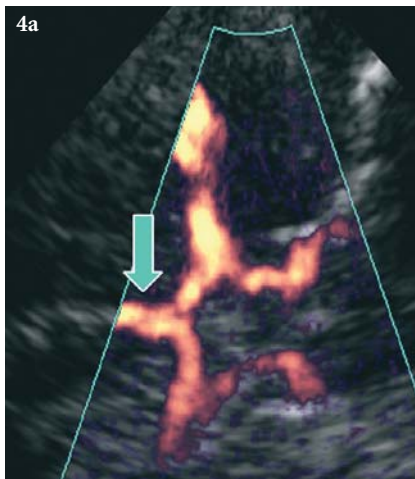


**Fig. 5** - EDTC contraste en mode énergie, voie transtemporale montrant l'artère cérébrale moyenne avec ses segments M1 M2 M3 et l'artère temporale antérieure, collatérale de M1.

En cas d'athérome intracrânien isolé, le diagnostic est de meilleure qualité avec l'utilisation d'un agent de contraste, que ce soit pour la recherche de signes directs et la quantification lésionnelle de la sténose ou pour l'évaluation de son retentissement hémodynamique. Le diagnostic d'occlusion est très difficile en conditions basales mais l'échographie de contraste permet de l'établir avec une sensibilité élevée (25).

En pathologie anévrysmale, l'évaluation du vasospasme devrait bénéficier de façon beaucoup plus large de l'utilisation du contraste pour permettre en particulier la détection des vasospasmes localisés et éviter ainsi des artériographies itératives. De la même façon, le nombre d'examen invasifs dans la surveillance des malformations artério-veineuses peut être diminué (26).

Quel que soit le territoire considéré, l'utilisation des agents de contraste tend donc à améliorer la performance globale de l'examen échogra-



**Fig. 4a** - EDTC contraste en mode énergie, voie transtemporale : variante anatomique de type artère azygos.

**Fig. 4b** - Angiographie visualisant l'artère azygos.



phique vasculaire ainsi que son objectivité puisque la reproductibilité inter-observateurs est améliorée (10, 22).

Ces différents éléments font que les corrélations qui peuvent être faites par rapport aux modalités d'imagerie de référence sont améliorées par l'utilisation d'un agent de contraste (27). Dans certaines applications, l'échographie avec contraste pourrait même se substituer à l'avenir à l'imagerie de référence, au moins pour certaines étapes du diagnostic ou du suivi.

De plus, l'échographie de contraste permet de développer de nouvelles applications cliniques comme la détection des « endofuites » au niveau des endoprothèses aortiques, avec des performances qui, à moindre risque pour les patients fragiles et à moindre coût, atteignent, voire dépassent pour certains, celles de la tomodensitométrie (28-31) (fig. 6). En termes d'anévrisme intracérébral, la capacité de détection s'est très nettement améliorée avec l'utilisation du contraste, rendant même possible la détection de petits anévrismes du territoire antérieur (32, 33). Il est probable que l'écho-Doppler transcrânien de contraste puisse prendre une place dans le suivi des anévrismes traités, que ce soit par voie endovasculaire ou encore plus par voie chirurgicale. Ceci est d'autant plus vrai que l'utilisation des modes d'imagerie dédiés apparaît très prometteuse pour l'évaluation de la taille du sac anévrysmal, l'étude du flux au sein du sac et la détection des thrombus (fig. 7).

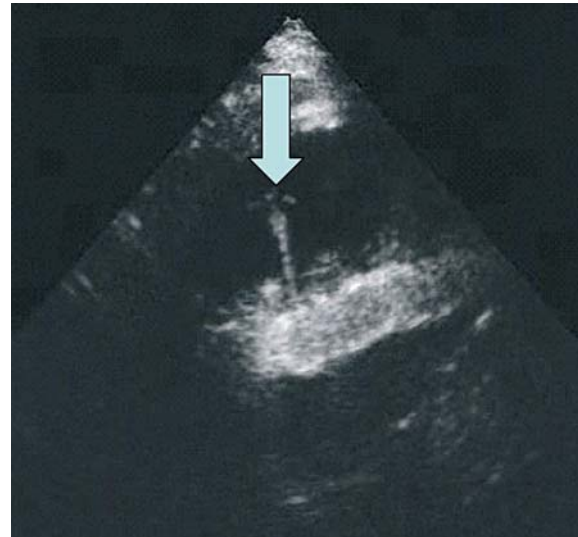


Fig. 6 - Échographie de contraste en harmonique et inversion de pulse : endoprothèse aortique avec endofuite.

À plus long terme, car ces applications sont actuellement encore du domaine de la recherche, l'utilisation du contraste va très probablement favoriser l'essor de l'imagerie tridimensionnelle (33, 34), permettre l'étude du retentissement des lésions vasculaires sur la qualité de perfusion des parenchymes (35, 36), ainsi que la détection du caractère instable des plaques (37, 38).

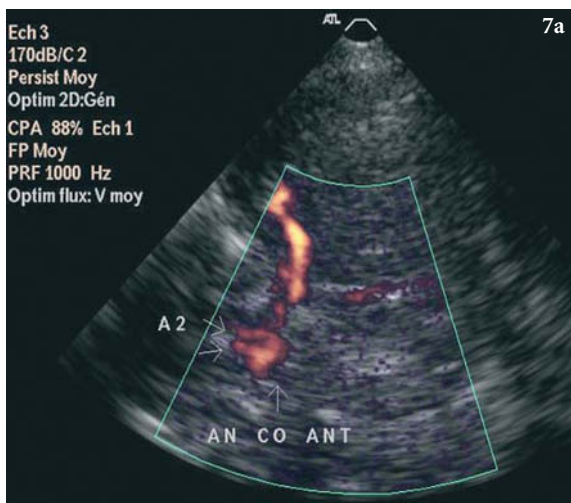


Fig. 7a - EDTC contraste en mode énergie, voie transtemporale : vasospasme de l'artère cérébrale antérieure A1, et visualisation du sac anévrysmal localisé sur l'artère communicante antérieure.

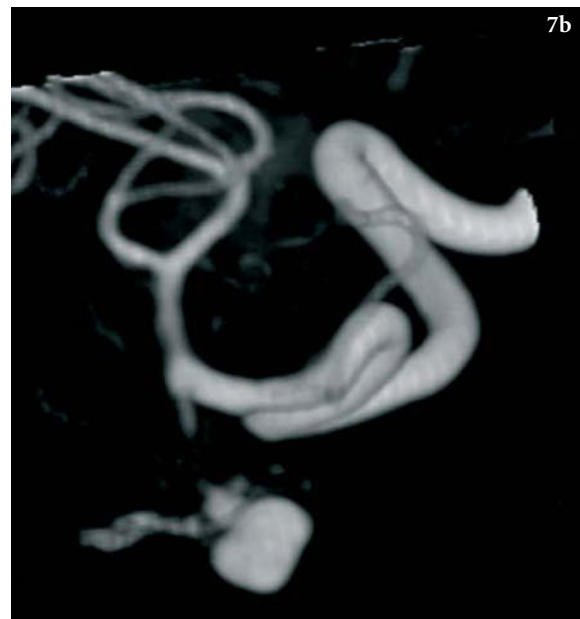

Fig. 7b - Angiographie 3D correspondante : vasospasme et sac circulant.

## Références

1. Hotlscher T, Schlachetzki F, Bauer A *et al.* (2001) Echo-enhanced transcranial color-coded US: clinical usefulness of intravenous infusion versus bolus injection of SH U 508A. *Radiology* 219(3): 823-7
2. Deklunder G, Gautier C, Boivin V (2000) Apport des agents de contraste dans l'exploration ultrasonographique des artères cérébrales. *J Radiol* 84: 2063-8
3. Blebea J, Zickler R, Volteas N *et al.* (2003) Duplex imaging of the renal arteries with contrast enhancement. *Vasc Endovascular Surg* 37(6): 429-36
4. Gutberlet M, Venz S, Zendel W *et al.* (1998) Do ultrasonic contrast agents artificially increase maximum doppler shift? *In vivo* study of human common carotid arteries. *J Ultrasound Med* 17: 97-102
5. Melany ML, Grant EG, Farooki S *et al.* (1999) Effect of US contrast agents on spectral velocities: *in vitro* evaluation. *Radiology* 211: 427-31
6. Ohm C, Bendick PJ, Monash J *et al.* (2005) Diagnosis of total internal carotid occlusions with duplex ultrasound and ultrasound contrast. *Vasc Endovascular Surg* 39(3): 237-43
7. Forsberg F, Rawool NM, Merton DA *et al.* (2002) Contrast enhanced vascular three-dimensional ultrasound imaging. *Ultrasonics* 40(1-8): 117-22
8. Khaw AV, Schminke U, Bleiss A, Kessler C (2004) Echo-enhanced duplex sonography of extracranial vertebral arteries. *Ultrasound Med Biol* 30(2): 139-46
9. Droste DW, Metz RJ (2004) Clinical utility of echocontrast agents in neurosonology. *Neurol Res* 26(7): 754-9
10. Deklunder G (2002) Role of ultrasound and contrast-enhanced ultrasound in patients with cerebrovascular disease. *Eur Heart J Supplements* (2002). Suppl C: C51-C55
11. Catalano O, Lobianco R, Cusati B, Siani A (2005) Contrast enhanced sonography for diagnosis of ruptured abdominal aortic aneurysm. *AJR Am J Roentgenol* 184(2): 423-7
12. Ubbink DT, Legemate DA, Llull JB (2002) Color-flow duplex scanning of the leg arteries by use of a new echo-enhancing agent. *J Vasc Surg* 35(2): 392-6
13. Eiberg JP, Hansen MA, Jensen F *et al.* (2003) Ultrasound contrast-agent improves imaging of lower limb occlusive disease. *Eur J Vasc Endovasc Surg* 25(1): 23-8
14. Coffi SB, Ubbink DT, Zwiers I *et al.* (2004) Contrast-enhanced duplex scanning of crural arteries by means of continuous infusion of Levovist. *J Vasc Surg* 39(3): 517-22
15. Claudon M, Plouin PF, Baxter GM *et al.* (2000) Renal arteries in patients at risk of renal arterial stenosis: multicenter evaluation of the echo-enhancer SH U 508A at color and spectral doppler US. *Radiology* 214: 739-46
16. Drelich-Zbroja A, Jargiello T, Drelich G *et al.* (2004) Renal artery stenosis: value of contrast-enhanced ultrasonography. *Abdom Imaging* 29(4): 518-24
17. Lacourciere Y, Levesque J, Onrot JM *et al.* (2002) Impact of Levovist ultrasonographic contrast agent on the diagnosis and management of hypertensive patients with suspected renal artery sténosis: a Canadian multicenter pilot study. *Can Assoc Radiol J* 53(4): 219-27
18. Blebea J, Volteas N, Neumyer M *et al.* (2002) Contrast enhanced duplex ultrasound imaging of the mesenteric arteries. *Ann Vasc Surg* 2002 16(1): 77-83
19. Drelich-Zbroja A, Jargiello T, Szymanska A *et al.* (2003) The diagnostic value of Levovist in doppler imaging of visceral arteries in patients in patients with abdominal angina before and after angioplasty. *European Journal of Ultrasound* 16: 225-35
20. Hennerici M, Baezner H, Daffertshofer M (2004) Ultrasound and arterial wall disease. *Cerebrovasc Dis* 17 Suppl 1: 19-33
21. Droste DW, Jurgens R, Nabavi DG *et al.* (1999) Echo-contrast-enhanced ultrasound of extracranial internal carotid artery high-grade stenosis and occlusion. *Stroke* 30: 2302-6
22. Furst G, Saleh A, Wenserski F *et al.* (1999) Reliability and validity of noninvasive imaging of internal carotid artery pseudo-occlusion. *Stroke* 30: 1444-9
23. Ricci P, Intrieri F, Cantisani V *et al.* (2004) Contrast enhanced US in the assessment of the ilio-caval axis in deep venous thrombosis. *Radiol Med (Torino)* 107(5-6): 506-14
24. Postert T, Braun B, Federlein J *et al.* (1998) Diagnosis and monitoring of middle cerebral artery occlusion with contrast-enhanced transcranial color-coded real-time sonography in patients with inadequate acoustic bone windows. *Ultrasound Med Biol* 24(3): 333-40
25. Goertler M, Kross R, Baeumer M *et al.* (1998) Diagnostic impact and prognostic relevance of early contrast-enhanced transcranial color-coded duplex sonography in acute stroke. *Stroke* 29(5): 955-62
26. Uggowitz MM, Kugler C, Riccabona M *et al.* (1999) Cerebral arteriovenous malformations: diagnostic value of echo-enhanced transcranial Doppler sonography compared with angiography. *Am J Neuroradiol* 20(1): 101-6
27. Kono Y, Pinnel SP, Sirlin CB *et al.* (2004) Carotid arteries: contrast-enhanced US angiography – preliminary clinical experience. *Radiology* 230(2): 561-8
28. Bendick PJ, Zelenock GB, Bove PG *et al.* (2003) Duplex ultrasound imaging with an ultrasound contrast agent: the economic alternative to CT angiography for aortic stent graft surveillance. *Vasc Endovascular Surg* 37(3): 165-70
29. Bendick PJ, Bove PG, Long GW *et al.* (2003) Efficacy of ultrasound scan contrast agents in the noninvasive follow-up of aortic stent grafts. *J Vasc Surg* 37(2): 381-5

30. Helberger P, Schunn C, Ritter W *et al.* (1997) Postoperative color flow duplex scanning in aortic endografting. *J Endovascular Surg* 4(3): 262-71
31. Napoli V, Bargellini I, Sardella SG *et al.* (2004) Abdominal aortic aneurysm: contrast-enhanced US for missed endoleaks after endoluminal repair. *Radiology* 233(1): 217-25
32. Raman KG, Missig-Carroll N, Richardson T *et al.* (2003) Color-flow duplex ultrasound scan versus computed tomographic scan in the surveillance of endovascular aneurysm repair. *J Vasc Surg* 38(4): 645-51
33. Klotzsh C, Bozzato A, Lammers G *et al.* (1999) Three-dimensional transcranial color-coded sonography of cerebral aneurysms. *Stroke* 30(11): 2285-90
34. Harrer JU, Wessels T, Poerwowidjojo S *et al.* (2004) Three-dimensional color-coded duplex sonography for assessment of the vertebral artery origin and vertebral artery stenoses. *J Ultrasound Med* 23(8): 1049-56
35. Fujimoto S, Toyoda K, Inoue T *et al.* (2004) Diagnostic impact of transcranial color-coded real-time sonography with echo contrast agents for hyperperfusion syndrome after carotid endarterectomy. *Stroke* 35(8): 1852-6
36. Seidel G, Albers T, Meyer K, Wiesmann M (2003) Perfusion harmonic imaging in acute middle cerebral artery infarction. *Ultrasound Med Biol* 29(9): 1245-51
37. Lindner JR (2002) Detection of inflamed plaques with contrast ultrasound. *Am J Cardiol* 21; 90(10C): 32L-35L
38. Carlier S, Kadariaris IA, Dib N (2005) Vasa vasorum imaging: a new window to the clinical detection of vulnerable atherosclerotic plaques. *Curr Atheroscler Rep* 7(2): 164-9

---

# Apport de l'injection de contraste ultrasonore pour l'analyse Doppler des tumeurs gynécologiques

H. Marret, F. Tranquart, A. Bleuzen et S. Sauget

## Introduction

L'échographie pelvienne transpéritonéale et endovaginale est devenue l'examen de référence en matière de diagnostic pour la pathologie annexielle et utérine. Examen de première intention et devant pouvoir être réalisée en pratique courante, l'échographie pelvienne nécessite néanmoins, en présence d'anomalie, une expérience particulière et l'utilisation de toutes les techniques de Doppler, d'harmonique, de 3D ou d'injection de contraste pour décrire au mieux les masses annexielles et utérines. Il convient en matière de diagnostic de pouvoir séparer bénin et malin mais aussi fonctionnel ou organique pour un kyste de l'ovaire, un fibrome ou un polype pour une masse de l'utérus, car cela conditionne bien souvent le choix de la thérapeutique ou de la voie d'abord chirurgicale. En ouvrant l'accès à la vascularisation des organes, le Doppler nous permet de déceler les modifications vasculaires provoquées par les tumeurs malignes ou bénignes. L'étude de la macrovascularisation par l'application du Doppler énergie ou power Doppler utilisé en première ligne permet, en localisant les vaisseaux sanguins et en les quantifiant, de discriminer tumeurs bénignes et malignes. Le développement de ces tumeurs dépend de la présence de vaisseaux supplémentaires ou néoangiogénèse. Si les caractéristiques des vaisseaux des tumeurs bénignes semblent peu différentes des vaisseaux normaux, en revanche, les néovaisseaux tumoraux possèdent des particularités qui les différencient d'une vascularisation normale, étant constitués d'une média pauvre en fibres musculaires, voire totalement dépourvue de gaine élastique. Il existe par ailleurs de nombreux shunts ou lacs artério-veineux au sein des tumeurs malignes. Le Doppler couleur (1) ajoute deux types d'éléments, à savoir une séméiologie échographique descriptive, avec obtention d'une cartographie vasculaire qualitative mais aussi quantitative, ainsi qu'une évaluation hémodynamique quantitative des flux circulants.

Néanmoins, pour l'analyse des phénomènes d'angiogénèse qui concernent les modifications précoces

des petits vaisseaux, une analyse de la microcirculation est nécessaire. De même, les thérapeutiques actuellement proposées sont tournées vers la destruction ou la réduction de la vascularisation des tumeurs, notamment pour la pathologie utérine. Il est devenu nécessaire d'avoir accès facilement à la microvascularisation d'un organe. L'approche de cette néovascularisation est possible par l'utilisation de produits de contraste ultrasonores comme le Levovist® ou le SonoVue®. Nous avons donc pour principal objectif de recenser ce qui est acquis en pratique de produit de contraste pour leur utilisation en gynécologie.

## L'ovaire

L'étude de la vascularisation est un élément important de l'imagerie ultrasonore actuelle; à ce titre, le Doppler couleur et le Doppler énergie se sont ajoutés à l'examen échographique morphologique donnant accès à l'étude de la vascularisation des ovaires ou des tumeurs annexielles. Le Doppler énergie couplé au Doppler pulsé sont ainsi validés pour améliorer la sensibilité de l'échographie simple associée au dosage du CA 125 (2-8). Pour les masses annexielles, une tumeur hypervascularisée avec des vaisseaux centraux et un index de résistance bas est très probablement maligne, ces éléments diagnostiques étant désormais indispensables pour tout examen échographique (8) même s'ils n'apportent pas une sensibilité ou une spécificité supérieure à 90 %. L'apport de la quantification informatisée de cette vascularisation est possible et assure la reproductibilité de la méthode (9), permettant des résultats encore supérieurs en terme de prédictibilité.

Récemment, certaines équipes ont commencé à évaluer les tumeurs de l'ovaire en utilisant l'injection d'un produit de contraste intravasculaire afin d'améliorer encore la discrimination malin-bénin.



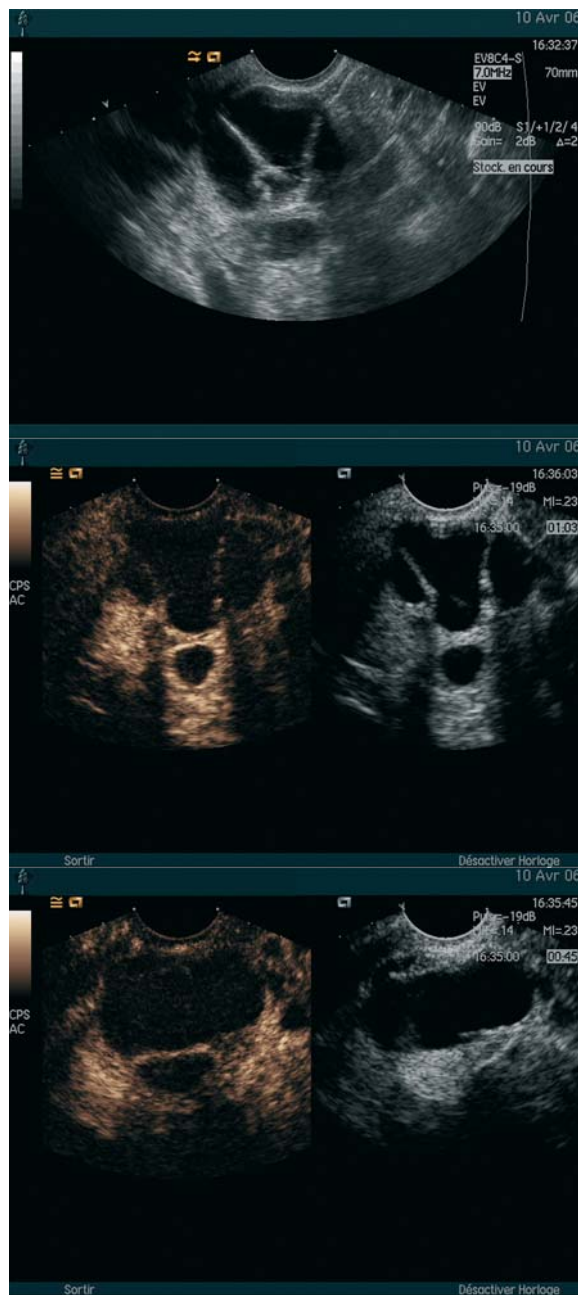
Le Levovist® (SHU 508 A, Schering AG, Berlin, Allemagne), agent de contraste ultrasonore à microbulles de première génération, a été utilisé en premier. Il permet une meilleure appréciation des vaisseaux et une meilleure cartographie de la lésion, lorsque la vascularisation est pauvre ou à faible vitesse (10-11).

Deux possibilités d'injection sont offertes, une perfusion lente du produit ou une injection en bolus.

La première possède surtout un intérêt morphologique, et s'adresse aux tumeurs pleines pour décrire leur vascularisation ainsi amplifiée. Le contraste peut ainsi faire le diagnostic de zones hypervascularisées, permettant de suspecter une tumeur maligne avec une fiabilité accrue. C'est le cas pour le cancer de la prostate, par exemple, où il permet d'orienter la biopsie (12). Dans l'ovaire, un article (13) a rapporté un cas de cancer (stade I) de l'ovaire détecté par l'échographie de contraste seule. Ce type d'utilisation du contraste pourrait être utile pour le dépistage, mais il convient de connaître auparavant la vascularisation ovarienne normale au cours du cycle après injection de contraste, or aucune série n'a été publiée à ce sujet. Nous avons réalisé une étude descriptive de la vascularisation ovarienne amplifiée par contraste chez la brebis au cours de l'œstrus (14). La vascularisation augmentait avec l'apparition des follicules dominants et du corps jaune qui était extrêmement vascularisé. Il convient donc d'être prudent lors de l'interprétation de la vascularisation ovarienne et de tenir compte de la date du cycle.

L'utilisation du SonoVue® (Bracco, Italie), produit de contraste de seconde génération, associé à l'apport de l'imagerie non linéaire, rend la cartographie des vaisseaux plus précise, autorisant la description de la microvascularisation des tumeurs. Il est ainsi possible de différencier avec certitude une zone solide vascularisée, comme une végétation ou une zone tumorale d'une zone solide avasculaire, comme un caillot ou une boule de poils ou de cartilage au sein d'un kyste dermoïde. Les cloisons et la paroi du kyste ovarien apparaissent constamment vascularisées, confirmant ce que l'histologie démontre : si tout kyste ovarien est vascularisé, il faudra donc essayer de les différencier par l'intensité de leur vascularisation (fig. 1-3).

Quel que soit le produit utilisé, une injection intraveineuse en bolus rapide (sur 2 à 3 secondes environ) permet une analyse de la cinétique de l'agent de contraste au sein de l'ovaire ou de la tumeur (15-18). L'intensité du signal en Doppler énergie en fonction du temps est appréciée par analyse informatisée de séquences enregistrées d'une durée de cinq minutes. Deux études ont été publiées à ce jour, celle de Orden *et al.* (19) et la nôtre (20). Les deux sont concordantes, l'analyse de la courbe d'intensité en fonction du temps permettant d'apprécier de nouveaux paramètres. La cinétique du Levovist® au sein de l'ovaire montre une phase de latence d'environ 10-20 secondes avant que le produit n'apparaisse, avec un pic d'amplification de la vascularisation précoce vers 20 secondes, puis une décroissance en deux périodes

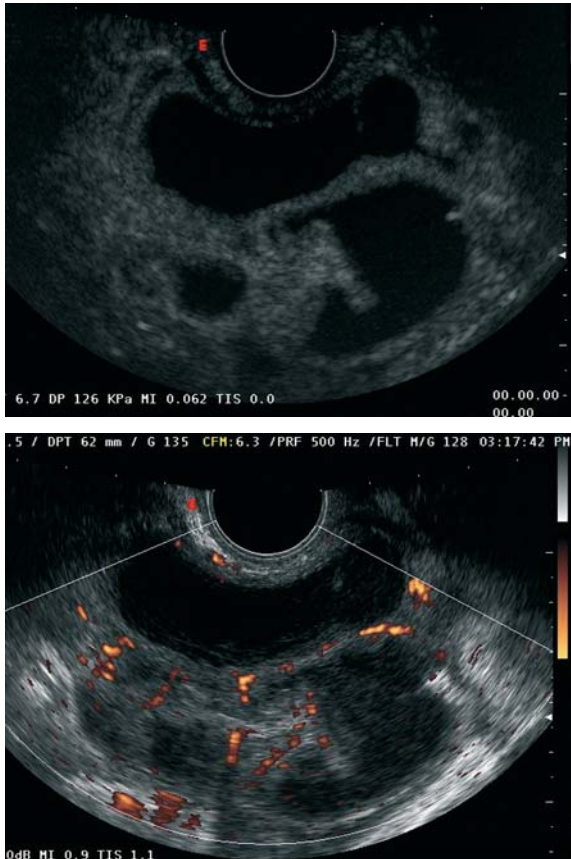


**Fig. 1** - Lésion ovarienne complexe associant des cloisons et une zone échogène.

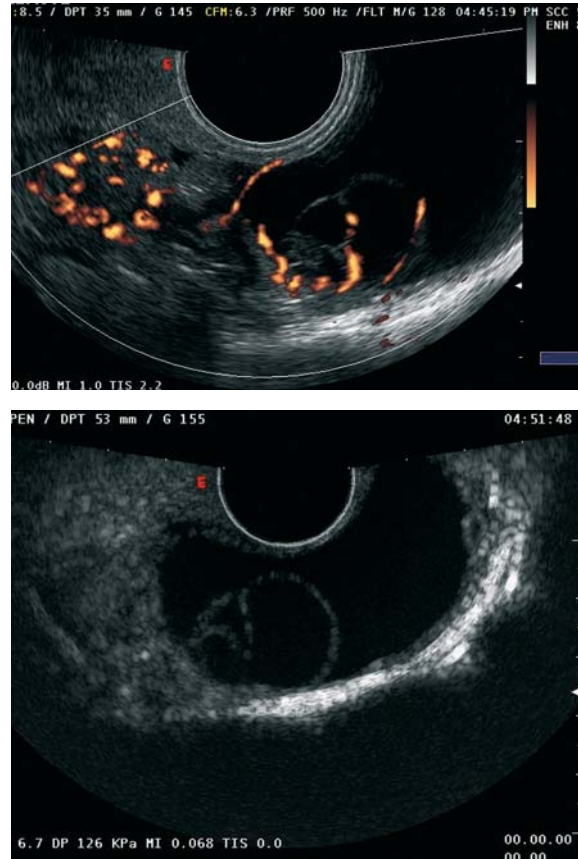
Au milieu, détection de microvaisseaux au sein des différentes cloisons non détectés en Doppler énergie.

En bas, absence totale de détection de microbulles dans la zone échogène témoignant de sa nature hémorragique.

comportant une phase de vidange de la lésion suivie d'une destruction progressive du produit. La particularité des cancers de l'ovaire ou des tumeurs *borderline* est la stagnation du produit de contraste au sein de la lésion du fait des modifications morphologiques de la vascularisation. La vitesse de disparition du produit de contraste de la lésion est plus longue en présence



**Fig. 2 - Cancer de l'ovaire.**  
 En bas, tumeur avec description de macrovascularisation en Doppler énergie.  
 En haut, tumeur avec microvascularisation après injection de SonoVue®.



**Fig. 3 - Tumeur bénigne de l'ovaire.**  
 En haut, kyste mucineux en Doppler énergie.  
 En bas, après injection de SonoVue®: microvascularisation des cloisons.

d'une tumeur maligne que devant une tumeur bénigne. Pour ce paramètre, la sensibilité de 96 % (pour une spécificité de 98 %) (20) est très supérieure à celle de 78 % pour l'index de résistance ou à celle de 83 % pour un modèle prenant en compte le Doppler (intensité et localisation), le CA125 et la morphologie (8).

Ces nouveaux paramètres sont très performants et semblent reproductibles. Il nous semble important de valider ces paramètres avec les produits de contraste plus performants que sont le SonoVue® disponible en Europe ou Definity® pour les pays d'Amérique du Nord.

Cette technique plus invasive pour la patiente doit actuellement être utilisée dans le cadre d'études car elle n'a pas été comparée aux paramètres usuels de l'échographie. Plusieurs protocoles d'étude sont en cours. Pour notre part, nous avons testé le SonoVue® sur des tumeurs suspectes de malignité et obtenu des courbes semblant assez proches de celles obtenues avec Levovist® à mi-inclusion de l'étude. La dégradation du produit est néanmoins plus longue,

rendant l'analyse de la phase de vidange plus complexe. La comparaison avec les paramètres usuels de l'échographie Doppler et le CA125 nous permettra d'évaluer la pertinence de l'échographie de contraste pour la discrimination des tumeurs malignes. De même la description des tumeurs ovariennes par le SonoVue®, en cours d'analyse au sein d'un protocole européen (IGIT) regroupant dix centres, permettra de valider les paramètres à étudier pour la discrimination et pour la caractérisation des tumeurs. Enfin, une troisième étude portant sur les femmes à risque de cancer de l'ovaire est en cours à l'université Arizona aux États-Unis avec Definity®.

Ces études permettront de valider le contraste dans la discrimination des tumeurs bénignes et malignes de l'ovaire; il reste à savoir quelle sera l'application pratique chez les patientes se présentant avec un kyste ovarien suspect. En effet, les tumeurs malignes de l'ovaire autres que stade IA sont assez faciles à suspecter avec l'échographie Doppler simple; l'apport du contraste pourrait donc se situer à ce niveau sur des tumeurs limitées à l'ovaire, avec peu de

signes de malignité, en particulier pas de végétations, avec une quantification vasculaire Doppler démontrant une faible intensité, un index de résistance supérieur à 0,50 et un taux de CA125 normal. Encore faudra-t-il démontrer que la prise en charge de ces tumeurs suspectes de stade précoce de cancer ovarien ou de malignité limitée sera modifiée par une amélioration de leur prédiction. Si l'on en croit les articles récents en onco-gynécologie, la prise en charge au sein d'une équipe performante pour la chirurgie carcinologique ovarienne augmente, tous stades confondus, la survie des patientes. L'objectif de l'optimisation du diagnostic préopératoire est plus de permettre une décision de coelioscopie avec extraction protégée du kyste ou de l'ovaire, permettant un examen histologique extemporané, que de réaliser un diagnostic proche de l'histologie.

Au total, pour les produits de contraste dans les tumeurs de l'ovaire la faisabilité est démontrée; la sélection des paramètres est élaborée et sera sous peu applicable, la diffusion de la technique et son accès sur de plus en plus d'appareils et de sondes endovaginales, éléments qui sont pour l'instant des facteurs limitants, vont permettre son utilisation en pratique courante. Celle-ci restera néanmoins pour l'instant l'affaire d'échographistes de niveau 2, performants dans l'échographie gynécologique.

## Perspectives

Enfin, il demeure un secteur où le contraste est à ce jour peu utilisé, le monitoring de thérapeutiques. Cela peut concerner le suivi de tumeur ovarienne de stade avancé et justifiant une chimiothérapie néoadjuvante poursuivie d'une chirurgie la plus complète possible. La cartographie vasculaire des lésions ovariennes solides sous chimiothérapie, peut permettre de détecter précocement l'efficacité de la thérapeutique justifiant de sa poursuite avant d'attendre une réduction de taille tumorale souvent plus tardive. Actuellement le suivi des patientes est effectué par scanner et par dosage du CA125. Le monitoring de thérapeutique antiangiogénique pourrait ainsi être effectué de façon plus fiable et moins irradiante.

Les thérapeutiques peuvent aussi être pratiquées sur ovaires normaux (stimulation au cours de protocoles visant à préparer les ovaires pour la procréation médicale assistée par exemple). La description de la vascularisation au cours du cycle féminin a été effectuée par l'analyse des flux et par l'utilisation d'une méthode semi-quantitative pour apprécier le nombre de vaisseaux périfolliculaires, voire par analyse de paramètres vasculaires en 3D, mais à ce jour aucune autre publication que la nôtre utilisant le contraste chez la brebis et hors de toute stimulation n'a été rapportée. Des protocoles d'études sont en cours de réalisation pour compléter les données et explorer ces voies d'utilisation du contraste.

## L'utérus

### Les fibromes

Les léiomyomes utérins sont les tumeurs bénignes les plus fréquentes de la femme. Leur prévalence est de 30 à 50 % après 30 ans. La vascularisation de ces tumeurs est encore mal connue, ce d'autant qu'elle se modifie avec le temps.

Les fibromes produisent eux-mêmes de nombreux facteurs de croissance: *insulin growth factor* (IGF), *platelet-derived growth factor* (PDGF), *vascular endothelial growth factor* (VEGF), *fibroblast growth factor* (FGF) qui induisent une néoangiogenèse intense dans la périphérie du fibrome. Ces néovaisseaux pénètrent dans le fibrome par sa périphérie. Ils forment une « capsule vasculaire » ou « plexus vasculaire ».

Cette néoangiogenèse périphérique favorise la croissance du léiomyome. Du fait de la densité tumorale, ces néovaisseaux pénètrent difficilement au sein de la tumeur. Il y a donc peu de vaisseaux internes au fibrome et seul est parfois mis en évidence un axe vasculaire composé d'une artère et d'une veine qui traverse le myome de part en part. Par contre, il n'est pas retrouvé de capillaires.

La vascularisation des fibromes a été comparée à celle du myomètre environnant. Les plus petites tumeurs ont en général une densité vasculaire moins importante que ce dernier; à l'inverse, les résultats concernant les plus gros fibromes sont controversés et, si certains sont plus vascularisés que le myomètre, d'autres le sont parfois très peu en raison des effets de nécrobiose.

Une modification vasculaire au sein du myomètre distant est également parfois visible pour les utérus fibromateux: les vaisseaux sont dilatés et congestifs du fait du syndrome compressif.

Par Doppler pulsé des vaisseaux pelviens, les index de résistance et de pulsatilité sont moins élevés dans les artères utérines des utérus fibromateux et moins élevés dans les vaisseaux myomateux, surtout en périphérie, que dans les vaisseaux du myomètre (24, 25).

C'est à partir de ces constatations vasculaires et des phénomènes de nécrobiose spontanée que l'embolisation des artères utérines a été proposée dans l'arsenal thérapeutique des fibromes symptomatiques. En raison des bons résultats cliniques rapportés, l'embolisation s'est imposée ces dernières années comme une alternative aux autres procédures opératoires dans le traitement des fibromes utérins symptomatiques. Il n'en reste pas moins que les possibilités d'évaluation précoce de la réponse au traitement sont limitées avec les méthodes actuelles (26) et que la possibilité d'atteinte ovarienne a été remarquée par certaines études avec un risque de ménopause précoce (27). Au sein de notre équipe, nous avons travaillé depuis dix ans sur l'embolisation, ce qui nous a permis de définir l'échec, la récurrence à court et moyen terme, les facteurs de risque de récurrence et les compli-



cations de la technique (28, 29). L'IRM et l'échographie Doppler simple sont les gold standards du diagnostic et du monitoring de l'embolisation, mais le coût de l'IRM en restreint ses indications. Dans ces conditions, la disponibilité de l'échographie avec injection de contraste, simple à mettre en œuvre, peu coûteuse et peu invasive, est un atout précieux pour un meilleur contrôle de la procédure.

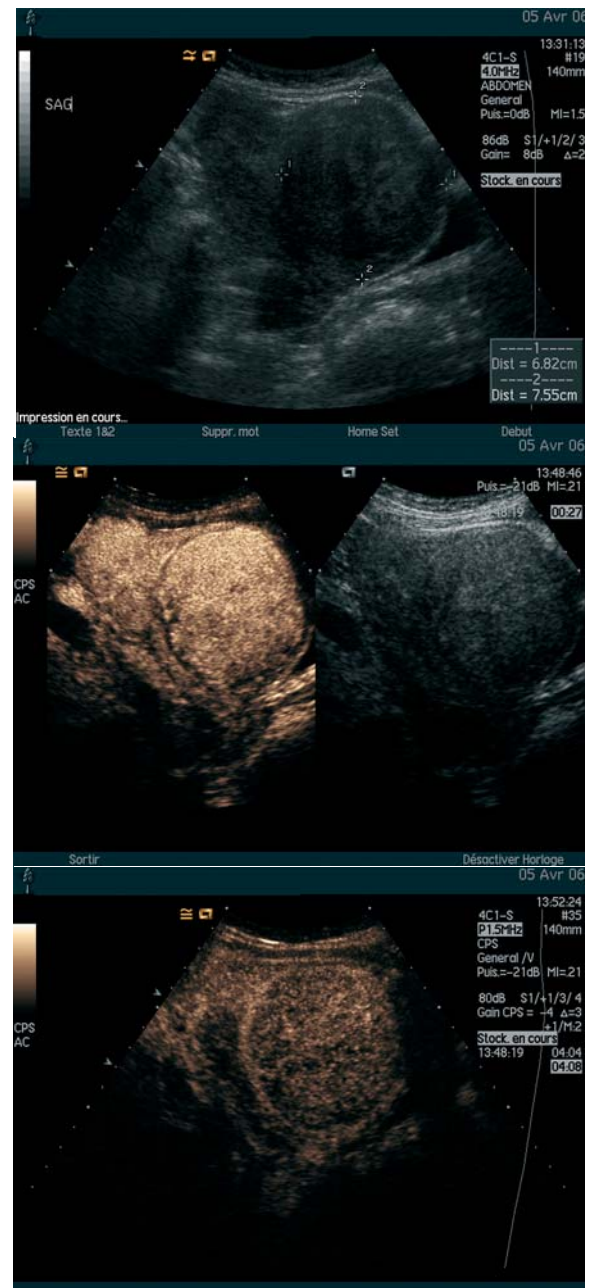L'échographie de contraste avec injection périphérique de SonoVue® est possible pour visualiser la vascularisation des myomes. Dans le cadre de la description de cette dernière, nous avons apprécié la faisabilité de la technique et nous pensons que l'échographie de contraste représente une alternative intéressante pour l'objectif du monitoring de l'embolisation, autorisant un meilleur encadrement de la procédure, une évaluation précoce de la réponse locale, ainsi que la possibilité d'apprécier une possible atteinte ischémique ovarienne.

La prise de contraste de l'utérus survient précocement avant celle de l'ovaire en moins de 20 secondes, les artères utérines véhiculant les microbulles de SonoVue®. La périphérie de l'utérus et du myomètre ainsi que les fibromes apparaissent en premier. La vascularisation périphérique des fibromes est souvent intense et apparaît très vite au cours du temps artériel, identique à ce que l'on peut observer lors d'une artériographie. La vascularisation des fibromes est l'une des premières à apparaître, ce qui correspond bien à la technique de l'embolisation où les particules sont préférentiellement et spontanément dirigées vers les myomes, permettant une embolisation sélective des fibromes avec respect partiel du myomètre. Le myomètre est ensuite rehaussé, puis enfin l'endomètre, dont la vascularisation semble moins intense mais variable selon la date de l'examen et peut-être selon les traitements suivis par la patiente, souvent sous progestatif pour le traitement de ces fibromes.

La vascularisation des fibromes est visualisée de manière centripète, de la périphérie vers le centre, avec des zones parfois hétérogènes démontrant une nécrobiose centrale, voire, pour certains, une véritable kystisation. Certains fibromes parfois mal identifiables en échographie morphologique standard sont localisés grâce à l'absence de vascularisation à leur niveau ou par la rapide évacuation du produit de contraste en leur sein en moins de 2 minutes. L'utilisation du contraste permet ainsi d'affiner le diagnostic échographique de fibrome se rapprochant des résultats obtenus en IRM.

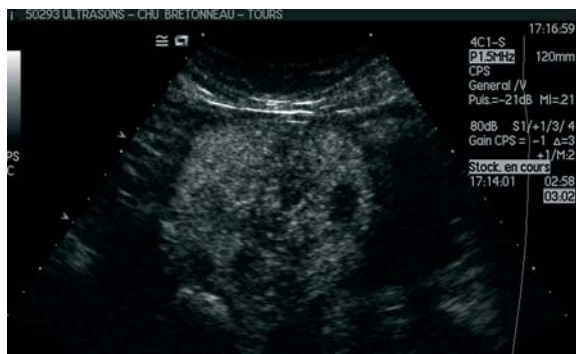La description des fibromes est facilitée par l'apport du contraste et permet ainsi de contrôler les thérapeutiques visant à réduire la vascularisation de ces tumeurs. Ainsi, nous réalisons systématiquement cet examen avant toute embolisation des artères utérines, puis, dans le cadre du monitoring de la thérapeutique, nous renouvelons l'examen 48 heures plus tard. Nous avons pu monitorer la procédure d'embolisation en direct par cette même technique afin de constater l'effet immédiat de celle-ci (30). Le

SonoVue® a été injecté avant et après l'administration des particules dans l'artère utérine droite puis gauche. L'embolisation des fibromes est ainsi objectivée, l'artère utérine vascularisant préférentiellement les fibromes étant embolisée en premier (fig. 4-6).



**Fig. 4** - En haut, fibrome utérin avant injection de contraste. Au milieu, fibrome utérin après injection de produit de contraste: couronne vasculaire importante, zone centrale avec microvascularisation homogène. En bas, vidange assez rapide du SonoVue®; myomètre normal bien vascularisé en haut à gauche.





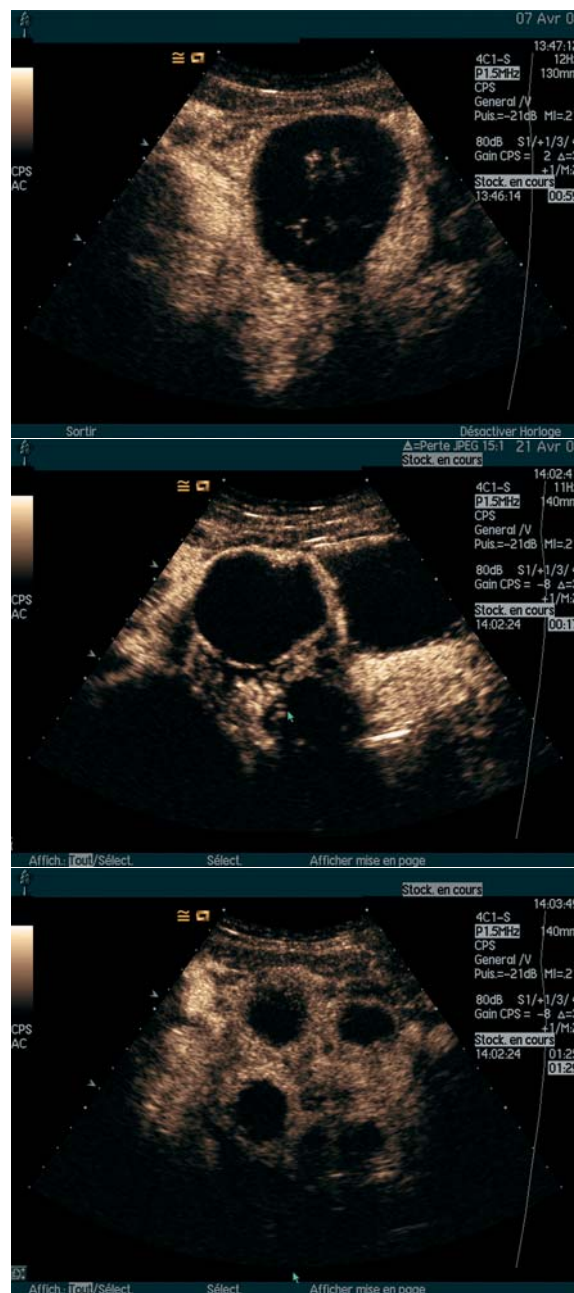
**Fig. 5** - Utérus fibromateux après injection de contraste. Zones noires avasculaires et zones hétérogènes correspondant à des myomes nécrobiosés spontanément.

L'obstruction des vaisseaux ne laisse qu'un mince réseau vasculaire encore visible à la périphérie du myomètre probablement en relation avec des anastomoses. Avec l'expérience, nous avons pu montrer que selon les patientes la vascularisation résiduelle du myomètre est variable, et nous tentons actuellement de démontrer une corrélation entre les suites immédiates et à court terme de l'embolisation selon le niveau de vascularisation du myomètre. Lors de l'échographie réalisée le lendemain de la procédure et après injection du SonoVue®, les myomes laissent des lacunes bien visibles au sein du myomètre toujours au moins partiellement vascularisé. Certains myomes sont alors parfois plus facilement visibles au sein du myomètre du fait de leur embolisation. Il est également possible de visualiser la persistance de vaisseaux résiduels au sein des myomes les plus volumineux qui pourrait expliquer certaines récives.

L'utilisation du SonoVue® pourrait permettre d'adapter le geste de l'embolisation au résultat immédiat sur les myomes si nous arrivons à montrer une corrélation entre une vascularisation persistante au niveau du myomètre et l'extinction des myomes sans diminution d'efficacité au niveau des myomes. La simplicité de la procédure permet de la renouveler fréquemment et donc de suivre au long court l'évolution des myomes traités.

## Perspectives

Concernant les myomes, les perspectives sont ouvertes avec l'étude de la cinétique de contraste au sein des myomes pour essayer de les différencier des autres tumeurs de l'utérus comme les sarcomes. Le contraste est aussi utile pour fournir des indications à l'embolisation lorsque la myomectomie est une alternative, certains fibromes moins vascularisés sont peut-être moins actifs sur le plan de leur croissance mais plus volontiers symptomatiques, avec douleur provoquée par une nécrobiose partielle. De même, il semble intéressant de monitorer d'autres thérapeutiques comme



**Fig. 6** - Utérus fibromateux dans les suites d'une embolisation des artères utérines après injection de contraste. Zones noires avasculaires correspondant à des myomes privés de leur apport vasculaire alors que le myomètre reste normalement perfusé.

les analogues de la LH-RH ou la myolyse par ultrasons de haute intensité ou par cryothérapie. L'échographie, en permettant de visualiser la taille, la densité mais aussi la vascularisation précise, nous semble rester l'examen de référence pour la pathologie utérine, l'IRM conservant une place lorsque l'échographie n'apporte pas les renseignements nécessaires à l'indication ou au résultat d'une thérapeutique.

## Les autres tumeurs utérines

Il ne fait pas de doute que l'échographie est l'examen capital pour le diagnostic des pathologies utérines, la mesure de l'endomètre (31) étant un paramètre incontournable. Néanmoins la fréquence du cancer de l'endomètre est faible : 5 à 15 % des patientes qui saignent après la ménopause ont un cancer de l'endomètre et, malgré la sensibilité élevée de l'échographie (92 %), la spécificité reste médiocre (81 %) pour la méta-analyse publiée en 1998 (32). L'hystérosonographie a démontré son efficacité pour la pathologie intracavitaire, mais elle est parfois mise en échec lors de cancer, l'eau se diluant dans la nécrose tumorale intracavitaire ou dans les caillots.

La ménopause ne facilite pas toujours la tâche de l'échographiste, car si l'endomètre devient plus fin et normalement < 5 mm, il est parfois difficile à mettre en évidence une modification d'échogénicité du fait de l'atrophie et de la position volontiers intermédiaire de l'utérus dans l'axe de la sonde endovaginale. Il ne faut pas alors considérer l'examen comme normal, surtout face à des métrorragies, mais proposer une hystérosonographie si elle est possible ou une hystéroscopie.

L'utilisation du Doppler énergie a déjà permis d'obtenir de bons résultats pour la discrimination des tumeurs : l'existence de vaisseaux au sein de l'endomètre est un paramètre physiologique à partir de l'ovulation chez une patiente non ménopausée, mais elle oriente vers la malignité après la ménopause. En effet, l'absence de vaisseaux est presque toujours en faveur de la bénignité, et rares sont les cancers pour lesquels il est impossible de retrouver une vascularisation (33). L'existence d'une vascularisation visible au sein des cancers semble osciller entre 71 et 100 %. Le nombre de vaisseaux et leur localisation sont aussi des paramètres importants. Alcazar *et al.* (34) ont décrit récemment que les polypes avaient un seul vaisseau central dans 97 % des cas, alors que le cancer possédait des vaisseaux multiples dans 82 % des cas et que l'hyperplasie était parcourue de vaisseaux disséminés dans 73 % des cas. La série de Timmerman *et al.* retrouve une valeur prédictive positive de 95 % pour ce signe qui selon lui suffit à lui seul pour faire le diagnostic de polype devant une hypertrophie de l'endomètre et doit conduire directement à l'hystéroscopie opératoire (35). Le nombre de vaisseaux retrouvés dans le cancer est plus élevé, 3,4 en moyenne en Doppler simple contre 1,2 pour les polypes pour un décompte visuel sans assistance informatique (36). Il peut y avoir deux ou trois vaisseaux dans un simple polype, mais la multiplication des vaisseaux le rend suspect.

Concernant l'endomètre, nous n'avons retrouvé qu'une série d'une équipe suédoise sur la quantification informatisée utilisant le Doppler énergie (33). L'index vasculaire calculé est alors de 31,5 % de vascularisation pour les tumeurs malignes contre 14 % pour les tumeurs bénignes. Ce paramètre demeure

indépendant des autres critères prédictifs en analyse multivariée. En revanche, l'échographie Doppler semble peu performante pour apprécier l'extension d'une tumeur de l'endomètre au sein du myomètre.

L'apport du contraste dans cette indication est encore peu évalué. Il est doré et déjà certain que son utilisation permet de visualiser des vaisseaux à tout niveau au sein de l'utérus, le degré d'amplification et la cinétique du produit pouvant peut-être alors renforcer la valeur diagnostique de l'échographie. La simple cartographie semble pour l'utérus non fibromateux peu performante, gommant l'effet nombre et l'existence de vaisseaux obtenus par Doppler couleur. Pour un polype, par exemple, la vascularisation apparaîtra par le vaisseau du pédicule, mais très vite l'ensemble de celui-ci apparaîtra rehaussé. Il n'est donc pas sûr que la cartographie améliore le diagnostic, mais nous ne disposons pas encore d'éléments suffisants pour dire si la cinétique du contraste au sein de vaisseaux d'un cancer de l'endomètre est différente de celle observée pour un polype bénin. Néanmoins il semble que la microvascularisation de l'endomètre soit utilisable en raison de sa vascularisation faible physiologiquement lors de la ménopause ou en début de cycle. Après injection de SonoVue®, la prise de contraste est tardive comparée au myomètre adjacent et la vidange du produit en son sein apparaît rapide. Des modifications de la cinétique du contraste pourraient s'avérer discriminantes pour les stades débutants. Cela mérite confirmation.

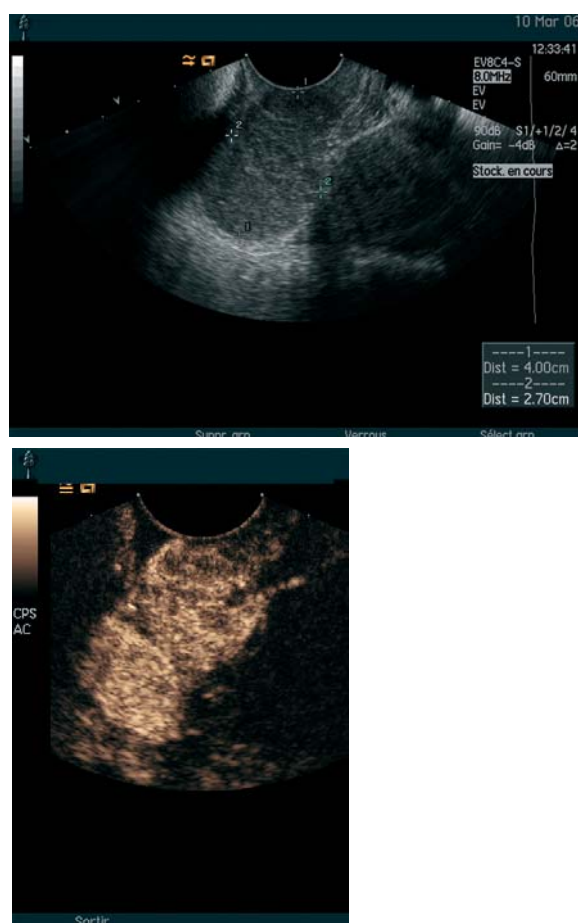
Aucune publication n'a rapporté des éléments de contraste pour le cancer de l'endomètre et la valeur pronostique de ce type d'exploration. De ce fait, l'IRM avec injection d'agent de contraste reste aujourd'hui le gold standard pour apprécier l'envahissement du myomètre sans étude comparative à l'échographie de contraste. Les premiers essais du contraste sur le cancer de l'endomètre dans une étude italienne ne semble pas très concluants (37), les auteurs retrouvant une vascularisation assez homogène de l'utérus (myomètre et endomètre), ne permettant pas de déterminer la profondeur d'envahissement du myomètre. Si la cartographie est pauvre, l'analyse en double image 2D et contraste permet de sélectionner des zones différentes selon l'échographie 2D au sein desquelles il est possible d'analyser la cinétique fine du SonoVue® déterminant ainsi si endomètre sain, myomètre et cancer de l'endomètre ont des profils de courbe temps-intensité différents, ce qui est le cas avec les myomes. Une telle étude reste à faire.

## Le cancer du col de l'utérus

La quantification vasculaire a été utilisée pour ce cancer afin de différencier tumeur bénigne et maligne, en semi-quantitatif (38) d'abord, puis en quantitatif (39), en le comparant à la densité des vaisseaux mesurée par immunohistochimie. Il a été retrouvé une bonne corrélation entre le nombre de vaisseaux

ou l'importance de la vascularisation et l'analyse histologique de la tumeur.

De plus, ce facteur est prédictif de tumeurs de mauvais pronostic avec une corrélation entre une vascularisation importante et le stade, la taille, l'envahissement ganglionnaire et celui du stroma. Alcazar (40) a retrouvé également, en semi-quantitatif, une corrélation avec le type de cancer (squameux) et le grade tumoral faiblement différencié ou indifférencié. Dans l'analyse en contraste de Testa *et al.* (37), sur 10 cancers du col une hypervascularisation a presque toujours été retrouvée (8/10), les deux plus petits cancers IA ou IB < 2 cm n'étant pas visible à l'écho 2D ni identifiable après injection de contraste. La prise de contraste est rapide et homogène pour l'ensemble du col. Quatre fois sur dix, les limites de l'extension de la tumeur sont mieux définies par la prise de contraste comparées à l'analyse en 2D simple (fig. 7). C'est aussi notre expérience, néanmoins nous ne disposons pas



**Fig. 7** - Tumeur du col de l'utérus.  
En haut, en deux dimensions avant injection.  
En bas, après injection de contraste (SonoVue®), limites de la tumeur bien perceptible par l'hypervascularisation de la tumeur.

encore d'une casuistique suffisante pour pouvoir analyser la cinétique du produit au sein du col et au sein de la tumeur. Un projet d'étude du contraste dans le cancer du col de l'utérus débute en comparaison à l'IRM dynamique qui à ce jour est l'examen de référence pour le diagnostic et la prise en charge des tumeurs du col de l'utérus.

## En conclusion

Nous sommes à l'heure actuelle au début de l'ère du contraste en échographie dans le domaine gynécologique et il existe encore peu de publications sur le sujet. Cela tient aussi au fait que la technique reste encore peu diffusée du fait de la nécessité d'avoir un appareil d'échographie très récent capable de détecter le SonoVue® avec utilisation d'une sonde endovaginale. Néanmoins, il semble possible de dire que, pour la pathologie annexielle et ovarienne en particulier, l'utilisation du contraste est utile pour mieux discriminer tumeur bénigne et maligne. Concernant l'utérus, son apport dans le monitoring du traitement des fibromes est intéressant, et il peut également être utile en diagnostic de par la visualisation de la microvascularisation de l'utérus, ce que ne permet pas le Doppler énergie. Enfin, de plus amples études sont nécessaires avant de juger de l'intérêt du contraste pour les tumeurs de l'endomètre ou du col de l'utérus que ce soit pour le diagnostic ou pour le monitoring de nouvelles thérapeutiques.

## Références

1. Marret H, Tranquart F, Sauget S, Lansac J (2003) Apport du Doppler pour le diagnostic des tumeurs ovariennes. *J Radiol* 84: 1725-31
2. Timor-Tritsch LE, Lerner JP, Monteagudo A, Santos R (1993) Transvaginal ultrasonographic characterization of ovarian masses by means of color flow-directed Doppler measurements and a morphologic scoring system. *Am J Obstet Gynecol* 168: 909-13
3. Alcazar JL, Ruiz-Perez ML, Errasti T (1996) Transvaginal color Doppler sonography in adnexal masses: which parameter performs best? *Ultrasound Obstet Gynecol* 8: 114-9
4. Valentin L (1999) Prospective cross-validation of Doppler ultrasound examination and gray-scale ultrasound imaging for discrimination of benign and malignant pelvic masses. *Ultrasound Obstet Gynecol* 14: 273-283
5. Timmerman D, Valentin L, Bourne TH *et al.* (2000) Terms, definitions and measurements to describe the sonographic features of adnexal tumors: a consensus opinion from the International Ovarian Tumor Analysis (IOTA) Group. *Ultrasound Obstet Gynecol* 16(5): 500-5. Review



6. Tailor A, Jurkovic D, Bourne TH *et al.* (1998) Comparison of transvaginal color Doppler imaging and color Doppler energy for assessment of intraovarian blood flow. *Obstet Gynecol* 91: 561-7
7. Kinkel K, Hricak H, Lu Y *et al.* (2000) US characterization of ovarian masses : a meta-analysis *Radiology* 217: 803-11
8. Marret H, Ecochard R, Giraudeau B *et al.* (2002) Color Doppler energy prediction of malignancy in adnexal masses using logistic regression models. *Ultrasound Obstet Gynecol* 20: 597-604
9. Marret H, Sauget S, Giraudeau B *et al.* (2005) Power Doppler vascularity index for predicting malignancy of adnexal masses. *Ultrasound Obstet Gynecol* 25: 508-13
10. Correas JM, Bridal L, Lesavre A *et al.* (2001) Ultrasound contrast agents: properties, principles of action, tolerance, and artifacts. *Eur Radiol* 11: 1316-28
11. Seidel G, Vidal-Langwasser M, Algermissen C *et al.* (1999) The influence of Doppler system settings on the clearance kinetics of different ultrasound contrast agents. *Eur J Ultrasound* 9: 167-75
12. Halpern EJ, Rosenberg M, Gomella LG (2001) Prostate cancer: contrast enhanced US for detection. *Radiology* 219: 219-25
13. Emoto M, Fujimitsu R, Hiwasaki H, Kawarabayashi T (2003) Normal sized ovarian cancer detected by colour Doppler Ultrasound using a microbubble contrast agent. *J Clin Oncol* 21: 3703-5
14. Marret H, Brewer M, Giraudeau B *et al.* (2005) Ovine model to evaluate ovarian vascularization using contrast enhanced sonography. *Comparative Medicine*
15. Suren A, Osmers R, Kulenkampff D, Kuhn W (1994) Visualization of blood flow in small ovarian tumor vessels by transvaginal colour Doppler sonography after echo enhancement with injection of Levovist. *Gynecol Obstet Invest* 38: 210-2
16. Orden MR, Gudmundsson S, Kirkinen P (2000) Contrast-enhanced sonography in the examination of benign and malignant adnexal masses. *J Ultrasound Med* 19: 783-8
17. Szymanski M, Szymanski W, Grabiec M, Korenkiewicz J (1999) Evaluation of using Levovist in the differential diagnosis of ovarian tumors. *Ginekol Pol* 70: 444-9
18. Kupesic S, Kurjak A (2000) Contrast-enhanced, three-dimensional power Doppler sonography for differentiation of adnexal masses. *Obstet Gynecol* 96: 452-8
19. Orden MR, Jurvelin JS, Kirkinen PP (2003) Kinetics of a US contrast agent in benign and malignant adnexal tumors. *Radiology* 226: 405-10
20. Marret H, Sauget S, Giraudeau B *et al.* (2004) Contrast-enhanced sonography helps in discrimination of benign from malignant adnexal masses. *J Ultrasound Med* 23: 1629-39
21. Junor EJ, Hole DJ, McNulty L *et al.* (1999) Specialist gynaecologists and survival outcome in ovarian cancer: a Scottish national study of 1866 patients. *Br J Obstet Gynaecol* 106: 1130-6
22. Kehoe S, Powell J, Wilson S, Woodman C (1994) The influence of the operating surgeon's specialisation on patient survival in ovarian carcinoma. *Br J Cancer* 70: 1014-7
23. Brown JM, Taylor KJ, Alderman JL *et al.* (1997) Contrast enhanced ultrasonographic visualization of gonadal torsion. *J. Ultrasound Med* 16: 309-16
24. Sosic A, Skupski DW, Strelzoff J *et al.* (1996) Vascularity of uterine myomas: assessment by colour and pulsed Doppler ultrasound. *Int J Gynecol Obstet* 54: 245-50
25. Tranquart F, Brunereau L, Cottier JP *et al.* (2002) Prospective sonographic assessment of uterine artery embolization for the treatment of fibroids. *Ultrasound Obstet Gynecol* 19: 81-7
26. Muniz CJ, Fleischer AC, Donnelly EF, Mazer MJ (2002) Three-dimensional color Doppler sonography and uterine artery arteriography of fibroids: assessment of changes in vascularity before and after embolization. *J Ultrasound Med* 21: 129-33
27. Ryu RK, Chrisman HB, Omary RA *et al.* (2001) The vascular impact of uterine artery embolization: prospective sonographic assessment of ovarian arterial circulation: *J Vasc Interv Radiol* 12: 1071-4
28. Marret H, Alonso Am, Cottier JP *et al.* (2003) Leiomyoma recurrence after uterine artery embolization. *J Vasc Interv Radiol* 14: 1395-400
29. Marret H, Cottier JP, Alonso AB *et al.* (2005) Predictive factors for fibroids recurrence after uterine artery embolisation. *BJOG* 112: 461-5
30. Marret H, Tranquart F, Sauget S *et al.* (2004) Contrast enhanced sonography during myomas embolization. *Ultrasound Obstet Gynecol* 23: 77-9
31. Smith-Bindman R, Kerlikowske K, Feldstein VA *et al.* (1998) Endovaginal ultrasound to exclude endometrial cancer and other endometrial abnormalities. *JAMA* 280: 1510-7
32. Vuento MH, Pirhonen JP, Makinen JI *et al.* (1999) Screening for endometrial cancer in asymptomatic postmenopausal women with conventional and colour Doppler sonography. *Br J Obstet Gynecol* 106: 14-20
33. Epstein E, Skoog L, Isberg PE *et al.* (2002) An algorithm including results of grey-scale and power Doppler ultrasound examination to predict endometrial malignancy in women with postmenopausal bleeding. *Ultrasound Obstet Gynecol* 20: 370-6
34. Alcazar JL, Castillo G, Minguez JA, Galan MJ (2003) Endometrial blood flow mapping using transvaginal power Doppler sonography in women with postmenopausal bleeding and thickened endometrium. *Ultrasound Obstet Gynecol* 21: 583-8
35. Timmerman D, Verguts J, Konstantinovic ML *et al.* (2003) The pedicle artery sign based on sonography with color Doppler imaging can replace second-stage tests in



- women with abnormal vaginal bleeding. *Ultrasound Obstet Gynecol* 22: 166-71
36. Fleischer AC, Shappel HW, Parker L, Hanemann C (2002) Colour Doppler Sonography of endometrial masses. *J Ultrasound Med* 21: 861-5
37. Testa AC, Ferrandina G, Fruscella E *et al.* (2005) The use of contrasted transvaginal sonography in the diagnosis of gynecologic diseases: a preliminary study. *J Ultrasound Med* 24: 1267-78
38. Wu YC, Yuan CC, Hung JH *et al.* (2000) Power Doppler angiographic appearance and blood flow velocity waveforms in invasive cervical carcinoma. *Gynecol Oncol* 79: 181-6
39. Cheng WF, Lee CN, Chen CA *et al.* (1999) Vascularity index as a novel parameter for the in vivo assessment of angiogenesis in patients with cervical carcinoma. *Cancer* 85: 651-7
40. Alcazar JL, Castillo G, Jurado M, Lopez-Garcia G (2003) Intratumoral blood flow in cervical cancer as assessed by transvaginal colour Doppler ultrasonography: correlation with tumour characteristics. *Int J Gynecol Cancer* 13: 510-4

---

# Échographie de contraste pédiatrique

M. Claudon, M.-A. Galloy et D. Mandry

## Introduction

L'échographie est une méthode diagnostique très largement utilisée en pédiatrie, dans de nombreux domaines cliniques : abdominal, appareil urinaire, parties molles, encéphale... À l'opposé, chez l'enfant, le scanner, méthode irradiante, n'est utilisé qu'en seconde ligne, et l'IRM présente des limites d'utilisation entre six mois et six ans, en raison de la nécessité de recourir à une sédation.

Les perspectives qu'a ouvertes l'échographie de contraste chez l'adulte devraient trouver un prolongement naturel en pédiatrie. L'utilisation de produit de contraste chez l'enfant reste cependant en pratique limitée à ce jour. Plusieurs raisons expliquent ce constat aujourd'hui.

## Des aspects réglementaires

Il n'existe en effet pas d'autorisation de mise sur le marché (AMM) pour l'enfant (en dessous de 18 ans) en France, comme dans de nombreux pays européens. De plus, la voie d'administration vésicale, utilisée pour détecter le reflux vésico-urétéro-rénal, n'est pas non plus retenue dans le domaine de l'AMM en France, alors qu'elle a été autorisée il y a quelques années dans certains pays européens comme l'Allemagne.

L'utilisation de produit de contraste chez l'enfant n'est donc possible qu'en cas d'essai clinique déclaré. Toutefois, de plus en plus d'équipes adoptent la même attitude que celle des pédiatres qui, de façon courante en France, utilisent des molécules n'ayant pas fait l'objet d'une AMM spécifique à l'enfant : il y a alors obligation de demander le consentement des parents et/ou de l'enfant après information.

C'est une procédure assez contraignante, mais indispensable.

Enfin, les organismes d'habilitation internationaux, et en particulier l'EMA (European Medicines Agency), n'ont imposé des études chez le nouveau-né et chez l'enfant pour l'AMM de ces molécules que de façon récente. Il n'y a donc pas de données fiables concernant la dose ou la toxicité chez le nouveau-né ou l'enfant pour les produits de contraste actuellement disponibles sur le marché européen. Aucun effet secondaire n'a toutefois été à ce jour rapporté dans le nombre encore limité de cas rapportés. C'est dans cet esprit de précaution que la World Federation for Ultrasound in Medicine and Biology (WFUMB) a édité des recommandations qui excluent l'échographie de contraste, surtout à haut index mécanique, pour l'exploration des organes sensibles, comme par exemple le cerveau du prématuré ou du nouveau-né, ou celle des organes génitaux (testicules, ovaires...). Il faut en effet rappeler que, dans certaines conditions expérimentales, certes non physiologiques, ont été observées des ruptures de capillaires et la fragilité des tissus du prématuré incite à la prudence.

## Le nombre limité d'études publiées chez l'enfant

S'il existe d'assez nombreux travaux expérimentaux laissant présager des perspectives intéressantes dans l'évaluation de certaines pathologies infantiles (lésions focales hépatiques, vitalité du testicule, obstruction urinaire, tumeurs périphériques...), peu de travaux cliniques significatifs ont jusqu'à présent été publiés, en dehors du domaine spécifique du reflux vésico-rénal où la littérature est abondante et du domaine trauma-

tique où des expériences limitées mais intéressantes ont été rapportées.

### Les évolutions techniques

En raison de la résonance non linéaire des microbulles prédominante à des fréquences d'émission relativement basses, la plupart des études ont été effectuées avec des sondes convexes, de fréquences d'émission inférieures à 5 MHz. Ce n'est que plus récemment que l'amélioration de la sensibilité des sondes a permis de réaliser des explorations contrastées en utilisant des sondes de plus hautes fréquences, convexes ou linéaires, plus adaptées au caractère superficiel des organes chez l'enfant. Toutefois, la moins grande sensibilité à ces fréquences élevées conduit à augmenter les doses de produit de contraste pour avoir un rehaussement suffisant, ce qui pose à nouveau le problème des études de doses chez l'enfant.

### Aspects spécifiques de l'échographie de contraste en pédiatrie

La sédation n'est en général pas nécessaire; elle sera éventuellement pratiquée, légère, en cas d'agitation importante de l'enfant (1).

Pour la voie endovasculaire, une voie veineuse sera posée, si possible à l'avance, pour limiter l'appréhension de l'enfant auquel sera expliqué le déroulement de l'examen. Un robinet trois voies sera inséré en sortie de cathéter, de façon à permettre à la fois l'injection du contraste et le lavage rapide au sérum isotonique.

La dose administrée par IV sera rapportée au poids de l'enfant, par exemple pour SonoVue® (Bracco, Milan) sur la base de 2,4 mL pour un adulte; toutefois en pratique, un minimum de 0,4 mL semble indiqué. Ces doses ne sont données qu'à titre indicatif et en rappelant qu'il n'existe pas d'AMM et donc pas de dose recommandée par les firmes. Une aide est indispensable pour pratiquer l'injection du produit dans le calme, permettre au radiologue de se concentrer sur l'acquisition et rassurer l'enfant.

Le protocole associera toujours une première phase d'exploration avant l'injection de produit de contraste, permettant de caractériser l'organe ou la lésion explorés en mode bidimensionnel et/ou avec Doppler, puis de choisir une fenêtre acoustique permettant de bien couvrir la zone d'intérêt, avec une bonne qualité acoustique, et d'inclure si possible le pédicule artério-veineux. On sera attentif à conserver la zone principale d'intérêt dans le

champ d'exploration quelle que soit l'amplitude des mouvements respiratoires de l'enfant. Le choix de la sonde (convexe basse fréquence ou linéaire haute fréquence) est fait en fonction de la situation et de la morphologie de la lésion, ainsi que des possibilités techniques de sa machine.

Pour la phase de contraste, systématiquement seront privilégiées les techniques d'imagerie non linéaire à bas index mécanique. L'enregistrement des images se fera dès l'injection, car le temps de transit court chez l'enfant amène une opacification par voie artérielle rapide, plus précoce que chez l'adulte. Les échographes actuels permettent un enregistrement continu sur des durées assez longues, le transfert de ces séquences sur un archivage numérique, et leur relecture rapide image par image. La difficulté à obtenir un contrôle respiratoire satisfaisant chez le jeune enfant et le rythme respiratoire spontané souvent rapide rendent la qualité des images en général moins démonstrative que chez l'adulte. Il est toutefois possible de répéter une injection sous un meilleur angle, ou sur une deuxième lésion en cas de nécessité, sous réserve des remarques en termes de doses formulées ci-dessus.

À la différence de l'adulte, c'est la voie d'administration endovésicale, à la recherche d'un reflux vésico-urétéral, qui est actuellement la plus utilisée: le protocole spécifique est détaillé ci-dessous.

### Principales applications cliniques en pédiatrie

#### Le reflux vésico-urétéral

L'utilisation d'agents de contraste pour la détection d'un reflux vésico-urétéral a été décrite avec Albunex® dans un modèle animal dès 1993 (2), puis chez l'homme en 1994 (1). L'avantage de l'échocystographie de contraste est la possibilité de détecter un reflux avec une grande fiabilité, par comparaison à la cystographie radiologique qui est une technique irradiante sans protection possible pour les organes génitaux qui se trouvent directement dans le champ d'exploration. Elle a aussi vocation à se substituer à la cystographie isotopique, moins irradiante, encore pratiquée dans certains centres. Elle apparaît beaucoup plus performante que l'échographie classique, qui permet de suspecter un reflux devant l'existence d'une hypotonie pyélique ou de variations rapides du diamètre du pyélon, ou que le mode Doppler couleur, très inconstant (3, 4).

### Réalisation de l'échocystographie

Le déroulement de l'échocystographie s'apparente à celui de la cystographie rétrograde, avec vérification des contre-indications (infection urinaire en cours, grossesse), sondage aseptique, puis remplissage de la vessie par du sérum salé isotonique.

Le principal produit de contraste utilisé jusqu'à présent a été Levovist® (Schering, Berlin), dont la seule contre-indication est la galactosémie congénitale (1, 5-7). La durée de vie du Levovist® en intra-cavitaire serait d'environ 20 minutes (5). La concentration habituelle est de 10 % du volume vésical, la réplétion théorique étant calculée en fonction de l'âge (30 mL de base + 30 mL par année d'âge) (8). Le volume calculé de Levovist®, concentré à 300 mg/mL, est administré en deux temps, à mi-réplétion théorique, puis en fin de réplétion. Dans des études récentes, il a été montré que l'utilisation d'une demi-dose, soit une concentration de 5 % du volume vésical, donnait des résultats comparables (9, 10).

De façon récente, SonoVue® (Bracco, Milan) a été utilisé avec succès, avec administration d'une dose de 0,5 mL (11), mais des doses plus faibles semblent suffisantes à l'expérience.

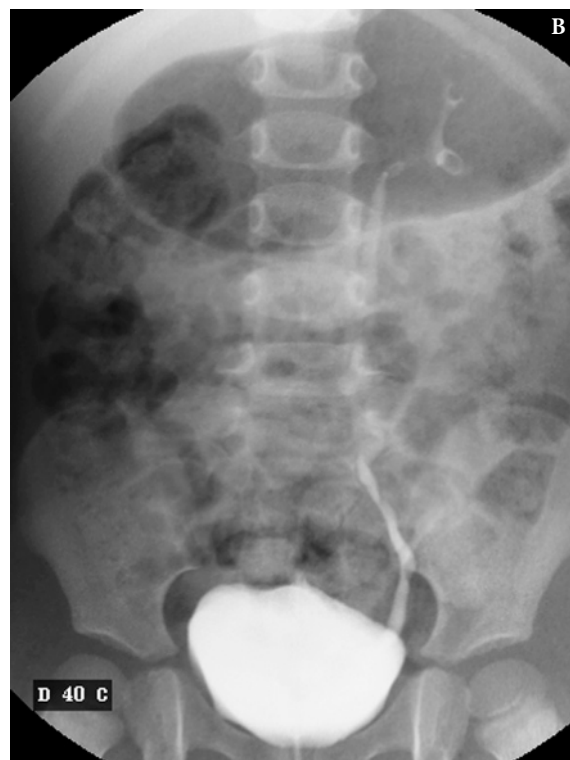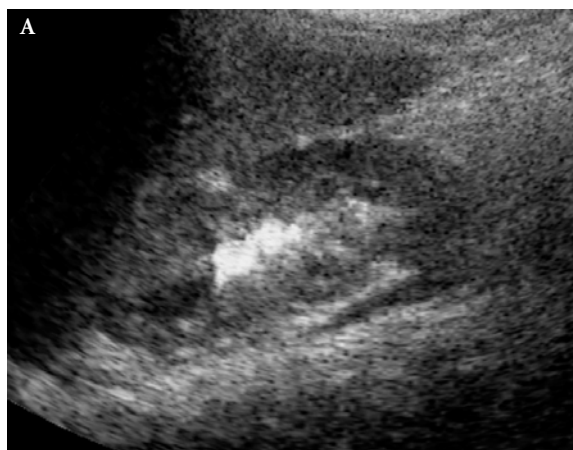
Les acquisitions échographiques sont effectuées en décubitus dorsal, complété d'un procu-

bitus ou d'un décubitus latéral pour améliorer les séquences (1, 5-7). Sont réalisées des séquences en balayage transversal et longitudinal au niveau de la vessie, puis en longitudinal et axial au niveau des deux aires rénales successivement avant remplissage vésical, à mi-réplétion théorique, à réplétion théorique et après miction.

### Séméiologie

Au sein de la vessie anéchogène, l'injection du produit de contraste se traduit par l'apparition d'un flux de bulles hyperéchogènes se diluant dans le sérum salé, puis sédimentant progressivement au fond de la vessie. Une trop grande concentration de produit de contraste entraîne un phénomène d'ombre acoustique postérieure marquée et peut masquer les uretères rétro-vésicaux.

Le reflux se traduit par l'apparition des microbulles sous forme d'échos assez intenses, mobiles, au niveau des uretères rétro-vésicaux et lombaires et des cavités pyélocalicielles (fig. 1 et 2). Avec Levovist®, nécessitant un index mécanique assez élevé, les bulles se détruisent rapidement sous la sonde; ce phénomène est moins marqué avec SonoVue® qui permet de travailler à bas index mécanique. Quand le reflux est massif, on peut observer des cônes d'ombres en arrière des bulles. Le reflux intrarénal peut être mis en évidence quand il est massif (12).

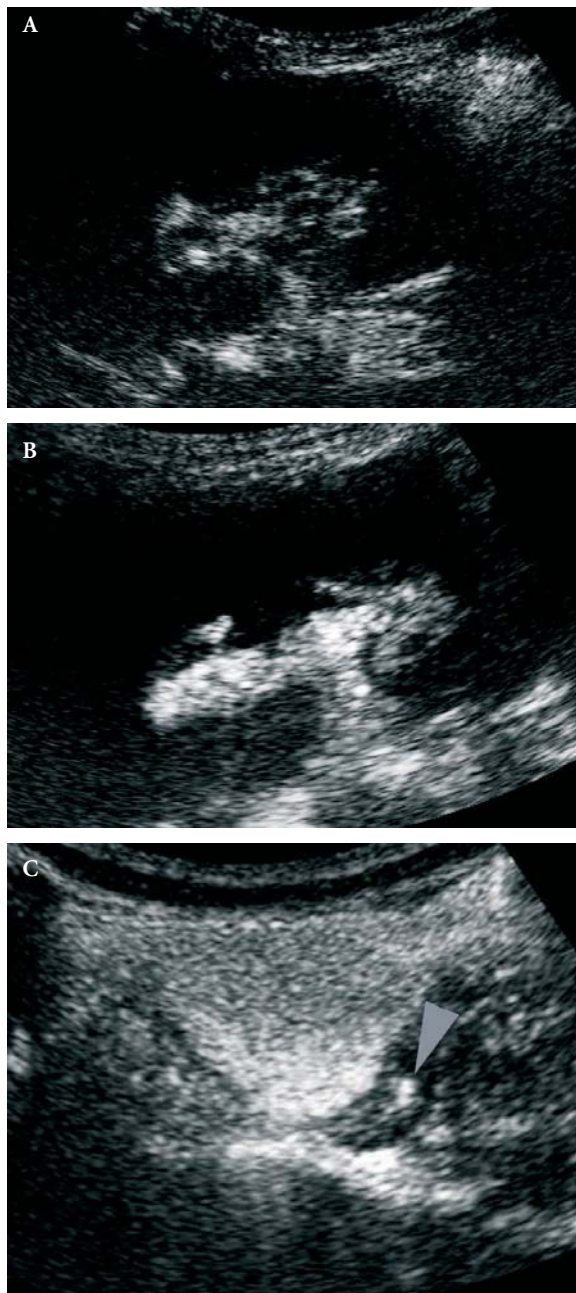


**Fig. 1** - Recherche d'un reflux vésico-urétéral chez un enfant de 3 ans, avec Levovist® (Schering), dans les suites d'un épisode d'infection urinaire :

A) apparition de microbulles remplissant le sinus du rein gauche, reconnues en mode harmonique à leur caractère hyperéchogène;

B) corrélation avec la cystographie radiologique rétrograde, confirmant le reflux de grade II à gauche.





**Fig. 2** - Recherche de reflux chez une enfant de 10 ans par échocystographie réalisée avec SonoVue® (Bracco) :

A) coupe longitudinale dans le grand axe du rein gauche, obtenu à bas index mécanique : seuls les contours et le hile du rein sont visibles ;

B) reflux caractéristique, de grade III, les bulles emplissant et dilatant légèrement les cavités pyélo-calicielles ;

C) le balayage pelvien en coupe transversale confirme la présence du reflux dans le bas uretère gauche (flèche).

L'échocystographie apparaît performante dans la mise en évidence d'un système double en montrant un reflux limité aux cavités pyélo-calicielles supérieures ou inférieures ; elle peut aussi,

mais de façon irrégulière, montrer d'autres anomalies congénitales comme une urétérocèle, ou un diverticule para-urétéral (13).

L'intensité du reflux est habituellement classée suivant la classification internationale adoptée pour la cystographie radiologique et adaptée à l'échocystographie :

- grade 1 : opacification urétérale seule ;
- grade 2 : opacification urétérale et pyélocalicelle sans dilatation
- Grade 3 : opacification urétérale et pyélocalicelle avec dilatation modérée et élargissement discret des fornix ;
- grade 4 : opacification urétérale et pyélocalicelle avec dilatation importante mais conservation de l'empreinte des pyramides ; les uretères deviennent tortueux ;
- grade 5 : opacification urétérale et pyélocalicelle avec dilatation très importante de l'ensemble de l'appareil urinaire ; les fonds caliciels sont convexes.

Enfin, un reflux est dit passif s'il survient pendant la phase de remplissage et actif s'il est visualisé en post-mictionnel. Une telle classification méconnaît l'existence d'une dilatation préexistante de l'appareil urinaire, qui est au contraire facilement mise en évidence en échographie, avec un intérêt potentiel pronostique (14).

### Valeur diagnostique et indications

Depuis les descriptions initiales de la technique, une vingtaine d'études, toutes monocentriques, ont été publiées, dans la littérature internationale, confirmant l'intérêt de l'échocystographie dans la détection du reflux vésico-rénal chez l'enfant (8, 10, 11, 13-18).

Par rapport à la cystographie rétrograde considérée comme référence, la sensibilité de l'échocystographie va de 64 % à 100 % selon les séries. Ce pourcentage est un peu discordant selon les équipes ; de plus, l'introduction de l'imagerie non linéaire, qui a montré sa supériorité (9), donne des résultats similaires à ceux publiés initialement en mode fondamental. La spécificité est meilleure, allant de 86 % à 100 %. De nombreux faux positifs apparents de l'échocystographie ont été rapportés, en particulier dans les reflux de bas grade : cette discordance peut s'expliquer par la capacité de l'échographie à étudier en temps réel et sans limitation de durée l'ensemble de l'appareil urinaire, à la différence de la cystographie rétrograde pour laquelle les acquisitions scopiques sont limitées en raison de l'irradiation délivrée à l'enfant. Ces

faux positifs représenteraient en fait des échecs de la cystographie rétrograde, s'apparentant aux discordances autrefois retrouvées avec la cystographie isotopique; ils semblent donc traduire une meilleure sensibilité de l'échocystographie comparée à la cystographie radiologique dans la détection du reflux. Une valeur prédictive négative élevée, oscillant entre 94 % et 100 %, confirme la fiabilité de la méthode pour exclure un reflux, malgré quelques cas où seule la technique radiologique est positive. Il n'a pas été réalisé d'étude évaluant l'échocystographie avec plusieurs cycles successifs de remplissage, technique ayant montré une supériorité diagnostique en cystographie radiologique ou isotopique.

Pour l'estimation du degré d'un reflux, il faut noter une tendance de l'échocystographie à donner un grade plus élevé qu'en cystographie rétrograde, notamment pour les reflux de bas grade : dans 70 % des cas de grade 1 visualisés en cystographie radiologique, le reflux est coté grade 2 ou plus en échocystographie (16). Selon cette méthode, il est parfois difficile de différencier les reflux de grade 2 et de grade 3 et les reflux de grade 4 et 5, l'appréciation fine du degré de dilatation étant difficile.

Au total, il semble logique de proposer cette méthode non irradiante dans le dépistage du reflux chez la fille et dans le contrôle du reflux chez le garçon, ou en cas d'infection urinaire récidivante à cystographie radiologique normale. Il ne semblait pas licite de la proposer comme technique initiale chez le garçon car elle méconnaissait complètement la filière urétrale. Mais des études récentes ont montré l'intérêt, par voie périnéale et avec des sondes haute fréquence (19, 20), d'étudier l'urètre normal et pathologique chez le garçon comme chez la fille.

### **Pathologie traumatique**

Le bilan des lésions traumatiques du foie et de la rate par échographie de contraste apparaît très prometteur. Dans une étude mélangeant adultes et enfants, elle permet, par rapport à l'échographie conventionnelle, de mieux déceler les lésions traumatiques, en particulier les contusions, lacérations, hématomes intraparenchymateux, épanchements sous-capsulaires ou intrapéritonéal, puis d'en préciser la topographie et l'étendue (fig. 3) (21). Ce diagnostic est faisable dès la phase portale, et reste possible durant plusieurs minutes en raison d'une phase tardive persistant assez longtemps tant au niveau du foie

que de la rate, ce qui permet de multiplier les balayages des organes sous différentes incidences.

De nombreuses observations de différents centres sont venues corroborer ce fait (22, 23), sans qu'il y ait actuellement de séries cliniques suffisantes pour permettre de préciser l'indication de l'échographie de contraste par rapport à celle du scanner dans le bilan initial d'un enfant présentant un traumatisme abdominal. La mise en évidence de facteurs de gravité, comme un épanchement intrapéritonéal, constituerait une bonne indication de contraste ultrasonore, comme le suivi d'un traumatisme sévère. Les lésions traumatiques rénales pourraient également être évaluées. Un saignement actif pourrait être mis en évidence dans certains cas (22).

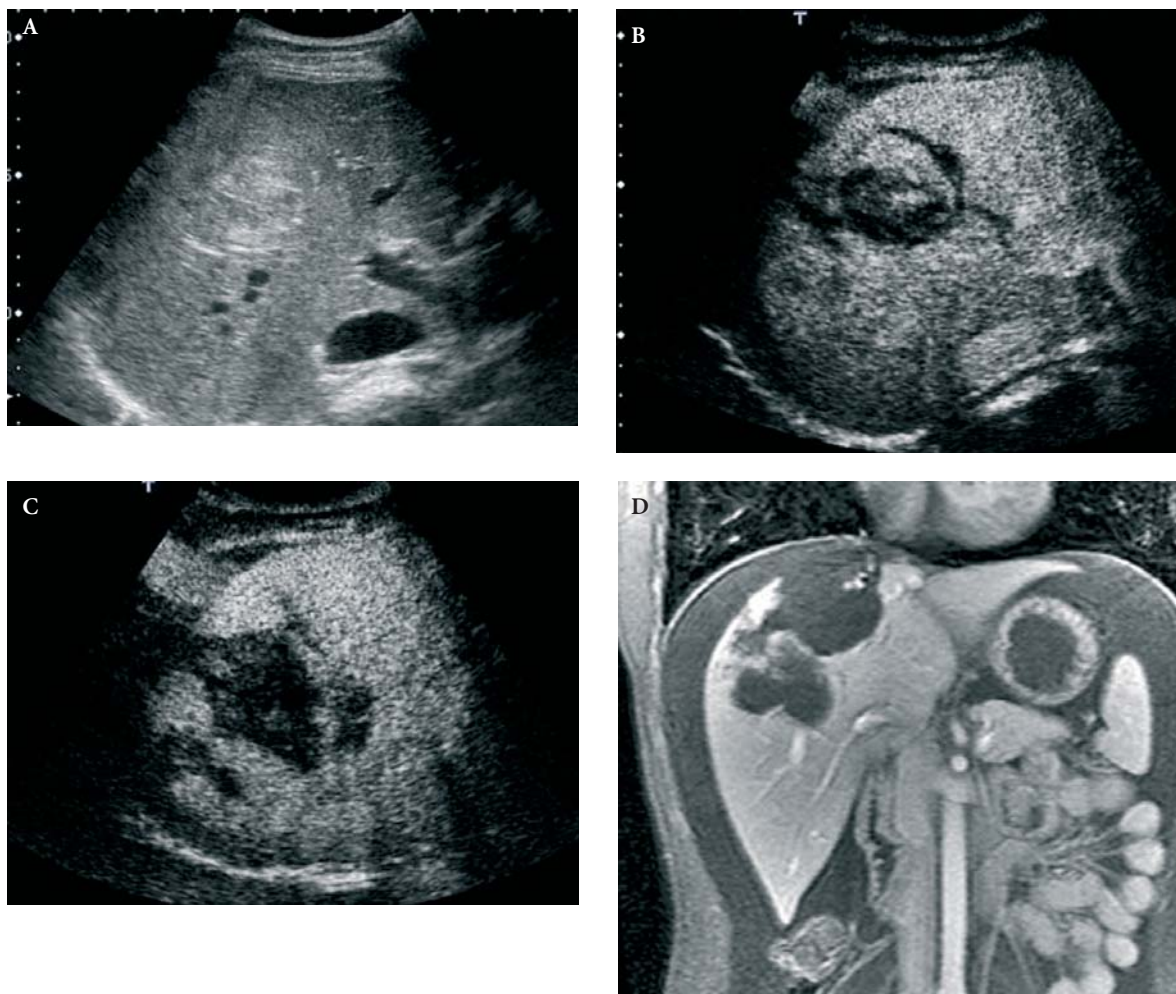
### **Lésions focales hépatiques**

#### **Pathologie infectieuse**

La mise en évidence des foyers infectieux hépatiques est facilitée par l'injection de contraste, avec meilleure délimitation des abcès en phase portale (23).

#### **Pathologie tumorale bénigne ou maligne**

L'évaluation des lésions focales chez l'enfant est d'un intérêt beaucoup plus faible que chez l'adulte, en raison de la relative rareté de ces pathologies, et de leur complexité, même si la sémiologie décrite chez l'adulte (24) semble s'appliquer dans ses grandes lignes. Il ne semble pas y avoir à ce jour de place pour la détection des métastases en raison de leur relative rareté. C'est principalement dans le domaine de la caractérisation que des observations ont été rapportées successivement (25, 26). Une cinétique proche de celle des hémangiomes a été rapportée dans les hémangio-endothéliomes, avec remplissage centripète, lent et progressif des lésions (25). Les lésions bénignes, à type d'angiomes ou d'adénomes dans les glycogénoses, présentent un rehaussement plus ou moins rapide, mais devenant progressivement homogène en phase tardive (fig. 4, 5). Les hépatoblastomes se rehaussent de façon hétérogène, non caractéristique; un rehaussement peut s'observer plus facilement en échographie de contraste qu'en Doppler dans les tumeurs malignes massivement kystiques comme les sarcomes (26).



**Fig. 3** - Exploration d'un traumatisme abdominal chez un garçon de 15 ans :

A) l'échographie initiale en mode bidimensionnelle confirme la présence de remaniements hétérogènes, principalement hyperéchogènes au niveau du dôme hépatique, sans que l'on puisse reconnaître avec précision la nature et la localisation des lésions ;

B) C) après administration de SonoVue® (Bracco), principalement au temps portal, la délimitation du trait de fracture complexe et de l'hématome du dôme hépatique est évidente, expliquant l'épanchement sous-capsulaire et intra-péritonéal débutant ;

D) corrélation IRM obtenue dans les 24 heures, confirmant l'importance du traumatisme et montrant l'augmentation de volume de l'épanchement péritonéal.

### Lésions focales rénales

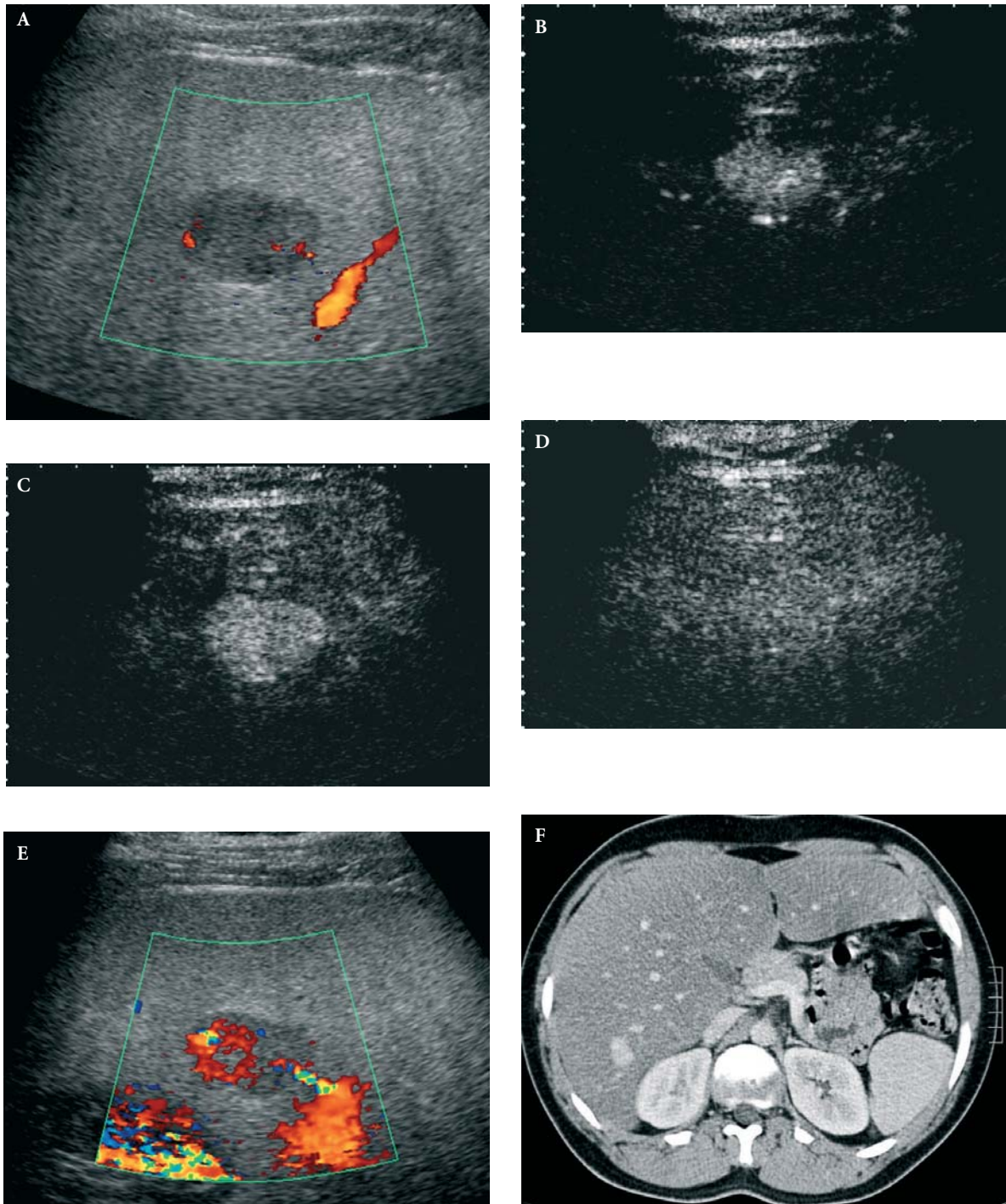
L'exploration du parenchyme rénal, organe assez superficiel chez l'enfant, doit être pratiquée par voie assez postérieure pour se libérer au mieux des interpositions costales, voire en procubitus. La rapidité des mouvements respiratoires, et la difficulté d'obtenir une apnée, sont à nouveau des facteurs limitants.

### Pyélonéphrite

L'échographie de contraste permet, chez l'animal, de mettre en évidence les défauts de perfu-

sion après embolisation (27). Mais, chez l'adulte, l'administration de produit de contraste avec imagerie d'harmoniques n'a pas permis d'améliorer le diagnostic des foyers de pyélonéphrite, comparativement à l'échographie simple (28). Ce constat devrait s'appliquer chez l'enfant, notamment en raison de la complexité des lésions qui associent défaut de perfusion et hypervascularisation inflammatoire. Il n'y a à ce jour aucune étude avec contraste évaluant le mode Doppler puissance, initialement présenté comme efficace (29).





**Fig. 4** - Mise en évidence d'une lésion de 2 cm de diamètre chez un enfant ayant été traité par allogreffe pour leucose aiguë quelques années auparavant :

A) acquisition Doppler couleur montrant la présence d'une discrète vascularisation au sein de la lésion, hypoéchogène, relativement homogène du foie droit ;

B) C) D) acquisition obtenue respectivement à 15, 23 et 120 secondes après administration d'un bolus de 1,2 mL de SonoVue® (dose rapportée au poids de l'enfant) confirmant le caractère massivement hypervasculaire dès la phase artérielle, avec mise en évidence de quelques vaisseaux intra-lésionnels, suivie d'une égalisation de contraste avec le foie avoisinant au temps portal, persistant ensuite au temps tardif. Cette cinétique est très évocatrice d'une lésion bénigne ;

E) nouvelle acquisition en doppler couleur, 3 minutes après administration de SonoVue®, confirmant le caractère hypervasculaire de la lésion ;

F) corrélation scanographique confirmant la bénignité de la lésion.



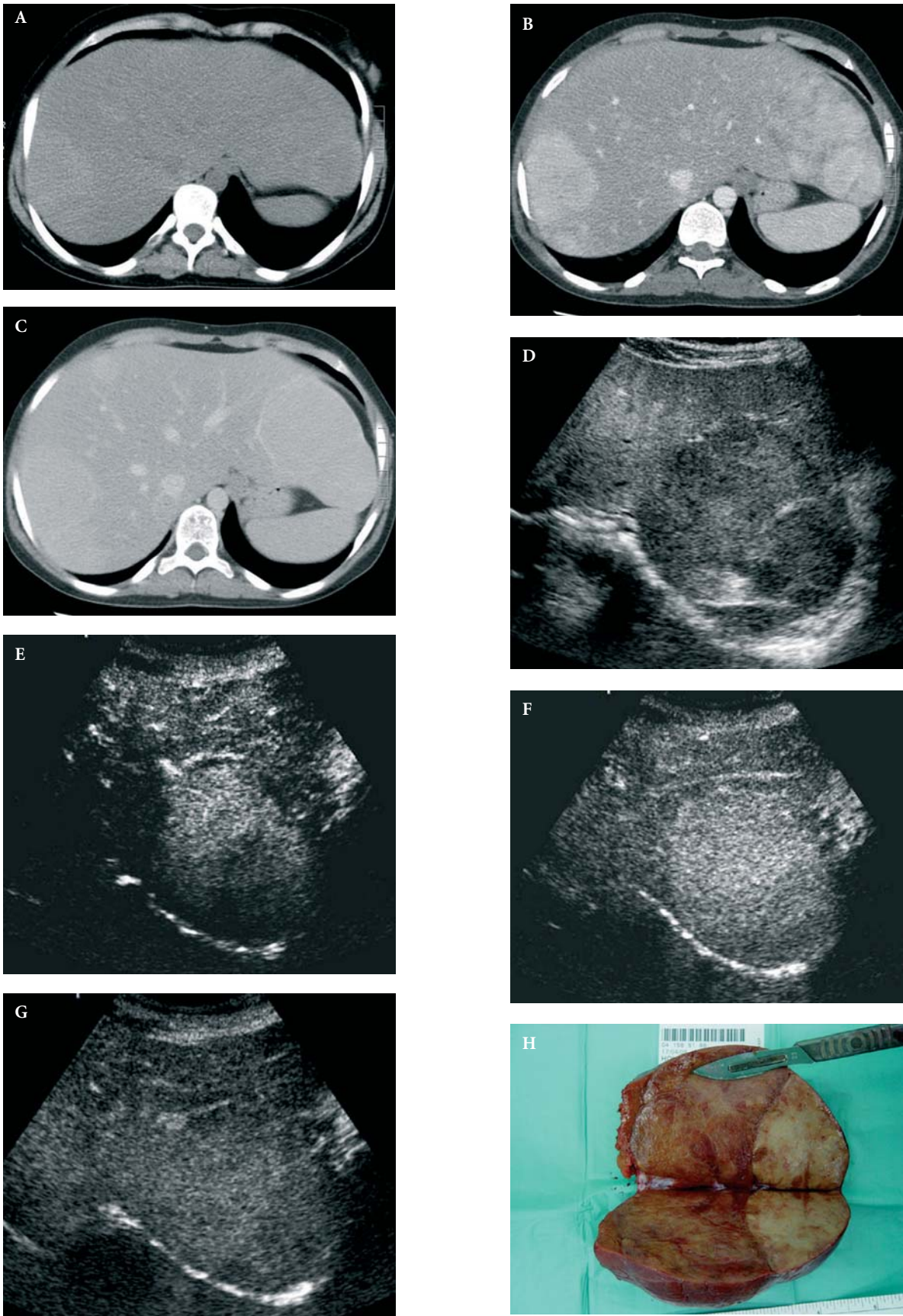


Fig. 5 - Légende page suivante.

**Fig. 5** - Évaluation d'adénomes volumineux chez une jeune fille de 20 ans suivie pour glycogénose de type I (maladie de von Gierke) :

A) examen scanographique de référence montrant la présence de volumineuses lésions du foie droit et du foie gauche, peu visibles avant injection (A), présentant une hypervascularisation hétérogène en phase artérielle (B) pour devenir légèrement hyperdenses, homogènes, en phase portale (C) ;

D) coupe transversale en mode bidimensionnel avant injection au niveau du volumineux adénome du lobe gauche (diamètre 10 cm) montrant son caractère hétérogène ;

E) F) G) étude du rehaussement après injection de SonoVue® (Bracco) montrant le caractère très hypervascularisé dès la phase artérielle, avec homogénéisation progressive du rehaussement ; la lésion se fond dans le reste du foie à la phase portale et tardive ; H) en raison de phénomènes douloureux, une lobectomie gauche a été effectuée, permettant de retrouver une lésion de taille volumineuse, mais sans plage ischémique, ni plage de dégénérescence maligne, confirmant la bénignité et l'absence de complication notées lors de l'échographie de contraste.

### Pathologie tumorale

La pathologie tumorale rénale de l'enfant est principalement représentée par le néphrome mésoblastique ou tumeur de Bolande, de diagnostic pré- ou périnatal, et le néphroblastome. La recherche d'une extension veineuse ou l'évaluation de masses massivement kystiques et cloisonnées pourraient bénéficier de l'échographie de contraste, en montrant une vascularisation non visible en Doppler.

### Divers

La vérification de la perméabilité de l'artère des transplants hépatiques est facilitée par l'administration de contraste (22).

Une étude récente (30) a montré que l'échographie de contraste cérébrale peropératoire en mode Doppler puissance facilitait la visualisation de la vascularisation tumorale et des vaisseaux péritumoraux, notamment dans les hémangioblastomes.

Plusieurs applications, complétée par une approche semi quantitative, ont aussi été rapportées, sur des modèles expérimentaux ou sur des patients mineurs :

- dans l'obstruction urinaire, l'analyse semi-quantitative du rehaussement dans des reins de miniporc a permis d'évaluer les modifications de débit parenchymateux au cours de l'obstruction urinaire aiguë (31) ;

- la mesure semi-quantitative de la perfusion testiculaire a été menée chez le jeune lapin à fréquences d'émission élevées (32) ;

- le suivi des tumeurs des membres, en particulier de la réponse précoce à des traitements anti-angiogéniques ou antimitotiques, a été mené par analyse qualitative et semi-quantitative chez l'homme (33).

### Conclusion

En dehors du domaine déjà largement exploré de la détection du reflux vésico-urétéral et, à un moindre degré, du bilan des lésions traumatiques abdominales, l'utilisation des produits de contraste chez l'enfant reste limitée actuellement. L'obligation pour les firmes de déposer systématiquement des études pédiatriques pour l'autorisation de leurs agents de contraste devrait à l'avenir permettre de mieux explorer les domaines spécifiques d'application de l'échographie de contraste chez l'enfant.

### Références

1. Kaneko K, Kuwatsuru R, Fukuda Y *et al.* (1994) Contrast sonography for detection of vesicoureteral reflux. *Lancet* 344: 687
2. Atala A, Wible JH, Share JC *et al.* (1993) Sonography with sonicated albumin in the detection of vesicoureteral reflux. *J Urol* 150: 756-8
3. Cleveland RH, Constantinou C, Blickman JG *et al.* (1992) Voiding cystourethrography in children: value of digital fluoroscopy in reducing radiation dose. *AJR Am J Roentgenol* 158: 137-42
4. Elder JS, Peters CA, Arant BS, Jr. *et al.* (1997) Pediatric Vesicoureteral Reflux Guidelines Panel summary report on the management of primary vesicoureteral reflux in children. *J Urol* 157: 1846-51
5. Blane CE, DiPietro MA, Zerlin JM *et al.* (1993) Renal sonography is not a reliable screening examination for vesicoureteral reflux. *J Urol* 1993150: 752-5
6. Kramer SA (1996) The role of newer modalities in the diagnosis of vesicoureteral reflux. *J Urol* 155: 683-4
7. Marshall JL, Johnson ND, De Campo MP (1990) Vesicoureteric reflux in children: prediction with color Doppler imaging. Work in progress. *Radiology* 175: 355-8

8. Darge K, Troeger J, Duetting T *et al.* (1999) Reflux in young patients: comparison of voiding US of the bladder and retrovesical space with echo enhancement versus voiding cystourethrography for diagnosis. *Radiology* 1210: 201-7
9. Darge K, Riedmiller H (2004) Current status of vesicoureteral reflux diagnosis. *World J Urol* 22: 88-95
10. Kopitzko A, Cornely D, Reither K *et al.* (2004) Low contrast dose voiding urosonography in children with phase inversion imaging. *Eur Radiol* 14: 2290-6
11. Ascenti G, Zimbaro G, Mazziotti S *et al.* (2004) Harmonic US imaging of vesicoureteric reflux in children: usefulness of a second generation US contrast agent. *Pediatr Radiol* 34: 481-7
12. Darge K, Trusen A, Gordjani N, Riedmiller H (2003) Intrarenal reflux: diagnosis with contrast-enhanced harmonic US. *Pediatr Radiol* 33: 729-31
13. Bosio M (1998) Cystosonography with echocontrast: a new imaging modality to detect vesicoureteric reflux in children. *Pediatr Radiol* 28: 250-5
14. Darge K, Troeger J (2002) Vesicoureteral reflux grading in contrast-enhanced voiding urosonography. *Eur J Radiol* 43: 122-8
15. Berrocal T, Gaya F, Arjonilla A, Lonergan GJ (2001) Vesicoureteral reflux: diagnosis and grading with echo-enhanced cystosonography versus voiding cystourethrography. *Radiology* 221: 359-65
16. Darge K, Moeller RT, Trusen A *et al.* (2005) Diagnosis of vesicoureteric reflux with low-dose contrast-enhanced harmonic ultrasound imaging. *Pediatr Radiol* 35: 73-8
17. Mentzel HJ, Vogt S, John U, Kaiser WA (2002) Voiding urosonography with ultrasonography contrast medium in children. *Pediatr Nephrol* 17: 272-6
18. Valentini AL, Salvaggio E, Manzoni C *et al.* (2001) Contrast-enhanced gray-scale and color Doppler voiding urosonography versus voiding cystourethrography in the diagnosis and grading of vesicoureteral reflux. *J Clin Ultrasound* 29: 65-71
19. Berrocal T, Gaya F, Arjonilla A (2005) Vesicoureteral reflux: can the urethra be adequately assessed by using contrast-enhanced voiding US of the bladder? *Radiology* 234: 235-41
20. Mate A, Bargiela A, Mosteiro S *et al.* (2003) Contrast ultrasound of the urethra in children. *Eur Radiol* 13: 1534-7
21. Catalano O, Lobianco R, Sandomenico F, Siani A (2003) Splenic trauma: evaluation with contrast-specific sonography and a second-generation contrast medium: preliminary experience. *J Ultrasound Med* 22: 467-77
22. Johnson K, Calhane J, Stewart L (2004 Jun) An evaluation of the use of SonoVue® (ultrasound contrast medium) in a pediatric imaging. In: 41st Annual Congress The European Society of Paediatric Radiology, Heidelberg
23. Thorelius L (2004 Jun) The-key points for a successful integration of ultrasound units. In: WFUMB Council Meeting, Zagreb
24. Albrecht T, Blomley M, Bolondi L *et al.* (2004) Guidelines for the use of contrast agents in ultrasound. January 2004. *Ultraschall Med* 25: 249-56
25. Chowdhury P, Trauniker H, Morris S (2004 Jun) The imaging features of infantile haemangioendothelioma of the liver using contrast enhanced ultrasound: a case report. In: 41st Annual Congress The European Society of Paediatric Radiology, Heidelberg
26. Claudon M (2004 Sept) Contrast study for hepatic sonography. In: ASUM Annual Scientific Meeting
27. Taylor GA, Barnewolt CE, Claudon M, Dunning PS (1999) Depiction of renal perfusion defects with contrast-enhanced harmonic sonography in a porcine model. *AJR Am J Roentgenol* 173: 757-60
28. Kim B, Lim HK, Choi MH *et al.* (2001) Detection of parenchymal abnormalities in acute pyelonephritis by pulse inversion harmonic imaging with or without microbubble ultrasonographic contrast agent: correlation with computed tomography. *J Ultrasound Med* 20: 5-14
29. Dacher JN, Pfister C, Monroc M *et al.* (1996) Power Doppler sonographic pattern of acute pyelonephritis in children: comparison with CT. *AJR Am J Roentgenol* 166: 1451-5
30. Kanno H, Ozawa Y, Sakata K *et al.* (2005) Intraoperative power Doppler ultrasonography with a contrast-enhancing agent for intracranial tumors. *J Neurosurg* 102: 295-301
31. Claudon M, Barnewolt CE, Taylor GA *et al.* (1999) Renal blood flow in pigs: changes depicted with contrast-enhanced harmonic US imaging during acute urinary obstruction. *Radiology* 212: 725-31
32. Paltiel HJ, Diamond DA, Di Canzio J *et al.* (2002) Testicular volume: comparison of orchidometer and US measurements in dogs. *Radiology* 222: 114-9
33. Lassau N, Lamuraglia M, Vanel D *et al.* (2005) Doppler US with perfusion software and contrast medium injection in the early evaluation of isolated limb perfusion of limb sarcomas: prospective study of 49 cases. *Ann Oncol* 16: 1054-60

# Applications cardiologiques



---

# Perfusion myocardique par échocardiographie de contraste

S. Lafitte

Le diagnostic d'ischémie myocardique en contexte aigu (syndrome coronarien aigu - SCA) ou chronique (sténose coronarienne) est un enjeu majeur dans la prise en charge des patients cardiaques ou supposés l'être. Parmi les méthodes d'exploration déployées dans ce cadre, l'échocardiographie répond aux exigences de disponibilité matérielle, de faisabilité, de fiabilité et de coût. Principalement basée sur une exploration du retentissement de l'ischémie, la cible physiopathologique est à ce jour la contraction myocardique. Dans le cadre du diagnostic de SCA, la mise en évidence d'une hypo- voire d'une akinésie segmentaire est un argument en faveur de la présence d'une thrombose aiguë coronaire, mais avec un faible niveau de sensibilité. Dans le domaine de la sténose coronaire chronique, l'échographie dobutamine recherche l'expression d'un déséquilibre entre demande et apport en condition de stress, se traduisant par la survenue d'une dysfonction contractile. Cet examen reste cependant marqué par des valeurs de sensibilité et de spécificité pouvant être améliorées. De ce fait, les limites de l'analyse de fonction ont motivé depuis de nombreuses années une approche perfusionnelle de la maladie ischémique. Longtemps dominé par l'imagerie isotopique, le développement d'agents de contraste ultrasonores a permis l'intégration de l'échocardiographie dans le domaine de l'exploration microvasculaire. Si à ce jour l'échographie de contraste n'est pas reconnue réglementairement pour l'étude de la perfusion, de nombreuses études expérimentales et cliniques attestent des capacités de cet outil à identifier l'ischémie myocardique de façon plus précise que l'étude de la contraction pariétale.

## Bases physiques spécifiques

### Microbulles en cardiologie

Comme dans le domaine radiologique, le rehaussement du signal vasculaire en échographie de contraste est obtenu par l'injection intraveineuse de microbulles de taille inférieure à 10 µm, en moyenne 2 à 6 µm suivant les types, composées de molécules d'air (première génération) ou de gaz peu solubles comme les perfluorocarbones (ex. : dodécafluorocarbène) ou sulfuroxide (deuxième génération et plus) généralement enclavées, voire encapsulées dans des structures d'organisation plus ou moins complexes. Pour les plus simples, comme l'Albunex (Mallinckrodt Medical Inc.) ou le Levovist® (Schering SA), les bulles d'air sont enchassées dans une coque d'albumine humaine ou de galactose respectivement. À l'opposé, certains agents de troisième génération sont d'une plus grande sophistication comme par exemple la microbulle Bisphere® (Point Biomedical Corp.) constituée de deux enveloppes polymériques distinctes lui conférant une très grande rigidité. Entre ces deux extrêmes, on trouve les microbulles de deuxième génération, de plus en plus utilisées aujourd'hui, qui possèdent une enveloppe à base d'albumine (Optison®, PESDA), de lipide (Sonazoid®), de phospholipide (Sonovue®) ou encore de liposome (Definity®) enfermant un gaz peu soluble (sulfurexafluorure, pefluoropropane, perfluorocarbène).

## Techniques de rehaussement

Les interactions ultrasons-bulles sont à la base des techniques proposées depuis une dizaine d'années en échocardiographie de contraste et permettent une détection optimisée des agents de contraste (1). Ainsi, l'imagerie d'harmonique réceptionne les fréquences harmoniques de la bulle en résonance au double de la fréquence d'émission (2). L'imagerie intermittente, en se focalisant sur une phase par cycle cardiaque, réduit l'émission des ultrasons, limitant la destruction des agents, d'où leur plus grande concentration dans les tissus (3). Le mode power Doppler détecte plus particulièrement les modifications de structure des bulles soumises à de hautes énergies ultrasonores (4). L'association de ces deux dernières techniques a longtemps été la référence en matière de détection des microbulles myocardiques avec comme principales limites la perte du caractère dynamique du cycle cardiaque (mode intermittent) et, malgré tout, une forte sensibilité aux mouvements de contraction (power Doppler).

Plus récemment, le mode temps réel basse énergie a supplanté les techniques précédentes en associant une détection améliorée des agents de contraste avec la restauration de l'acquisition dynamique et une destruction minimale voire nulle des microbulles (5). Les techniques qui autorisent une telle sensibilité dans la détection des agents de contraste se dénomment *Power Pulse Inversion*, *Power Modulation* ou *Cancellation Phase Signature*. Globalement, elles sont basées sur une émission d'une ou plusieurs impulsions ultrasonores dont les morphologies diffèrent par leur phase ou leur amplitude. Ces modes permettent la détection des microbulles au sein des capillaires myocardiques (fig. 1), notamment avec les agents de contraste de deuxième génération.

## Quantification des débits de perfusion en cardiologie

En échocardiographie de contraste, la quantification des débits de perfusion selon l'approche compartimentale est limitée en raison de la dynamique instable du traceur. Des séquences d'acquisition, complexes, en mode intermittent au moyen de délais incrémentés, sont alors nécessaires pour une approche quantitative de la perfusion. Cette technique décrite initialement par K. Wei *et al.* en cardiologie repose sur l'entrée et la destruction des microbulles dans la dimension

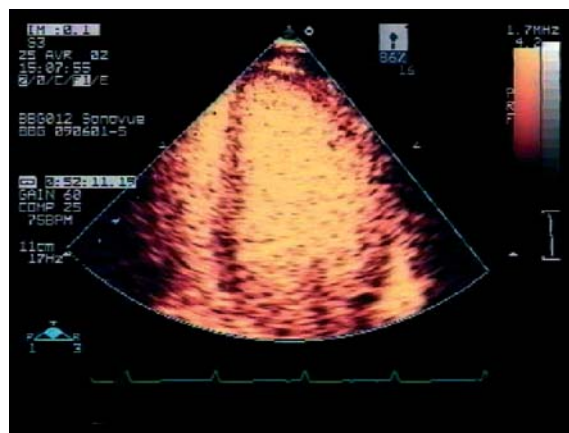
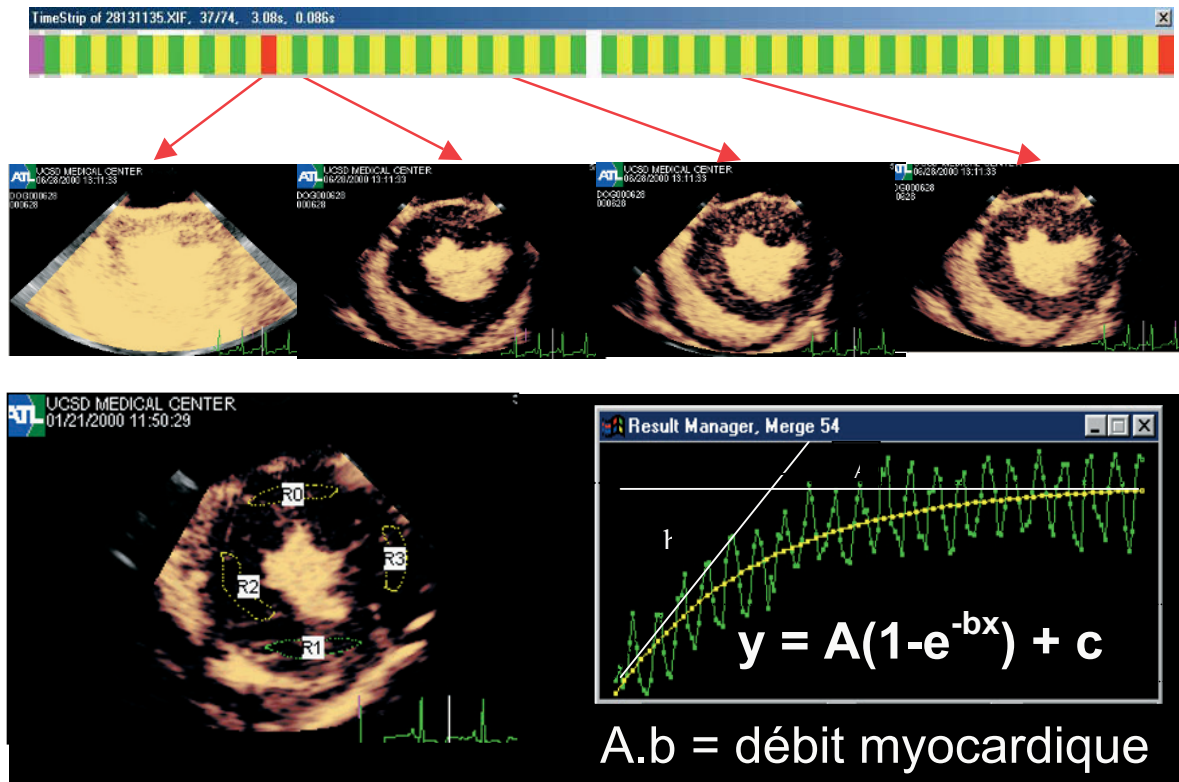


Fig. 1 - Perfusion myocardique en mode temps réel sur une coupe apicale quatre cavités.

azimutale du faisceau ultrasonore (6). Plus le délai entre les impulsions ultrasonores intermittentes est important, plus nombreuses sont les microbulles à traverser l'épaisseur du faisceau et, de ce fait, plus intense est leur signal réfléchi. L'augmentation progressive des délais (une image par cycle cardiaque jusqu'à une image tous les 10 ou 15 cycles) permet l'obtention d'une courbe exponentielle inversée de type  $y = A(1 - e^{-bx})$ , où A représente le plateau de la courbe mais également le volume myocardique sanguin et b la pente de la courbe caractéristique de la vitesse des microbulles dans les capillaires. Le produit A.b correspond ainsi au débit myocardique.

Le mode temps réel permet, au-delà de la restauration de l'acquisition continue, une approche facilitée de la quantification des débits de perfusion au moyen de la séquence flash. Cette méthode, dont le principe est également celui du remplissage de coupe, applique une séquence débutée par une émission à haute énergie détruisant les microbulles dans l'épaisseur du faisceau ultrasonore, suivie d'une acquisition continue à basse énergie non destructive (fig. 2). Le rehaussement du signal suit la même courbe exponentielle que précédemment, caractérisée par les paramètres pente, b, et plateau, A. Au cours de la remontée du signal, les variations cycliques observées sont principalement dues aux phases de contraction et de relaxation myocardiques. En effet, les modifications de pression intrapariétale au cours du cycle cardiaque ont un impact direct sur le volume sanguin. L'étude rétrospective des courbes peut nécessiter une synchronisation à l'électrocardiogramme afin d'analyser une seule phase du cycle cardiaque, généralement la phase télésystolique pour plus de reproductibilité.



**Fig. 2** - Principe de quantification en échographie de contraste avec application de la séquence flash permettant de mesurer l'intensité de remplissage après destruction des microbulles. Dans la relation  $y = A(1 - \exp(-bt))$  que décrit la courbe du signal, le paramètre  $A$  représente le plateau et  $b$ , la pente, le produit  $A.b$  correspond alors au débit de perfusion local régional.

Les applications potentielles en clinique d'une telle méthode non invasive d'estimation des débits de perfusion myocardique ont motivé la réalisation d'une évaluation rigoureuse de cette méthode de quantification. Les études *in vitro* et *in vivo* ont mis en exergue la fiabilité de la technique avec de bonnes corrélations entre les paramètres  $A$  et  $b$  et les débits réels de perfusion, mais ont soulevé quelques limites non négligeables, comme la variabilité de ces paramètres en fonction de la position dans le faisceau ultrasonore (7). Ainsi, pour un même débit de perfusion, les produits  $A.b$  en zones proximale, distale et latérale semblent significativement différents. Ces variations d'une zone à l'autre imposent la comparaison des débits de perfusion dans une même région en deux états perfusionnels différents, au repos et au cours d'une vasodilatation, ce qui permet d'approcher la réserve coronaire.

### Applications cliniques en cardiologie

Deux applications potentielles de l'échographie de contraste peuvent être envisagées dans le domaine de la perfusion myocardique: le diagnostic des sténoses coronaires, d'une part, et le péri-infarctus, d'autre part. Dans ces deux situations, il est fondamental de souligner la cible principale de l'échographie de contraste myocardique: la microvascularisation cardiaque. L'intégralité du volume sanguin, porteur des traceurs ultrasonores, se distribue entre artères, artérioles, capillaires, veinules et veines coronaires avec une forte prédominance pour le compartiment capillaire (90 %).

L'application de l'outil de quantification des débits de perfusion sur les modèles expérimentaux a permis de mieux comprendre la physiopathologie microcirculatoire. Des phénomènes de « recrutement » et « dérecrutement » capillaires

par ouverture ou fermeture de ces derniers ont été identifiés comme élément régulateur des échanges métaboliques mais également à l'origine des « defects » de perfusion observés en cas de sténose coronaire (8).

### Diagnostic qualitatif et quantitatif de sténoses coronaires

Le diagnostic non invasif de sténose coronaire s'appuie généralement, soit sur la scintigraphie myocardique qui apprécie les conséquences perfusionnelles des lésions coronaires, soit sur l'échographie de stress qui se focalise sur l'impact fonctionnel de ces mêmes sténoses. Ces deux méthodes nécessitent une étape pharmacologique qui permet d'apprécier une diminution du débit coronaire en situation d'hyperémie pour des sténoses de 50 à 60 % de diamètre, contre 90 à 95 % au repos.

Moyennant cela, les sensibilités et spécificités de ces examens sont de l'ordre de 70 à 80 % selon les études (9).

L'échographie de contraste au moyen des nouveaux modes de rehaussement permet, de façon comparable à la scintigraphie, la mise en évidence d'anomalies de perfusion en cas de sténose coronaire (fig. 3). Les agents de stress utili-

sés (inotrope positif ou vasodilatateur) sont sensiblement d'efficacité équivalente, avec, à noter, des anomalies de perfusion plus précocement détectées que celles de contraction (10). Sur les modèles expérimentaux, il est retrouvé une diminution significative des débits de perfusion en zone alimentée par une coronaire sténosée.

Les études cliniques ne mettent en évidence qu'une légère supériorité de l'échographie de contraste comparativement à la scintigraphie pour le diagnostic de sténose coronaire (11). Cependant, l'analyse de la perfusion couplée à l'analyse segmentaire au cours d'une échographie à la dobutamine ou d'effort permet de façon significative une nette augmentation des chiffres de sensibilité et de spécificité (12, 13). La dobutamine comme agent de stress permet la possibilité d'une analyse de perfusion myocardique concomitante à l'étude de la contraction en raison de ces effets vasodilatateurs coronaires.

À l'opposé, les agents vasodilatateurs purs (adénosine, dipyridamole) nécessitent une appropriation spécifique pour les cardiologues avec comme avantage une meilleure détection des defects de perfusion mais au dépens de l'information de contraction (14).

Sur un plan pratique, l'obtention des images de perfusion s'effectue préférentiellement par infusion continue d'agent de contraste en asso-

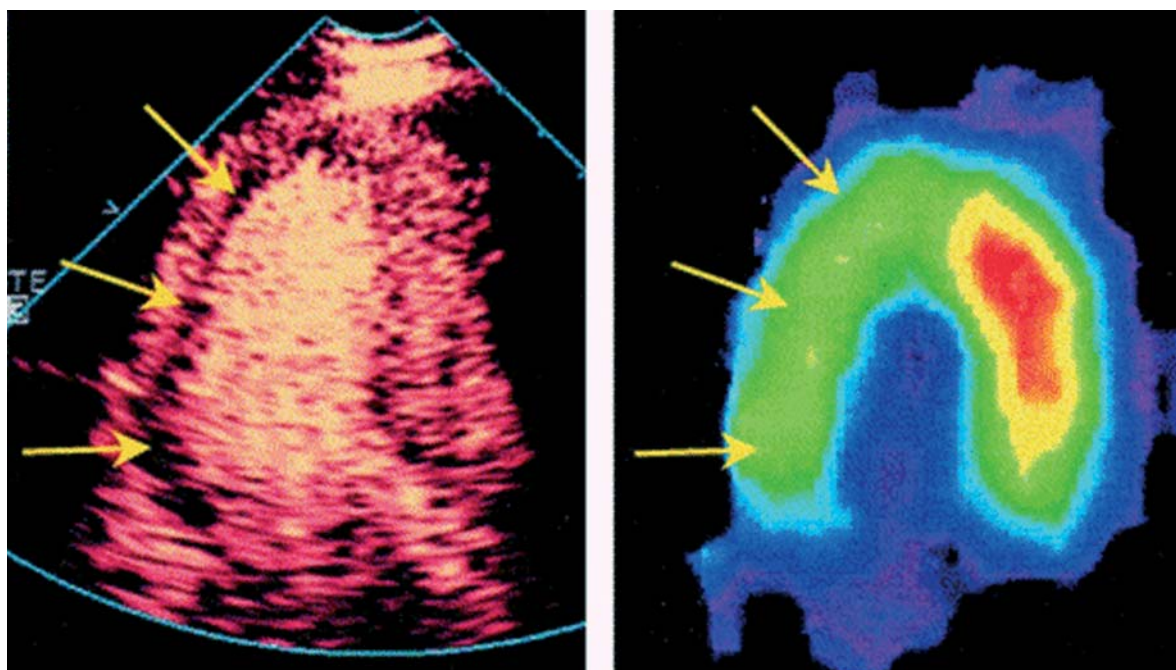


Fig. 3 - Exemple de defects de perfusion en zone inféro-latérale obtenue sous infusion de dipyridamole corroborée à la scintigraphie (courtesy of M. Peltier).



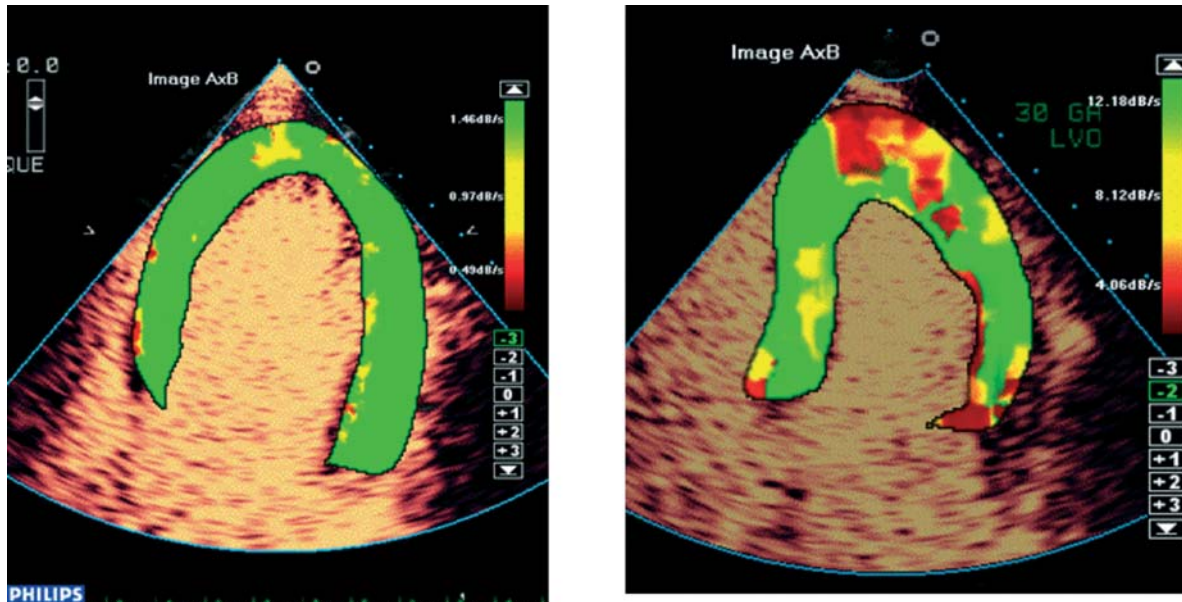


Fig. 4 - Images paramétriques intégrant les informations quantitatives d'une séquence de remplissage pour une meilleure identification des zones hypoperfusées : A) perfusion normale ; B) diminution apicale des débits de perfusion.

çant une séquence flash pour chaque incidence. Il est à noter que la visualisation des défauts de perfusion sur ces séquences de remplissage nécessite un degré d'expérience non négligeable et peut dans certains cas porter à discussion.

Dans ce domaine, les images paramétriques peuvent être d'une aide substantielle en synthétisant sur une image unique les informations mesurées à partir d'une séquence complète de remplissage (fig. 4).

Ainsi, l'échographie de contraste myocardique dans le diagnostic de sténose coronaire doit s'envisager comme complément et non comme concurrent de l'échographie de stress conventionnelle, permettant d'augmenter la fiabilité de cet examen, cumulant ainsi l'amélioration de la détection de l'endocarde aux informations de perfusion.

### Perfusion myocardique et syndrome coronarien aigu

Depuis les travaux d'Ito *et al.* en 1998 (15), il est connu que le rétablissement d'un débit coronaire n'est pas suffisant à la restauration de la perfusion myocardique locorégionale *ad integrum*. La réouverture d'une coronaire s'associe dans 30 % des cas à une inflammation et à une embolisation distale, altérant significativement la perfusion

myocardique dans la zone à risque et limitant la récupération fonctionnelle à distance de l'épisode aigu.

Sur un plan expérimental, les nouvelles modalités d'échographie de contraste ont montré leurs potentialités dans le diagnostic simultané de zone à risque et de zone nécrosée, au cours de l'occlusion comme lors de la reperfusion (16).

En pratique clinique, l'échographie de contraste apporte tous les arguments pour juger de l'état perfusionnel de la zone à risque myocardique qu'il faut différencier du débit coronaire. Un défaut de perfusion en zone à risque

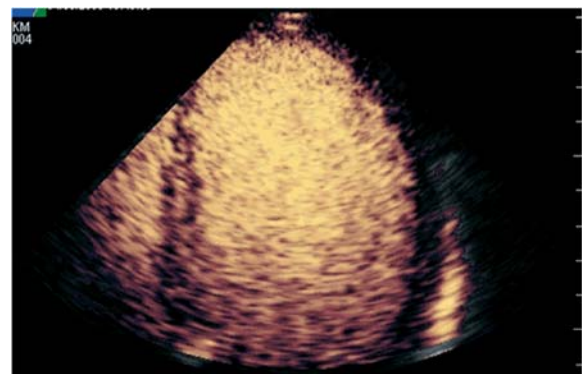

Fig. 5 - Defect de perfusion de repos signant l'absence d'intégrité capillaire en zone antéro-latérale synonyme de non-récupération fonctionnelle à distance de l'infarctus.

(fig. 5) peut être aussi bien le fait de l'occlusion d'un vaisseau épicaudique que celui d'un phénomène inflammatoire local ou d'une destruction capillaire faisant suite à une reperfusion coronaire.

Par ailleurs, l'absence de defect dans le territoire d'une coronaire occluse peut s'observer en cas de suppléance par des collatérales; la présence de signal de contraste n'est donc pas exclusivement synonyme de viabilité myocardique cellulaire (17).

L'intérêt de l'échographie de contraste dans le SCA se situe alors dans l'évaluation de l'intégrité capillaire après reperfusion, qu'elle soit obtenue de façon pharmacologique ou mécanique, afin de guider au mieux les nouvelles procédures thérapeutiques de traitement locorégional du « no-reflow ». Certains travaux expérimentaux en échographie de contraste ont démontré ainsi l'efficacité des anti-Gp2b3 en complément de la réouverture de l'artère (18). En raison de la faisabilité de la technique au lit du malade et de son faible coût comparativement aux autres techniques comme la scintigraphie myocardique ou l'IRM, on imagine pouvoir répéter à plusieurs reprises cette analyse afin de juger l'efficacité de la thérapeutique de reperfusion appliquée.

Au-delà de la phase aiguë, après résolution des phénomènes inflammatoires (> J5), l'échographie de contraste permet de prédire de la récupération fonctionnelle en améliorant significativement la sensibilité et la spécificité de l'échographie de stress-dobutamine faibles doses (19). R. Senior a particulièrement étudié ce domaine en démontrant la grande fiabilité de l'échographie de contraste dans l'investigation post-SCA.

## Conclusion

La performance combinée des nouveaux agents de contraste et des techniques de rehaussement rend incontestable l'intérêt de cette technique dans le domaine de l'évaluation de la perfusion myocardique. La détection des microbulles au sein des capillaires myocardiques est une réalité. L'incidence d'une telle avancée technologique permet de compenser les insuffisances de l'approche fonctionnelle, aussi bien dans le domaine de la détection des sténoses coronaires au cours du stress que dans celui du SCA. Les études expérimentales et cliniques actuellement disponibles devraient à terme aboutir aux auto-

risations d'utilisation des agents de contraste dans le domaine de l'analyse de perfusion myocardique.

## Références

1. Uhlendorf V, Scholle FD, Reinhardt M (2000) Acoustic behaviour of current ultrasound contrast agents. *Ultrasonics* 38(1-8): 81-6
2. Krishna PD, Newhouse VL (1997) Second harmonic characteristics of the ultrasound contrast agents albumex and FSO69. *Ultrasound Med Biol* 23(3): 453-9
3. Porter TR, Xie F (1995) Transient myocardial contrast after initial exposure to diagnostic ultrasound pressures with minute doses of intravenously injected microbubbles. Demonstration and potential mechanisms. *Circulation* 92(9): 2391-5
4. Lafitte S, Dos Santos P, Derumeaux G *et al.* (1999) Can power motion imaging mode combined with contrast agent assess myocardial contraction and perfusion? In vitro and in vivo studies. *J Am Soc Echocardiogr.* 12(11): 941-50
5. Tiemann K, Lohmeier S, Kuntz S *et al.* (1999) Real-Time Contrast Echo Assessment of Myocardial Perfusion at Low Emission Power: First Experimental and Clinical Results Using Power Pulse Inversion Imaging. *Echocardiography* 16(8): 799-809
6. Wei K, Jayaweera AR, Firoozan S *et al.* (1998) Quantification of myocardial blood flow with ultrasound-induced destruction of microbubbles administered as a constant venous infusion. *Circulation* 97(5): 473-83
7. Lafitte S, Masugata H, Peters B *et al.* (2001) Accuracy and reproducibility of coronary flow rate assessment by real-time contrast echocardiography: *in vitro* and *in vivo* studies. *J Am Soc Echocardiogr* 14(10): 1010-9
8. Jayaweera AR, Wei K, Coggins M *et al.* (1999) Role of capillaries in determining CBF reserve: new insights using myocardial contrast echocardiography. *AJP* 277: H2363-72
9. Garber AM, Solomon NA (1999) Stress echocardiography. *Ann Med* 130: 719-28
10. Lafitte S, Masugata H, Peters B *et al.* (2001) Comparative value of dobutamine and adenosine stress in the detection of coronary stenosis with myocardial contrast echocardiography. *Circulation* 5; 103(22): 2724-30
11. Lepper W, Nowak B, Franke A, Hoffmann R (2003) Myocardial contrast echocardiography, single-photon emission computed tomography, and regional function analysis for coronary stenosis description during vasodilator stress. *Am J Cardiol* 15; 91(4): 445-8
12. Porter T, Xie F, Kricksfeld D (2001) Real time perfusion imaging with low mechanical index pulse inversion Doppler imaging. *J Am Coll Cardiol* 37(3): 748-53

13. Xie F, Tsutsui JM, McGrain AC *et al.* (2005) Comparison of dobutamine stress echocardiography with and without real-time perfusion imaging for detection of coronary artery disease. *J Am Cardiol* 15; 96(4): 506-11
14. Peltier M, Vancraeynest D, Pasquet A *et al.* (2004) Assessment of the physiologic significance of coronary disease with dipyridamole real-time myocardial contrast echocardiography. Comparison with technetium-99m sestamibi single-photon emission computed tomography and quantitative coronary angiography. *J Am Coll Cardiol* 21; 43(2): 257-64
15. Ito H, Iwaka K (1998) Assessing the relation between coronary flow and myocardial reflow. *Am J Cardiol* 81(12A): 8G-12G
16. Lafitte S, Higashiyama A, Masugata *et al.* (2002) H Contrast echocardiography can assess risk area and infarct size during coronary occlusion and reperfusion: experimental validation. *J Am Coll Cardiol* 1; 39(9): 1546-54
17. Brochet E, Czitrion D, Karila Cohen D (1998) Early changes in myocardial perfusion patterns after myocardial infarction: relation with contractile reserve and functional recovery. *J Am Coll Cardiol* 32(7): 2011-7
18. Senior R, Swinburn J (2003) Incremental value of MCE for the prediction of recovery of function in non responsive myocardium early after acute MI. *Am J Cardiol* 91(4): 394-402

---

# Imagerie ultrasonore de contraste cavitaire cardiaque

N. Mansencal et O. Dubourg

## Points clés

Il existe deux types d'échocardiographie de contraste cavitaire cardiaque :

- à partir d'une solution saline agitée, avec opacification des cavités cardiaques droites, permettant de dépister un shunt droit-gauche (normalement, les microbulles d'air sont bloquées par le filtre pulmonaire) ;
- à partir d'un agent de contraste spécifique, permettant une opacification de toutes les cavités cardiaques.

La principale indication de l'échocardiographie de contraste par solution saline est la recherche d'un foramen ovale perméable.

Les nouveaux agents de contraste permettent une opacification parfaite du ventricule gauche. Les principales indications sont le calcul de la fraction d'éjection ventriculaire gauche, la réalisation d'échographie de stress et la détection des masses intracardiaques (recherche d'un thrombus et différenciation des masses intracardiaques).

## Introduction

Les différentes structures cardiaques sont visualisées en échocardiographie, à partir de leurs différentes interfaces. Le sang est normalement invisible en raison de l'absence d'interface acoustique. L'injection intraveineuse d'agents de contraste crée de nombreuses interfaces, permettant l'opacification des cavités cardiaques.

Initialement, dans les années soixante, l'échocardiographie de contraste avait été développée pour étudier l'anatomie cardiaque. Ensuite, elle a été utilisée dans l'étude des cardiopathies congé-

nitales avec shunt. L'évolution de l'échocardiographie de contraste a été lente, avec l'utilisation initialement de solutions salines agitées. Puis sont apparus les agents de contraste de première génération, dont les propriétés n'étaient pas parfaites, car ils étaient rapidement détruits. Actuellement, avec l'introduction de la seconde harmonique et des agents de contraste de seconde génération, des progrès majeurs ont été accomplis dans l'utilisation de l'échocardiographie de contraste dans la pratique clinique.

Nous ferons le point sur les différents types d'échocardiographie de contraste dans l'opacification des cavités cardiaques (droites ou globales) et leurs indications actuelles.

## Aspect en échocardiographie conventionnelle

L'échocardiographie conventionnelle est un outil largement utilisé dans le dépistage des complications en post-infarctus du myocarde. Une des principales complications retrouvées est la présence d'un thrombus apical intraventriculaire gauche (1). L'imagerie s'est nettement améliorée ces dernières années avec l'introduction de l'imagerie de seconde harmonique, mais au prix parfois d'une modification de visualisation de certaines structures (2-4). La visualisation des thrombi intraventriculaires est devenue ainsi plus simple. Cependant, il persiste encore des cas litigieux en échocardiographie conventionnelle (présence d'artefacts), ne permettant pas de trancher sur la présence de certains thrombi plans apicaux.

Par ailleurs, la recherche d'un foramen ovale perméable en échocardiographie transthoracique



conventionnelle n'est pas fiable et l'échocardiographie transœsophagienne améliore partiellement la performance de l'échocardiographie.

Ainsi, la recherche d'un foramen ovale perméable et la détection d'un thrombus intraventriculaire gauche (en cas de doute pour ce dernier) nécessitent la réalisation d'une échocardiographie de contraste par voie trans-thoracique.

## Aspect en échocardiographie de contraste

### Recherche d'un foramen ovale perméable

La détection du foramen ovale perméable est faite préférentiellement en échocardiographie de contraste. L'échocardiographie transœsophagienne était privilégiée avant l'introduction de l'imagerie de seconde harmonique. Depuis, en couplant les progrès de l'imagerie et l'utilisation de l'échocardiographie de contraste, l'échocardiographie transthoracique s'est imposée comme examen de première intention dans la recherche d'un foramen ovale perméable (5, 6).

Dans la détection des shunts intracardiaques, l'échocardiographie de contraste n'utilise pas d'agents de contraste spécifiques. La solution utilisée est le plus souvent du glucosé à 5 % ou du sérum salé isotonique (7). La technique consiste à transférer rapidement d'une seringue à une autre, par l'intermédiaire de robinets, un mélange de 9 cm<sup>3</sup> de glucosé et d'1 cm<sup>3</sup> d'air.

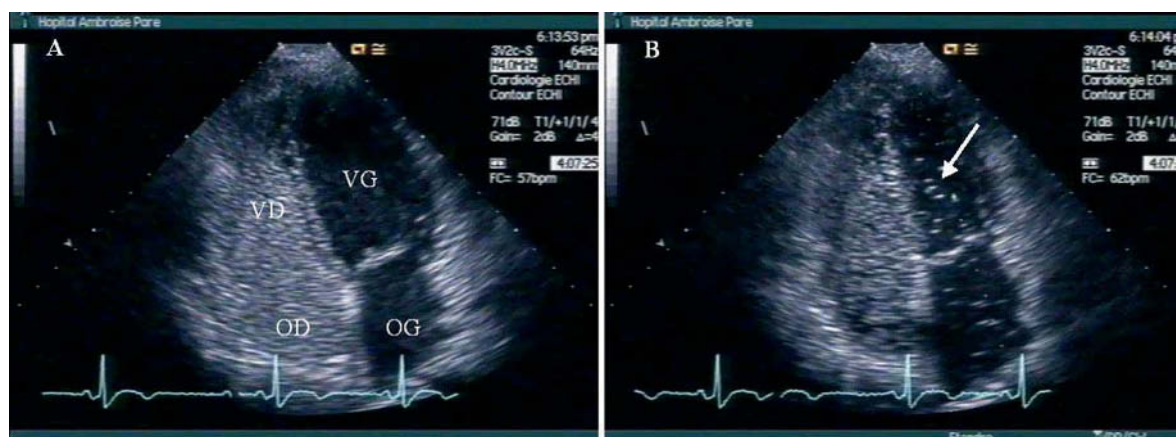
L'effet de contraste est produit par la mise en suspension de microcavitations gazeuses, secondaires à l'élévation de pression liée à la force exercée sur le piston de chaque seringue. Chez un sujet normal ne présentant pas de shunt intracardiaque, le contraste n'est présent que dans les cavités droites (fig. 1A).

L'incidence du foramen ovale perméable est estimée entre 20 à 30 % de la population générale et diminue avec l'âge (8). Sa recherche doit être notamment faite en cas d'accident vasculaire cérébral, afin de rechercher une éventuelle embolie paradoxale. L'absence de détection de shunt droit-gauche en échocardiographie de contraste, à l'état basal nécessite la réalisation d'épreuves de provocation (fig. 1) : secousses de toux et manœuvre de Valsalva (7). Ces dernières permettent de sensibiliser l'examen, avec une amélioration de la détection de 30 à 50 % des foramens ovales perméables (9).

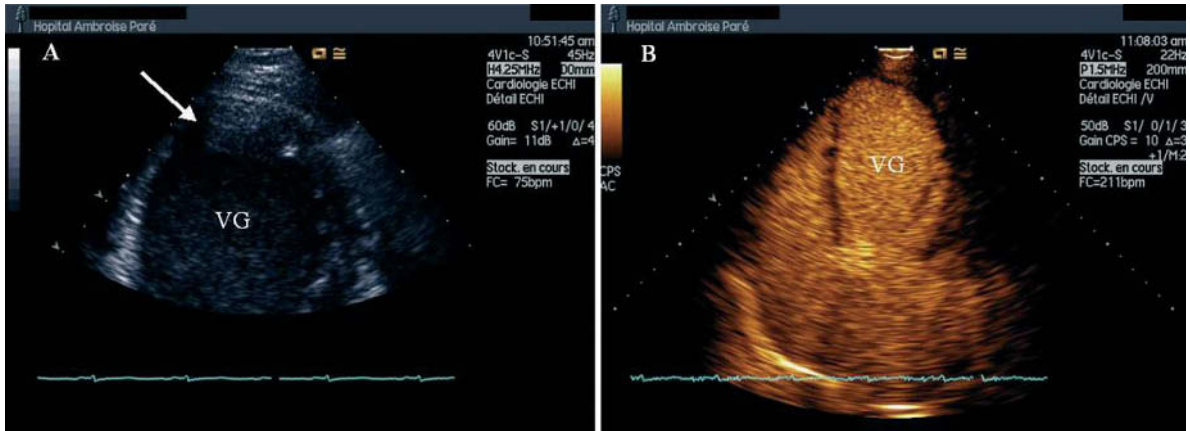
L'échocardiographie de contraste peut parfois être également utilisée pour la détection des autres shunts intracardiaques (communication interauriculaire ou interventriculaire) et des shunts intrapulmonaires.

### Opacification ventriculaire gauche par agents de contraste spécifiques

L'opacification ventriculaire gauche est possible grâce aux agents de contraste spécifiques. Initialement, leur utilisation était limitée, en raison de leur faible durée de vie. L'introduction



**Fig 1** - Coupe apicale des quatre cavités en échocardiographie transthoracique, avec injection de produit de contraste ne franchissant pas la barrière pulmonaire: A) pas de shunt droit-gauche visualisé à l'état basal; B) présence d'un foramen ovale perméable après manœuvres de Valsalva, avec visualisation de contraste dans les cavités gauches (flèche). OD = oreillette droit; OG = oreillette gauche; VD = ventricule droit; VG = ventricule gauche.



**Fig. 2** - Coupe apicale des quatre cavités en échocardiographie transthoracique; A) doute sur la présence d'un thrombus plan à l'apex du ventricule gauche (flèche) en échocardiographie conventionnelle (imagerie de seconde harmonique); B) élimination formelle de la présence d'un thrombus apical, après injection d'un produit de contraste de seconde génération. VG = ventricule gauche.

de la seconde génération de produits de contraste a permis un développement de cette technique et ainsi de leurs indications. L'échocardiographe doit être réglé différemment, avec des index mécaniques faibles, afin de limiter la destruction des microbulles, notamment dans la portion apicale du ventricule gauche.

Plusieurs utilisations sont ainsi possibles, à partir de la simple opacification du ventricule gauche.

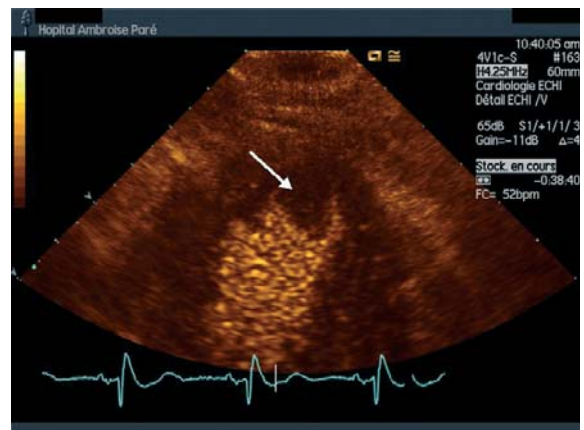
### Détection des thrombi ventriculaires gauches

L'échocardiographie permet de distinguer les thrombi intracardiaques des structures adjacentes. Cependant, la présence d'artefacts limite la performance de l'échocardiographie. L'échocardiographie de contraste permet ainsi la détection des thrombi ventriculaires gauches, notamment lorsqu'il existe un doute en échocardiographie conventionnelle (fig. 2 et 3) (10, 11). Thanigaraj *et al.* ont ainsi pu démontrer la capacité du contraste pour le diagnostic de thrombi non visualisés en échocardiographie conventionnelle (11).

### Différentiation des masses intracardiaques

La différenciation des masses intracardiaques a été proposée en échocardiographie de contraste (fig. 4). Kirkpatrick *et al.* ont étudié 16 patients

présentant une masse intracardiaque. La réalisation d'échocardiographie de contraste permettait de différencier les structures vascularisées de celles avasculaires: parmi les 7 patients ayant un rehaussement du signal de la masse en échocardiographie de contraste, 6 patients présentaient une tumeur maligne et 1 une tumeur bénigne. À l'opposé, parmi les 9 patients sans rehaussement du signal de la masse détectée, un thrombus était détecté à sept reprises et un myxome dans les deux derniers cas. Ainsi, l'échocardiographie de contraste permettrait d'obtenir une orientation diagnostique dans le type de masse intracardiaque rencontrée.



**Fig. 3** - Thrombus apical (flèche) en échocardiographie de contraste.

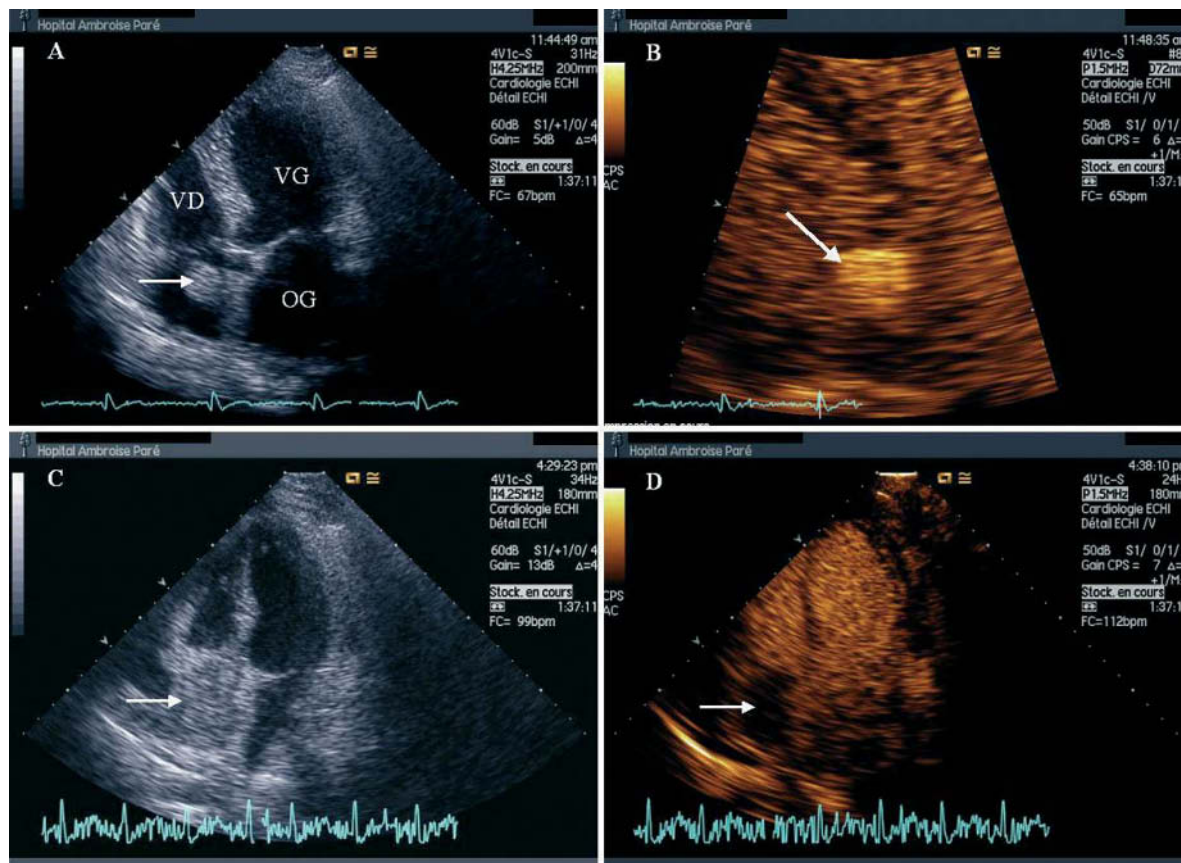


Fig 4 - Coupe apicale des quatre cavités en échocardiographie trans-thoracique; A) présence d'une masse mobile dans l'oreillette droite (flèche); B) en échocardiographie de contraste, hypervascularisation de la masse, correspondant à une tumeur maligne en histologie; C) masse comblant l'oreillette droite (flèche); D) absence de prise de contraste dans la masse auriculaire droite. Il s'agissait d'un thrombus.

### Calcul de la fraction d'éjection ventriculaire gauche

L'échocardiographie de contraste a été évaluée dans le calcul des volumes ventriculaires et dans le calcul de la fraction d'éjection ventriculaire gauche (12). Hundley *et al.* ont démontré la supériorité de l'échocardiographie de contraste par rapport à l'échocardiographie conventionnelle dans cette indication (*versus* l'imagerie par résonance magnétique) (13). Le pourcentage de patients « bien classés » (à partir du calcul de la fraction d'éjection) en échocardiographie de contraste était nettement supérieur à celui de l'échocardiographie conventionnelle, lorsque l'échogénicité de base était médiocre (au moins deux segments mal visualisés). Ces résultats ont ensuite été confirmés dans une population de patients, dont l'imagerie de base obtenue en échocardiographie était de médiocre à mau-

vaire (14). La variabilité inter-observateurs est plus faible et l'utilisation d'un produit de contraste afin d'estimer la fonction cardiaque est sûre, fiable et rentable, même chez des patients admis en réanimation (15).

### Échocardiographie de stress

L'opacification du ventricule gauche peut être très utile en échocardiographie de stress. L'analyse segmentaire du ventricule gauche lors de l'examen de stress nécessite une échogénicité suffisante pour obtenir une sensibilité et une spécificité excellentes. Dans un nombre non négligeable de cas (10-15 % des cas), l'échogénicité est médiocre, malgré l'utilisation de l'imagerie par seconde harmonique, rendant parfois les résultats ininterprétables ou litigieux. L'échocardiographie de contraste permet un rehaussement significatif de la qualité de l'imagerie (16). La reproductibi-



lité et les performances de l'échocardiographie de stress en contraste sont alors maximales, permettant d'éviter la réalisation d'un second examen d'ischémie myocardique dans les cas difficiles (17). De plus, il s'agit d'un examen sûr, avec de très rares effets secondaires (18).

## Conclusion

Les applications de l'échocardiographie de contraste dans l'opacification cavitaire cardiaque sont multiples. Ainsi, la détection d'un shunt intracardiaque ou d'un thrombus ventriculaire gauche, le calcul de la fraction d'éjection ventriculaire gauche, la différenciation des masses intracardiaques et la réalisation d'échocardiographie de stress représentent les principales indications actuelles de l'échocardiographie de contraste.

## Références

- Gueret P, Dubourg O, Ferrier A *et al.* (1986) Effects of full-dose heparin anticoagulation on the development of left ventricular thrombosis in acute transmural myocardial infarction. *J Am Coll Cardiol* 8: 419-26
- Lindner JR, Dent JM, Moos S *et al.* (1997) Enhancement of left ventricular cavity opacification by harmonic imaging after venous injection of Albutex. *Am J Cardiol* 79: 1657-62
- Mansencal N, Bordachar P, Chatellier G *et al.* (2003) Comparison of accuracy of left ventricular echocardiographic measurements by fundamental imaging versus second harmonic imaging. *Am J Cardiol* 91: 1037-9
- Thomas JD, Rubin DN (1998) Tissue harmonic imaging: why does it work? *J Am Soc Echocardiogr* 11: 803-8
- Kuhl HP, Hoffmann R, Merx MW *et al.* (1999) Transthoracic echocardiography using second harmonic imaging: diagnostic alternative to transesophageal echocardiography for the detection of atrial right to left shunt in patients with cerebral embolic events. *J Am Coll Cardiol* 34: 1823-30
- Daniels C, Weytjens C, Cosyns B *et al.* (2004) Second harmonic transthoracic echocardiography: the new reference screening method for the detection of patent foramen ovale. *Eur J Echocardiogr* 5: 449-52
- Dubourg O, Bourdarias JP, Farcot JC *et al.* (1984). Contrast echocardiographic visualization of cough-induced right to left shunt through a patent foramen ovale. *J Am Coll Cardiol* 4: 587-94
- Hagen PT, Scholz DG, Edwards WD *et al.* (1984) Incidence and size of patent foramen ovale during the first 10 decades of life: an autopsy study of 965 normal hearts. *Mayo Clin Proc* 59: 17-20
- Lechat P, Mas JL, Lascault G *et al.* (1988) Prevalence of patent foramen ovale in patients with stroke. *N Engl J Med* 318: 1148-52
- Italian Society of Cardiovascular Echography (SIEC) (2004) Consensus Conference on the state of the art of contrast echocardiography. *Ital Heart J* 5: 309-34
- Thanigaraj S, Schechtman KB, Perez JE (1999) Improved echocardiographic delineation of left ventricular thrombus with the use of intravenous second-generation contrast image enhancement. *J Am Soc Echocardiogr* 12: 1022-6
- Hoffmann R, von Bardeleben S, ten Cate F *et al.* (2005) Assessment of systolic left ventricular function: a multi-centre comparison of cineventriculography, cardiac magnetic resonance imaging, unenhanced and contrast-enhanced echocardiography. *Eur Heart J* 26: 607-16
- Hundley WG, Kizilbash AM, Afridi I *et al.* (1998) Administration of an intravenous perfluorocarbon contrast agent improves echocardiographic determination of left ventricular volumes and ejection fraction: comparison with cine magnetic resonance imaging. *J Am Coll Cardiol* 32: 1426-32
- Yu EH, Sloggett CE, Iwanochko RM *et al.* (2000) Feasibility and accuracy of left ventricular volumes and ejection fraction determination by fundamental, tissue harmonic, and intravenous contrast imaging in difficult-to-image patients. *J Am Soc Echocardiogr* 13: 216-24
- Yong Y, Wu D, Fernandes V *et al.* (2002) Diagnostic accuracy and cost-effectiveness of contrast echocardiography on evaluation of cardiac function in technically very difficult patients in the intensive care unit. *Am J Cardiol* 89: 711-8
- Vlassak I, Rubin DN, Odabashian JA *et al.* (2002) Contrast and harmonic imaging improves accuracy and efficiency of novice readers for dobutamine stress echocardiography. *Echocardiography* 19: 483-8
- Thanigaraj S, Nease RF, Jr., Schechtman KB *et al.* (2001) Use of contrast for image enhancement during stress echocardiography is cost-effective and reduces additional diagnostic testing. *Am J Cardiol* 87: 1430-2
- Timperley J, Mitchell AR, Thibault H *et al.* (2005) Safety of contrast dobutamine stress echocardiography: a single center experience. *J Am Soc Echocardiogr* 18: 163-7



# Applications thérapeutiques

---

# Transfert de drogues et de gènes par microbulles et ultrasons

K. Kaddur, T.A. Tran, F. Tranquart et A. Bouakaz

## Introduction

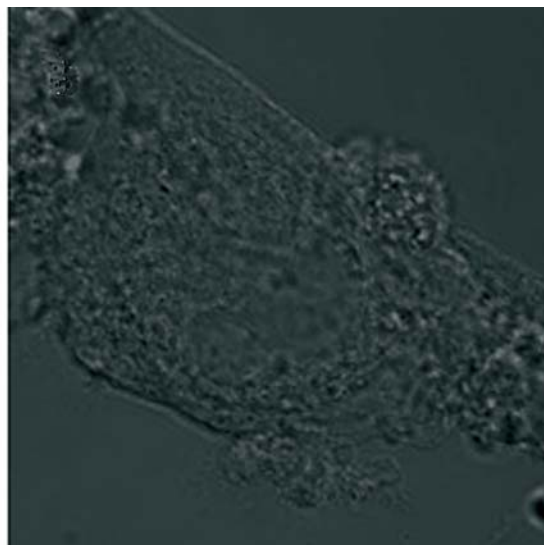
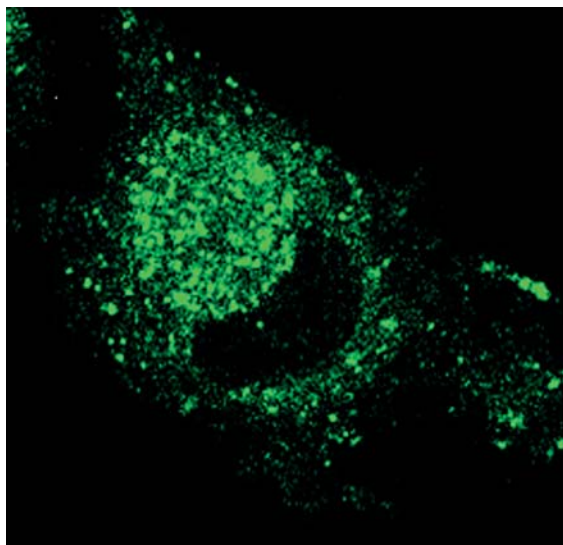
Les applications futures de l'association des ultrasons et des microbulles de gaz s'étendent au-delà de l'imagerie. En effet, de nombreux travaux ont démontré que sous l'effet des ultrasons l'activité des microbulles de gaz modulait transitoirement la perméabilité de la membrane cellulaire, facilitant ainsi l'entrée de molécules étrangères dans la cellule, par un processus connu sous le nom de sonoporation. Cette nouvelle méthode de transfert moléculaire suscite de plus en plus d'intérêt pour des applications thérapeutiques ultrasonores. Nous présenterons dans ce chapitre une synthèse de résultats de sonoporation obtenus sur culture de cellules et sur modèles animaux, ainsi que les applications *in vivo* possibles, pour aboutir à une estimation de l'intérêt thérapeutique de cette méthode.

## Définition et principe de la sonoporation

La sonoporation est une méthode physique de transfert de molécules étrangères (gènes ou drogues) dans la cellules utilisant l'association d'ultrasons et de microbulles de gaz. Les fréquences ultrasonores utilisées dans ce contexte restent proches des gammes de fréquences utilisées en imagerie ultrasonore. Les microbulles utilisées actuellement sont celles employées en imagerie ultrasonore de contraste (Optison®, Albunex®, SonoVue®, etc.). Par ailleurs, différentes molécules de poids moléculaires variés ont pu être testées et incorporées avec succès dans les cellules par sonoporation, telles que les plasmides, le dextran-FITC ou des molécules de

poids moléculaire faible comme les oligonucléotides (1) et des traceurs radioactifs (2).

L'évaluation de l'efficacité de la sonoporation est définie par le taux d'incorporation, c'est-à-dire le nombre de cellules ayant reçu la molécule sur l'ensemble de la population cellulaire. Pour évaluer le potentiel de cette technique, différents outils moléculaires et méthodes de quantification sont disponibles. L'efficacité de transfert peut être évaluée à l'aide de gènes rapporteurs contenus dans des vecteurs bactériens (plasmides) dont l'expression protéique est détectable. Les gènes codant pour la GFP (*green fluorescent protein*) sont souvent utilisés comme marqueurs. Un exemple d'incorporation de gène codant pour la GFP dans une cellule est présenté dans la figure 1. Il s'agit d'une cellule cancéreuse gliale provenant d'un glioblastome humain soumise à des ultrasons de 1 MHz et 400 kPa en présence de microbulles de BR14 (Bracco Research, Genève). La cellule est observée au microscope confocal à fluorescence vingt-quatre heures après sonoporation. L'image en fluorescence démontre l'incorporation du plasmide contenant le gène de la GFP dans la cellule. Cette protéine est plus précisément exprimée au niveau du cytoplasme (3). Dans le cas de gènes codant pour la GFP, au-delà de l'observation optique, la quantification du pourcentage de cellules qui expriment la GFP est réalisée par la cytométrie en flux. Néanmoins, il existe d'autres types de gènes rapporteurs qui codent pour des enzymes dont l'activité peut être détectée, notamment par la production, soit d'un chromatophore, soit d'un fluorophore. C'est le cas respectif des gènes de la  $\beta$ -galactosidase et de la luciférase. Des nanoparticules de dextran couplées à un fluorophore, la fluoresceine iso-thio-cyanate (FITC)

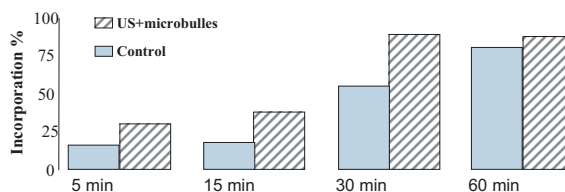


**Fig. 1** - Image mettant en évidence l'expression de la GFP dans les cellules cancéreuses gliales par microscopie confocale à fluorescence, 24 heures après sonoporation avec des microbulles du BR14 (1 MHz, 0,4 MPa (A)). Même cellule observée en lumière blanche (B).

peuvent être également utilisées comme marqueur afin d'évaluer le taux de transfert en cytométrie en flux. Enfin, le transfert peut être également mesuré par l'étude de l'incorporation de traceurs radioactifs (2) dans des cellules tumorales. Un exemple est présenté sur le graphe de la figure 2 qui démontre une augmentation significative de l'incorporation de l'agent radioactif, In-DOTA-Tyr3-Octreotate, en présence des microbulles de SonoVue® et d'ultrasons (1 MHz, pression = 0,42 MPa) comparativement à l'administration de l'agent radioactif seul.

### Étude de la sonoporation *in vitro*

Les résultats de quantification de l'efficacité de transfection ou d'incorporation du gène ont montré que la sonoporation permet un transfert moléculaire à un large panel de cellules, y compris des types cellulaires dont la membrane présente une barrière à l'incorporation de molécules étrangères (4). Les cellules en culture primaire – les cellules endothéliales et les cellules musculaires lisses – sont connues pour être très résistantes aux méthodes traditionnelles de transfection (5). Des lignées de cellules tumorales: CHO (*chinese hamster ovary*) (6), MATB III (*rat mammary carcinoma cells*) (7), les cellules tumorales pancréatiques de rat: CA20948 (2) et également des cellules indifférenciées de la lignée 293 (*undifferentiated human embryonic kidney cells*) (8) ont pu être testées avec succès par cette



**Fig. 2** - Incorporation amplifiée de 1 In-Dota-Tyr3-Octreotate par les microbulles de gaz (SonoVue®) et les ultrasons (1 MHz, 0,42 MPa) (hatched), contrôle + (solid blue).

méthode (tableau I). Dans le tableau sont répertoriés les types cellulaires testés, les conditions expérimentales en termes de fréquences ultrasonores et de pressions acoustiques et le type d'agent de contraste utilisé. L'ensemble des résultats met en évidence un taux de transfert variable en fonction du type cellulaire, des fréquences allant de 1 à 3 MHz et du temps d'exposition aux ultrasons variant de 10 secondes à 30 minutes. Ces résultats démontrent également que l'association des ultrasons et des microbulles est nécessaire pour induire une transfection optimale, alors que l'utilisation des ultrasons seule n'entraîne qu'un faible transfert moléculaire (5).

L'obtention d'un passage transmembranaire de molécules a nécessité par ailleurs la recherche et l'étude de paramètres pouvant moduler l'efficacité de transfert. Des travaux ont alors montré que l'efficacité de transfection dépend des paramètres liés aux caractéristiques de l'onde ultrasonore. L'efficacité de la sonoporation est parti-

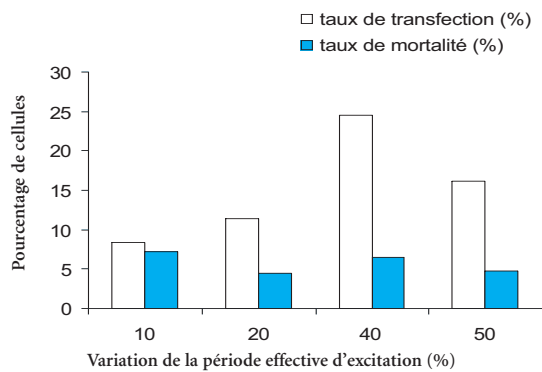
Tableau I - Récapitulatif de travaux réalisés sur culture de cellules ; mise à jour 2006.

Type cellulaire	Fréquence [MHz]	Pression acoustique	Bulles	Taux d'incorporation	Marqueur	Référence
Cellules endothéliales et cellules musculaires lisses		2,5 W/cm <sup>2</sup>	Optison®	Augmentation 8 000 fois par rapport à l'ADN seul	Activité de la luciférase	(5)
Cellules d'ovaires d'hamster chinois (CHO = <i>Chinese hamster ovary</i> )	1	0,5-1 W/cm <sup>2</sup>	Optison®	35 % sans US et bulles	GFP	(6)
MATBIII (cellules de carcinome mammaire de rat)	2,25	507 kPa	Agent de contraste expérimental (Bracco)	20 %	GFP	(9)
MATBIII (cellules de carcinome mammaire de rat)	2,25	507 kPa	Agent de contraste expérimental (Bracco)	60 %	Dextran-FITC (77 kDa)	(7)
Cellules cancéreuses gliales de glioblastome humain	1	400 kPa	SonoVue®	25 %	GFP	(3)
Chondrocytes humains immortalisés	1	400 kPa	Albunex®	50 %	GFP	(10)
Culture primaire de cellules musculaires lisses d'aorte thoracique de porc	1	2 MI 128 W/ cm <sup>2</sup>	Albunex® ou Optison®	Augmentation de 300 fois par rapport à l'ADN seul sans US et bulles	Activité de la luciférase	(4)
Cellules de rein d'hamster nouveau-né (BHK-21= <i>Baby hamster kidney</i> )	1	2 W/cm <sup>2</sup>	Optison®	45 %	GFP	(11)
Cellules épidermoïde de carcinome humain (A 431)	3,25	600 kPa	Optison®	5 %	GFP	(12)

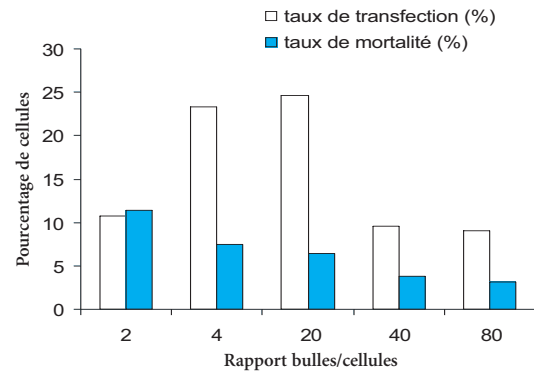
culièrement corrélée à la pression acoustique (10), au *duty cycle* ou période effective d'excitation exprimée en pourcentage (3) et à la durée d'exposition des cellules aux ultrasons. L'histogramme de la figure 3 donne un exemple de sonoporation de cellules gliales en utilisant les microbulles du BR14. Il met en évidence une augmentation du pourcentage de cellules qui expriment la GFP avec un maximum réalisé à 1 MHz et 400 kPa avec une période effective d'excitation entre 10 à 40 % (3). Au-delà de

40 %, le taux de transfection est plus faible. La viabilité cellulaire ne semble pas être affectée par ce paramètre et se trouve inchangée autour de 5 %. La nature des microbulles de gaz, leur durée de vie (6), mais également leur concentration (3) ont un impact sur l'efficacité de transfert du plasmide contenant le gène de la GFP dans les cellules. La figure 4 montre que le pourcentage de cellules qui expriment la GFP augmente en fonction de la concentration en microbulles. Cependant, au-delà d'une concentration





**Fig. 3** - Étude de l'efficacité de transfert du plasmide pmaxGFP et de la mortalité cellulaire des cellules cancéreuses gliales U87MG, par cytométrie en flux, en fonction de la période effective d'excitation ultrasonore (1 MHz, 400 kPa) et de microbulles de gaz (BR14, 20 bulles par cellules).



**Fig. 4** - Étude de l'efficacité de transfert du plasmide pmaxGFP et de la mortalité cellulaire des cellules cancéreuses gliales (U87MG), par cytométrie en flux, en fonction du nombre de microbulles (BR14) par cellules (US, 1MHz, 400 kPa, *duty cycle* = 40 %).

correspondant à 20 microbulles par cellule, l'effet est progressivement perdu. Par contre, la mortalité diminue en fonction la concentration en microbulles.

### Étude de la sonoporation *in vivo*

La majorité des modèles d'études de sonoporation sont réalisés chez les rongeurs. Devant le développement et la miniaturisation des sondes échographiques, différents types d'organes accessibles ont pu être testés. Le système cardiovasculaire est le premier système qui a suscité l'intérêt de cette méthode dans une perspective thérapeutique. Le tableau II résume quelques expériences de sonoporation réalisées sur des vaisseaux sanguins (*ex vivo*) et le cœur. Les fréquences ultrasonores utilisées sont relativement identiques dans toutes les expériences. Afin d'évaluer la sonoporation *in vivo*, différents agents de contrastes ont été testés, ainsi que différents marqueurs moléculaires.

Le muscle squelettique (6), le muscle cardiaque (16) ont également été explorés avec succès avec cette méthode de transfert. Par ailleurs, Hynynen (17) a montré que l'application transcrâniale des ultrasons sur lapin (200 kHz, 0, 57 MPa) associée à une injection intravasculaire de microbulles de gaz (Optison®) perméabilise de manière réversible la barrière hémato-encéphali-

que. Le système nerveux central défini comme une barrière inaccessible aux agents thérapeutiques a pu ainsi être franchi en utilisant cette technique. La technique de sonoporation permet l'augmentation de la perméabilité des capillaires sanguins, aussi bien au niveau du cerveau qu'au niveau du muscle squelettique et d'autres tissus (18-19). Une étude de Song (18) a mis en évidence l'extravasation de microsphères à partir des vaisseaux sanguins et le transfert de ces dernières vers le tissu squelettique à 1 MHz et à 0,75 MPa, en présence de microbulles d'Optison®.

Le mode d'application des ultrasons semble avoir une influence sur l'efficacité de transfert moléculaire *in vivo* (16) Le transfert de gène est important au niveau du muscle cardiaque et du foie lorsque les ondes ultrasonores sont transmises de manière pulsée à l'instar du mode continu. L'étude de Chen en 2003 (16) a également démontré que les ultrasons de basses fréquences (1,3 MHz) améliorent la délivrance et le transfert de gène au niveau du myocarde comparativement aux fréquences supérieures (5 MHz et 12 MHz). De plus, la destruction des microbulles qui se trouve amplifiée aux basses fréquences semble jouer un rôle important dans la sonoporation (13-20). La transmission des ultrasons à fortes pressions acoustiques induit également une destruction massive et a démontré un transfert optimal de gènes dans les tissus (16).

Tableau II – Exemples de travaux de sonoporation réalisés sur le système cardiovasculaire.

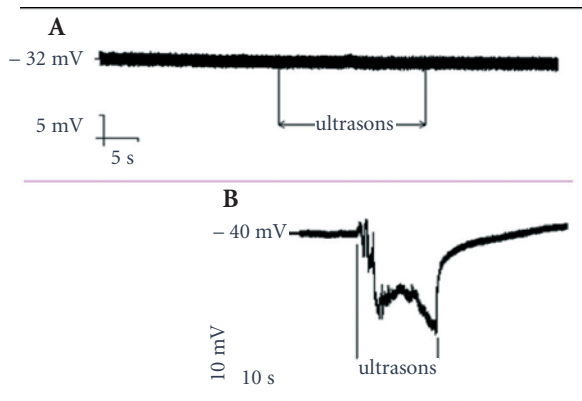
Organes ou tissus	Conditions ultrasons	Microbulles	Marqueurs	Résultat	Référence
Myocarde de rat	1,3 MHz	Microbulles d'albumine-perfluoropropane	Adenovirus contenant le gène de la $\beta$ -galactosidase	Augmentation de 10 fois de l'activité de la $\beta$ -galactosidase par rapport au groupe contrôle	(13)
Myocarde de rat	1,3 MHz IM = 1,5	Microbulles d'albumine	Plasmide luciférase	Activité spécifique de la luciférase au niveau du cœur et faible dans les autres tissus	(14)
Artère coronaire	1 MHz 2 W/cm	BR14	siRNA-GFP	Réduction de l'expression de la GFP chez des souris transgéniques GFP	(15)
Veine saphène humaine ( <i>ex-vivo</i> )	1 MHz 1 W/cm <sup>2</sup>	Optison®	Oligonucléotides labellisés par le FITC	Haute diffusion de l'oligonucléotide labellisé au niveau de la veine saphène	(1)

### Étude du mécanisme d'entrée des molécules dans les cellules par sonoporation

Le mécanisme d'entrée des molécules au niveau de la cellule n'est pas encore élucidé, mais l'hypothèse la plus communément étudiée repose sur les activités acoustiques des microbulles de gaz induites par les ultrasons qui vraisemblablement provoquent la formation de pores transitoires au niveau de la membrane cellulaire. Afin de comprendre le mécanisme d'entrée, différentes approches ont été développées. Les travaux de Marmottant (21) ont, d'une part, permis d'observer à l'aide d'une caméra rapide la déformation et la libération du contenu fluorescent d'une vésicule lipidique mimant la cellule. Cette libération du traceur est produite grâce à la rupture transitoire de la membrane à proximité d'une microbulle oscillante. Des études électrophysiologiques (22, 23) ont permis, d'autre part, d'enregistrer, en temps réel, les variations du potentiel membranaire et des courants transmembranaires. L'étude proposée par Deng *et al.* est réalisée sur ovocyte de xénoppe en configuration cellule entière (23). Les résultats montrent que les ultrasons en présence de microbulles augmentent de manière transitoire le courant transmembranaire dû à une diminution de la résistance membranaire probablement

provoquée par la formation de pores. L'amplitude de ce courant dépend fortement de l'amplitude acoustique et de la durée d'excitation par les ultrasons.

Des observations récentes réalisées grâce à une caméra ultrarapide ( $10^7$  images/s) montrent que les microbulles sont capables d'interagir avec les cellules, mais que leurs effets varient en fonction de la pression acoustique appliquée (24). Pour des faibles amplitudes ultrasonores, les microbulles, en s'accolant à la cellule, engendrent une contrainte mécanique au niveau de la membrane plasmique (22). Cette stimulation membranaire par les microbulles pourrait être à l'origine de l'augmentation de la perméabilité membranaire et de la création de pores, préfigurant ainsi, une augmentation de la capacité cellulaire à incorporer différentes substances. Par contre, des amplitudes ultrasonores plus importantes peuvent détruire les microbulles ou induire des phénomènes acoustiques violents tels que des microjets (25) qui semblent se projeter contre la membrane cellulaire. La vitesse des microjets peut atteindre des vitesses de l'ordre de  $100 \text{ m.s}^{-1}$ , et peut par conséquent accentuer ces phénomènes d'augmentation de la perméabilité membranaire. Visuellement, il semblerait que les agents de contraste, sous l'effet des ultrasons, entraînent des contraintes mécaniques déformant la membrane des cellules. L'exploration des

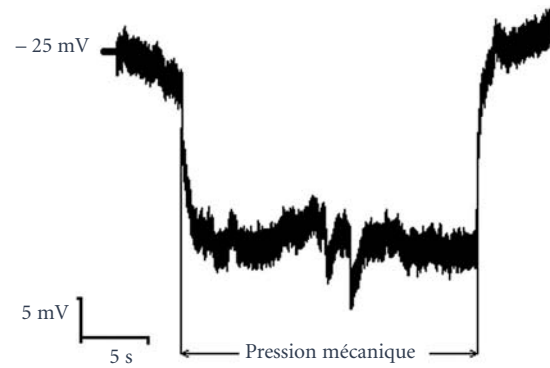


**Fig. 5** - Potentiel membranaire d'une cellule MDA-Mb231 sous l'effet des ultrasons (200 kPa, 1 MHz) seul (A) et en présence d'ultrasons (200 kPa, 1 MHz) et microbulles de SonoVue® (B).

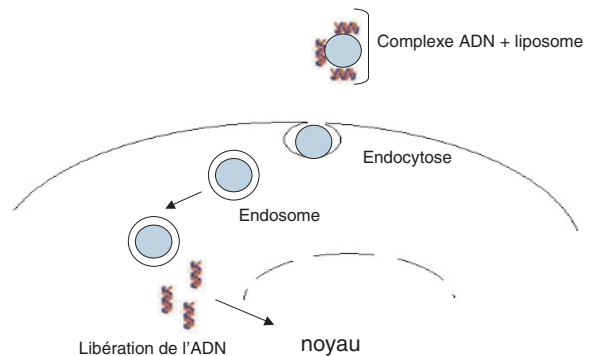
propriétés électrophysiologiques de la cellule par la technique de patch clamp (26) ; montre que la cellule répond à cette stimulation par une modification de son potentiel de membrane (22). Cette modification électrophysiologique est induite par l'activation de canaux ioniques mécanosensibles. Ainsi, comme décrit sur les cellules de cancer mammaire MDA-MB-231, l'activation ultrasonore des microbulles en contact avec la cellule entraîne de manière instantanée une diminution du potentiel membranaire (fig. 5). Cette diminution du potentiel membranaire ou hyperpolarisation résulte de l'activation de canaux ioniques mécanosensibles engendrant donc une modification des répartitions des charges ioniques de part et d'autre de la membrane plasmique. Sur ce type de cellule, les canaux ioniques hyperpolarisants majoritaires sont les canaux potassiques à grande conductance sensible au calcium, BKCa (27).

L'effet mécanique des microbulles sur la cellule est confirmé par l'utilisation d'une pipette de verre rodée. Cette pipette est utilisée pour générer une pression mécanique sur la membrane cellulaire afin de simuler un contact entre la cellule et les microbulles oscillantes (22). Cette perturbation mécanique de la membrane reproduit de manière très similaire les hyperpolarisations induites par les oscillations des microbulles (fig. 6).

Il est important de souligner que, malgré les contraintes mécaniques induites par les microbulles, les agents de contraste n'entraînent aucune modification de la viabilité cellulaire. En effet, il a été montré dans la même étude que la viabilité cellulaire n'est pas modifiée par une



**Fig. 6** - Une pression mécanique induite sur la membrane cellulaire *via* une pipette de verre rodée entraîne une modification du potentiel de membrane.



**Fig. 7** - Schématisation du mécanisme d'entrée de l'ADN lors de la lipofection. Le complexe ADN-liposome (vecteurs chimiques) est internalisé dans la cellule par l'intermédiaire de l'invagination de la membrane plasmique, formant à la suite une vésicule fermée (endosome) qui sera transportée dans les compartiments intracellulaires vers le noyau, où l'ADN sera libéré.

exposition aux microbulles en présence des ultrasons *in vitro*.

Enfin, l'étude de l'incorporation et de la répartition intracellulaire d'un plasmide marqué a montré que l'entrée du plasmide dans la cellule lors de la sonoporation se fait indépendamment de la voie d'endocytose classique des cellules (9). Cette voie est empruntée pour d'autres méthodes de transfert, en particulier lors de la lipofection. La lipofection repose sur l'utilisation de vecteurs chimiques qui s'associent par interaction électrostatique avec l'ADN que l'on souhaite transférer. Le mécanisme d'internalisation des complexes est l'endocytose. Il s'agit d'une voie d'internalisation de molécules par des systèmes de transport vésiculaires tel que schématisé dans la figure 7. Lors de la sonoporation, le profil de répartition des plasmides fluorescents dans la cellule a

montré une répartition homogène dans le cytoplasme (9). Par contre, dans le cas de la lipofection, les plasmides sont regroupés sous forme de paquets ou « clusters » au sein des vésicules d'endocytoses. De plus, la comparaison de la cinétique d'expression du gène de la GFP par sonoporation et lipofection a montré des différences (9). Certains auteurs s'accordent à dire que la sonoporation permet un transfert direct des plasmides dans le cytoplasme des cellules où les molécules seraient propulsées directement dans le noyau. Cela expliquerait en grande partie la cinétique d'expression rapide de la GFP, comparativement à la lipofection. Celle-ci nécessite des mécanismes plus ou moins complexes et longs avant de pouvoir permettre l'incorporation de l'ADN dans le noyau (9). Afin de valider l'hypothèse de création de pores lors de la sonoporation, certains auteurs ont essayé d'évaluer de manière indirecte la taille de ces derniers. Ils ont étudié l'incorporation dans la cellule de molécules de différentes tailles (2, 9). Les résultats ont montré que les petites molécules s'incorporent plus facilement que les molécules plus grandes. L'internalisation de particules fluorescentes de taille comprise entre 37 nm et 75 nm de diamètre est efficace et généralement bien tolérée. Au-delà de 75 nm, les particules entrent uniquement dans quelques cellules. La taille des pores formés serait donc au moins inférieure ou égale à 75 nm de diamètre pour les cellules étudiées (7).

## **Application de la sonoporation à la thérapie**

### **Évaluation du potentiel thérapeutique des ultrasons et des microbulles**

La possibilité de transférer des gènes dits thérapeutiques par ultrasons et microbulles de gaz constituerait une méthode alternative aux méthodes de thérapies géniques. Le développement de cette technique non invasive constitue alors un enjeu majeur, puisqu'elle peut être appliquée à un large panel de maladies. Les pathologies concernées peuvent être les maladies héréditaires monogéniques dont le gène muté responsable est connu. Les maladies cardiovasculaires, métaboliques, et enfin les cancers pourront faire l'objet d'une approche thérapeutique par cette technique. Néanmoins, avant de pouvoir appliquer cette méthode de thérapie à l'échelle humaine, il est nécessaire de valider dans un premier temps la dimension thérapeutique de la sonoporation chez des modèles ani-

maux reproduisant les symptômes des pathologies concernées.

Dans le cadre des maladies cardiovasculaires, un exemple d'essai thérapeutique chez un modèle de rat de resténose après angioplastie a été étudié par Taniyama (5). L'effet bénéfique à long terme de l'angioplastie est limité par le phénomène de resténose qui survient chez près de 40 % des patients. Ce processus est produit par une prolifération anormale des cellules musculaires lisses formant l'intima des vaisseaux sanguins. Afin d'évaluer la faisabilité ou l'efficacité de la thérapie génique par les ultrasons et les microbulles de gaz, le gène anti-oncogène p53 a été incorporé dans les cellules d'intérêt en présence d'ultrasons (2, 5W/cm<sup>2</sup>) et microbulles de gaz (Optison®). Suite à la surexpression de la protéine p53 dans le tissu, une inhibition de la croissance des cellules musculaires lisses de la néo-intima de la carotide a été observée chez le rat ayant subi une angioplastie (5). Le traitement préventif des patients après angioplastie pourrait être conduit de manière réaliste par cette stratégie thérapeutique.

Un autre exemple est la thérapie du cancer, où deux principaux travaux de sonoporation sur des modèles de tumeurs de rat ont été réalisés pour évaluer notamment le transfert de gène au sein des tumeurs. Dans un premier temps, les travaux de Hauff (28), menés sur une tumeur du foie obtenue par implantation de cellules de carcinome de côlon de rats, ont démontré un transfert efficace de plasmides contenant le gène de la  $\beta$ -galactosidase induite en mode couleur Doppler à un index mécanique de 1 et en présence de microbulles de gaz. Une expression de cette protéine est détectable et est visualisée au sein d'une coupe histologique de la tumeur. Humbert *et al.* ont également réalisé des expériences de sonoporation sur un modèle de tumeurs obtenues par implantation de cellules de carcinomes mammaires de rats dans le tissu adipeux mammaire (29). Dans cette étude, la solution contenant le gène rapporteur de la GFP ou de la luciférase et les microbulles expérimentales (Bracco) est injectée de manière intratumorale. Les résultats ont démontré la possibilité d'induire un transfert des plasmides dans les cellules tumorales sans pour autant causer des réactions d'inflammation ou de nécrose liées à l'injection.

La dimension thérapeutique des ultrasons et des bulles pour le transfert de gènes thérapeutiques afin de traiter les tumeurs cancéreuses a été évaluée dans l'étude de Hauff (28). Cette étude a démontré l'effet du gène suppresseur de



tumeur p16 sur la croissance d'une tumeur d'adénocarcinome pancréatique humain induite de manière sous-cutanée chez le rat. Au bout de trois traitements à des intervalles réguliers de quinze jours, par le gène p16 en association avec les ultrasons (mode Doppler couleur, IM = 1,5) et les microbulles, il a été observé une réduction de près de 50 % du taux de croissance tumorale. Cette étude démontre que les conditions d'ultrasons utilisées en diagnostic sont compatibles avec la possibilité de transférer de manière efficace des molécules thérapeutiques. Cette méthode de transfert de gènes en est à ses débuts, mais elle présente une marge de manœuvre importante d'optimisation. En effet, ce système de délivrance présente des propriétés intéressantes qui permettent de contourner les obstacles liés aux autres méthodes de thérapies cancéreuses.

### Micobulles de gaz et incorporation des agents thérapeutiques

Les microbulles de gaz, en plus de leur capacité à perméabiliser la membrane cellulaire, peuvent servir au transport de drogues anticancéreuses ou gènes thérapeutiques. Elles présentent la possibilité d'incorporer ces agents thérapeutiques dans leur paroi et permettent ainsi la délivrance des médicaments uniquement au niveau de la région sur laquelle les champs ultrasonores sont focalisés. Ce principe démontre deux principaux avantages. Les effets secondaires liés à l'aspécificité d'action cellulaire des drogues notamment anticancéreuses seront réduits. En effet, lors du traitement classique des tumeurs par chimiothérapies, toutes les cellules de l'organisme sont agressées. L'autre bénéfice est lié à la réduction des doses de drogues à administrer puisque le système de délivrance est potentialisé.

Différentes approches d'incorporations de drogues ou de gènes dans les microbulles ont été décrites. Les molécules d'ADN (plasmide), chargées négativement, peuvent s'adsorber par interactions électrostatiques au niveau des têtes de phospholipides cationiques constituant la paroi de certaines microbulles et être transportées dans la circulation sanguine de cette manière. Des drogues liposolubles comme le paclitaxel peuvent être incorporées au sein d'une couche huileuse tapissant la face interne de la paroi des microbulles de gaz (AAL = *Active Acoustic Liposphere*) (31). Les agents thérapeutiques peuvent être également attachés à la paroi des agents de contraste par une liaison covalente ou bien être incorporés au sein même de la paroi (32). Dans un but illustratif, nous présentons sur la figure 8 quelques exemples d'incorporations des agents thérapeutiques au sein des microbulles de gaz. Les trois modes d'incorporation nécessitent néanmoins des compromis en termes d'efficacité, de réflexion ultrasonore et de volume de composants thérapeutiques incorporé.

### Conclusion

La sonoporation constitue une méthode de transfert de gènes relativement facile à mettre en œuvre. De plus, elle présente l'avantage d'être adaptable à divers types cellulaires et à l'application *in vivo*. Les taux de transfert sont relativement importants et comparables à la lipofection et à l'infection virale. Contrairement aux deux méthodes, la sonoporation reste très faiblement toxique pour les cellules. Il reste cependant à élucider et prouver le mécanisme d'entrée des molécules lors de la sonoporation. Cela n'empêche pas l'étude du potentiel de

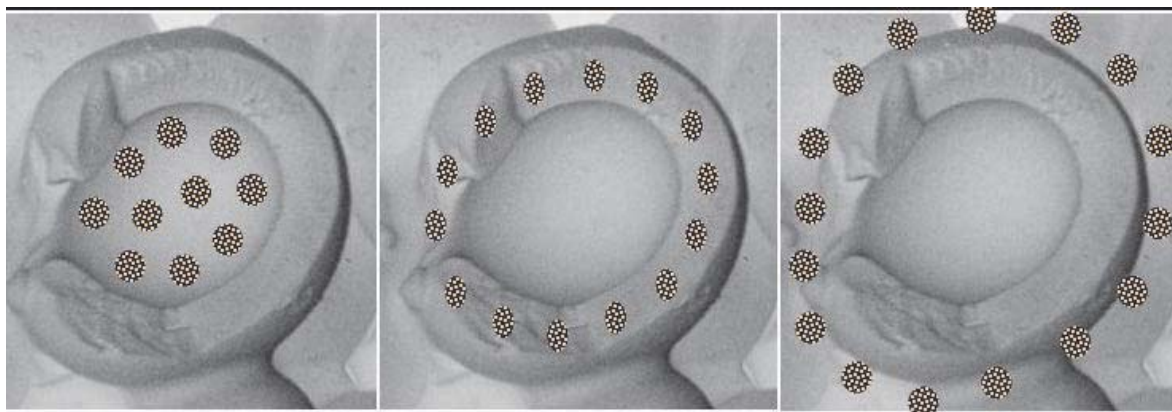


Fig. 8 - Différentes approches d'incorporation des agents thérapeutiques dans une microbulle de gaz. Les agents thérapeutiques peuvent être contenus à l'intérieur de la microbulle (A), ou être incorporés dans la paroi (B) ou, enfin, être attachés à la face externe de la paroi (C).

cette technique pour une visée thérapeutique, sachant que d'autres méthodes de transferts moléculaires ont montré leurs limites, soit par leur manque d'efficacité (lipofection), soit par leur toxicité (infection virale).

Une étape limitante pour le succès de la thérapie génique et chimique est le développement de méthodes de transfert efficaces et non toxiques pour les tissus sains. La sonoporation semble pour cela être une méthode qui répond à ces critères. En effet, la sonoporation permet l'association de l'imagerie et de la thérapie en temps réel par l'intermédiaire des microbulles de gaz. Ces dernières peuvent être utilisées comme vecteurs médicamenteux, tout en conservant leurs propriétés acoustiques. La fonctionnalisation des parois des agents de contraste et la possibilité de focaliser le champ ultrasonore sur des zones restreintes de l'organisme font de cette approche une technique de thérapie ciblée. L'incorporation des produits thérapeutiques dans les cellules cibles est ainsi potentialisée par, d'une part l'accumulation des drogues transportées par les agents de contraste ultrasonores sur une faible surface et, d'autre part, par l'augmentation de la perméabilité membranaire induite par l'interaction des ultrasons avec les microbulles de gaz. Néanmoins, avant de pouvoir procéder aux essais cliniques à l'échelle humaine, l'évaluation et la validation de cette méthode de transfert de gènes doivent être réalisées chez l'animal.

## Références

1. Kodama T, Tan PH, Offiah I *et al.* (2005) Delivery of oligodeoxynucleotides into human saphenous veins and the adjunct effect of ultrasound and microbubbles. *Ultrasound Med Biol*, vol. 31: 1683-91
2. van Wamel A, Bouakaz A, Bernard B *et al.* (2004). Radionuclide tumour therapy with ultrasound contrast microbubbles. *Ultrasonics*, vol. 42: 903-6
3. Kaddur CPK, Ardourel M, Tran TA *et al.* (2006) Transfert de gènes par ultrason et microbulles, IFR 135, Nouzilly, juin 2006
4. Lawrie A, Briskin AF, Francis SE *et al.* (1999) Ultrasound enhances reporter gene expression after transfection of vascular cells *in vitro*. *Circulation*, vol. 99: 2617-20
5. Taniyama Y, Tachibana K, Hiraoka K *et al.* (2002) Local delivery of plasmid DNA into rat carotid artery using ultrasound. *Circulation*, vol. 105: 1233-9
6. Li T, Tachibana K, Kuroki M (2003) Gene transfer with echo-enhanced contrast agents: comparison between Albunex, Optison, and Levovist in mice-initial results. *Radiology*, vol. 229: 423-8
7. Mehier-Humbert S, Bettinger T, Yan F, Guy RH (2005) Plasma membrane poration induced by ultrasound exposure: implication for drug delivery. *J Control Release*, vol. 104: 213-22
8. Frenkel P A, Chen S, Thai T *et al.* (2002) DNA-loaded albumin microbubbles enhance ultrasound-mediated transfection *in vitro*. *Ultrasound Med Biol*, vol. 28: 817-22
9. Mehier-Humbert S, Bettinger T, Yan F, Guy RH (2005) Ultrasound-mediated gene delivery: kinetics of plasmid internalization and gene expression. *J Control Release*, vol. 104: 203-11
10. Greenleaf WJ, Bolander ME, Sarkar G *et al.* (1998) Artificial cavitation nuclei significantly enhance acoustically induced cell transfection. *Ultrasound Med Biol*, vol. 24: 587-95
11. Duvshani-Eshet M, Machluf M (2005) Therapeutic ultrasound optimization for gene delivery: a key factor achieving nuclear DNA localization. *J Control Release*, vol. 108: 513-28
12. Miller D L, Bao S, Morris JE (1999) Sonoporation of cultured cells in the rotating tube exposure system. *Ultrasound Med Biol*, vol. 25: 143-9
13. Shohet RV, Chen S, Zhou YT *et al.* (2000) Echocardiographic destruction of albumin microbubbles directs gene delivery to the myocardium. *Circulation*, vol. 101: 2554-6
14. Bekeredjian R, Chen S, Frenkel PA *et al.* (2003) Ultrasound-targeted microbubble destruction can repeatedly direct highly specific plasmid expression to the heart. *Circulation*, vol. 108: 1022-6
15. Tsunoda S, Mazda O, Oda Y *et al.* (2005) Sonoporation using microbubble BR14 promotes pDNA/siRNA transduction to murine heart. *Biochem Biophys Res Commun*, vol. 336: 118-27
16. Chen S, Shohet R V, Bekeredjian R *et al.* (2003). Optimization of ultrasound parameters for cardiac gene delivery of adenoviral or plasmid deoxyribonucleic acid by ultrasound-targeted microbubble destruction. *J Am Coll Cardiol*, vol. 42: 301-8
17. Hynynen K, McDannold N, Vykhodtseva N, Jolesz FA (2003) Non-invasive opening of BBB by focused ultrasound. *Acta Neurochir Suppl*, vol. 86: 555-8
18. Song J, Chappell JC, Qi M *et al.* (2002) Influence of injection site, microvascular pressure and ultrasound variables on microbubble-mediated delivery of microspheres to muscle. *J Am Coll Cardiol*, vol. 39: 726-31
19. Miller DL, Qudus J (2002) Diagnostic ultrasound-induced membrane damage in phagocytic cells loaded with contrast agent and its relation to Doppler-mode images. *IEEE Trans Ultrason Ferroelectr Freq Control*, vol. 49: 1094-102
20. Wei K, Skyba DM, Firschke C *et al.* (1997) Interactions between microbubbles and ultrasound: *in vitro* and *in vivo* observations. *J Am Coll Cardiol*, vol. 29: 1081-8

21. Marmottant P, Hilgenfeldt S (2003) Controlled vesicle deformation and lysis by single oscillating bubbles. *Nature*, vol. 423: 153-6
22. Tran TARS, Le Guennec JY, Tranquart F, Bouakaz A (2006) Effect of ultrasound-activated microbubbles on the cell electrophysiological properties. *Ultrasound in Med & Biol*, in press
23. Deng CX, Sieling F, Pan H, Cui J (2004) Ultrasound-induced cell membrane porosity. *Ultrasound Med Biol*, vol. 30: 519-26
24. van Wamel A, Bouakaz A, Versluis M, de Jong N (2004) Micromanipulation of endothelial cells: ultrasound-microbubble-cell interaction. *Ultrasound Med Biol*, vol. 30: 1255-8
25. Postema M, van Wamel A, ten Cate F J, de Jong N (2004) High-speed photography during ultrasound illustrates potential therapeutic applications of microbubbles. *Med Phys*, vol. 32: 3707-11
26. Hamill O P, Marty A, Neher E *et al.* (1981) Improved patch-clamp techniques for high-resolution current recording from cells and cell-free membrane patches. *Pflugers Arch*, vol. 391: 85-100
27. Roger S, Potier M, Vandier C *et al.* (2004) Description and role in proliferation of iberiotoxin-sensitive currents in different human mammary epithelial normal and cancerous cells. *Biochim Biophys Acta*, vol. 1667: 190-9
28. Hauff P, Seemann S, Reszka R *et al.* (2005) Evaluation of gas-filled microparticles and sonoporation as gene delivery system: feasibility study in rodent tumor models. *Radiology*, vol. 236: 572-8
29. Mehier-Humbert (2005) Mechanistic investigation of microbubbles-mediated sonoporation for intracellular gene delivery (thèse). Genève: Université de Genève
30. Unger EC, Porter T, Culp W *et al.* (2004) Therapeutic applications of lipid-coated microbubbles. *Adv Drug Deliv Rev*, vol. 56: 1291-314
31. Unger EC, McCreery TP, Sweitzer RH *et al.* (1998) Acoustically active lipospheres containing paclitaxel: a new therapeutic ultrasound contrast agent. *Invest Radiol*, vol. 33: 886-92
32. Unger EC, Hersh E, Vannan M *et al.* (2001) Local drug and gene delivery through microbubbles. *Prog Cardiovasc Dis*, vol. 44: 45-54
33. Zhao YZ, Liang HD, Mei XG, Halliwell M (2005) Preparation, characterization and *in vivo* observation of phospholipid-based gas-filled microbubbles containing hirudin. *Ultrasound Med Biol*, vol. 31: 1237-43

---

# Microbulles ciblées pour l'imagerie ultrasonore<sup>1</sup>

Ch. A. Sennoga, J.S. Yeh, J.M. Seddon, S. Nourshargh, R.J. Eckersley, D.O. Haskard, D.O. Cosgrove et P. Nihoyannopoulos

Malgré les avancées significatives dans la compréhension moléculaire des causes de plusieurs maladies, l'évaluation clinique des dérégulations vasculaires reste basée sur les changements anatomiques qui ne sont que des manifestations tardives des événements moléculaires responsables de ces dérégulations. L'utilisation de produits de contraste ultrasonores ciblés remédie à ces limitations, permettant le développement de moyens non invasifs pour l'identification et la quantification du tissu pathologique qui à l'origine n'est pas discernable du tissu normal. Cette approche est basée sur l'utilisation de ligands qui ciblent des molécules surexprimées dans le tissu cible. Ainsi les parois des microbulles peuvent être fonctionnalisées pour s'attacher spécifiquement sur la région d'intérêt. Les microbulles ciblées interagissent dans l'espace intravasculaire avec des molécules d'adhésion telles que les leucocytes qui vont ralentir leur mouvement et renforcer éventuellement leur attachement aux parois intravasculaires avec une affinité aux régions ciblées.

## Introduction

### Rôle des agents de contraste en imagerie ultrasonore

Un agent de contraste est par définition utilisé pour altérer le contraste de l'image de façon à aider l'opérateur à différencier tissu normal et tissu pathologique de manière non invasive. Ceci peut être réalisé par l'amplification de la néovascularité de la région d'intérêt telle que la tumeur ou par l'identification spécifique du tissu pathologique en utilisant des agents de contraste ciblés (voir chapitres précédents).

Les agents de contraste pour ultrasons ont été introduits pour la première fois par Gramiak et Shah en injectant une solution saline dans l'aorte durant un examen échocardiographique (1). Des échos très intenses sont alors observés dans les chambres cardiaques en raison de la différence d'impédance acoustique entre les bulles d'air dans la solution et le tissu environnant (2) (cf. chapitre *Dynamique de la microbulle* pour la description des mécanismes d'interaction entre les microbulles et les ondes ultrasonores). Depuis, de nouvelles générations de microbulles utilisées comme produit de contraste ultrasonore ont été proposées comprenant des micro-émulsifications contenant du perfluorocarbone (3, 4), des liposomes actifs acoustiquement (5, 6), ou des microbulles stabilisées par des protéines dénaturées (7), par des phospholipides (8), des surfactants (9), des biopolymères (10) ou des acides gras (11). La paroi de la bulle prolonge la durée de vie de la microbulle tout comme le gaz renfermé dans la bulle. L'air, le nitrogène (12), l'hexafluorure de soufre, et les perfluorocarbones (13, 14) ont tous été utilisés pour améliorer la stabilité des bulles et prolonger ainsi la durée utile de l'examen échographique de contraste.

Les microbulles ciblées qui nous intéressent contiennent du perfluorocarbone ou de l'hexafluorure de soufre encapsulé par une paroi de phospholipide ou de polymères. Les microbulles ont une taille moyenne comprise entre 2 et 5  $\mu\text{m}$  avec une rhéologie similaire à celle des globules rouges. Sous l'activation ultrasonore, les microbulles oscillent radialement et génèrent une nette amélioration du signal ultrasonore (15).

1. Traduit de l'anglais par A. Bouakaz.



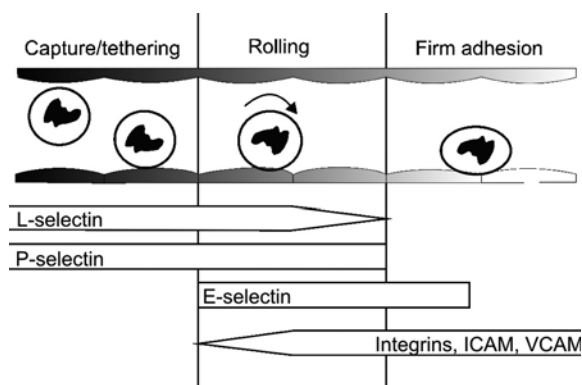
## Cibles intravasculaires pour une interrogation ultrasonore

La détection non invasive d'événements moléculaires indicatifs de symptômes cliniques peut moderniser le diagnostic médical. En raison du caractère traceur intravasculaire des microbulles, elles se présentent comme un marqueur idéal pour la caractérisation moléculaire et physiologique du dysfonctionnement endothélial de plusieurs maladies vasculaires.

L'inflammation est une conséquence importante dans plusieurs maladies cardiovasculaires, touchant principalement les artères coronaires, le muscle cardiaque (myocarditis) et les transplants cardiaques (16, 17, 18). L'activation des cellules endothéliales est un événement inflammatoire capital, et concerne la régulation de l'expression de molécules d'adhésion par ces cellules (fig. 1) tel que les E-, P-sélectines, ICAM-1 et VCAM-1 (18). Ainsi les molécules d'adhésion endothéliales peuvent être utilisées comme marqueurs d'inflammation. En particulier, E-sélectine est un marqueur idéal pour l'imagerie moléculaire de l'inflammation car, contrairement aux autres molécules d'adhésion endothéliales, il est exprimé uniquement au niveau des membranes des cellules endothéliales activées (19).

En médecine nucléaire, l'imagerie par scintigraphie de l'inflammation a été développée en utilisant des anticorps monoclonaux ciblant l'E-sélectine (20). Néanmoins, la scintigraphie présente des limitations en terme de radiations et de résolutions temporelles et spatiales insuffisantes pour une imagerie cardiaque effective.

Dans ce chapitre, nous allons décrire les méthodes de développement d'un agent de



**Fig. 1** - Étapes du transit intravasculaire des leucocytes menant à la capture, le roulage et leur adhésion induite par les molécules d'adhésion cellulaire durant le processus d'inflammation. Adapté de Miyasaka M, Kawashima H, Korenaga R *et al.* (1997) Involvement of selectins in arterogenesis: a primary or secondary event? *Ann NY Acad Sci* 811: 25-34.

contraste fonctionnalisé pour l'imagerie des inflammations en utilisant des microbulles qui ciblent des molécules surexprimées au niveau de la surface du tissu pathologique. Les approches de ciblage par ligands seront discutées et comparées aux autres modalités d'imagerie (scintigraphie, TEMP (SPECT), IRM, TEP, thermographie ou tomographie de fluorescence). L'imagerie ultrasonore possède des avantages certains car elle est non invasive et non ionisante, elle présente un rapport information à coût très élevé, et s'effectue en temps réel avec une résolution excellente (33).

## Fonctionnalisation des agents de contraste ultrasonore

Contrairement aux agents de contraste conventionnels, la conception d'agents de contraste ciblés avec une affinité tissulaire spécifique est basée sur l'idée que les ligands spécifiques de certaines molécules exprimés sur le tissu pathologique peuvent être attachés à la surface des microbulles. Conceptuellement, ces microbulles fonctionnalisées injectées dans la circulation adhéreront sélectivement aux régions intravasculaires ou récepteurs (fig. 2). En raison de leurs activités acoustiques en tant qu'agents de contraste, ces microbulles ciblées permettront une identification des régions pathologiques où elles sont accumulées. L'imagerie ultrasonore combinée à des agents de contraste fonctionnalisés permet alors une meilleure visualisation de la région d'intérêt.

Ainsi la caractéristique la plus importante dont il faut tenir compte pour la fonctionnalisation des microbulles est leur paroi. La paroi d'un agent de contraste ciblé est conçue non seulement pour réduire la diffusion du gaz, mais aussi pour incorporer des ligands dirigés préférentiellement contre des molécules spécifiques. La figure 3 présente un exemple de fonctionnalisation des microbulles.

## Fabrication d'agents de contraste ultrasonore ciblés

La fabrication de microbulles consiste essentiellement à mélanger la suspension aqueuse formée par dissolution des composants de la paroi dans un solvant approprié. Le mélange est lyophilisé et gardé à l'abri de l'humidité. Les microbulles sont obtenues par une hydratation du mélange dans un solvant approprié.

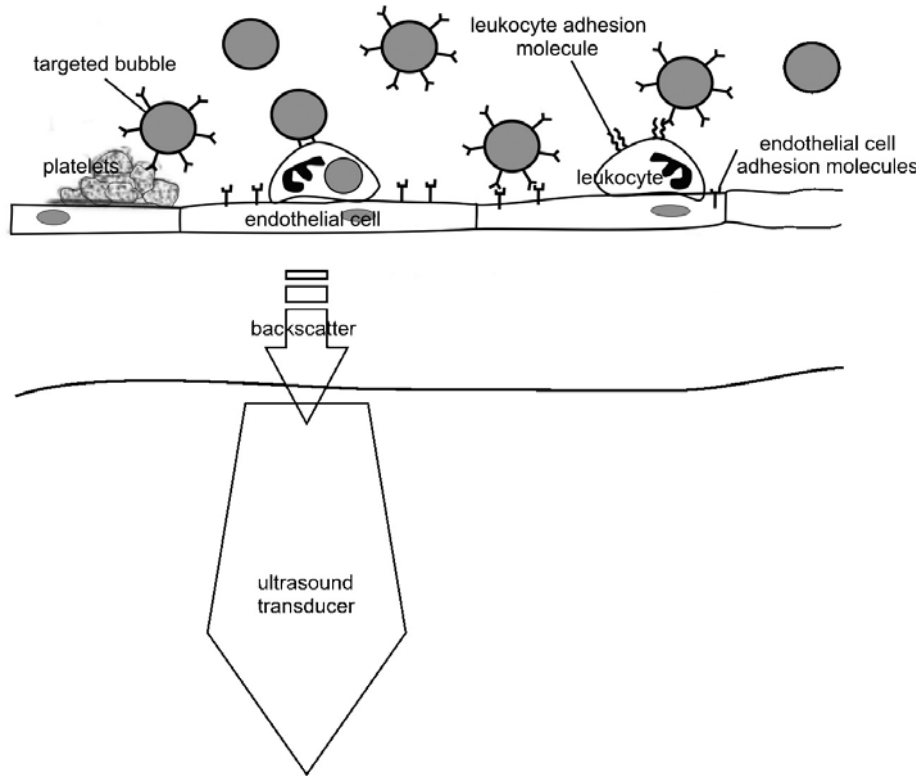


Fig. 2 - Illustration schématique de l'imagerie ultrasonore avec des microbulles ciblées accumulées sur les récepteurs de l'inflammation.

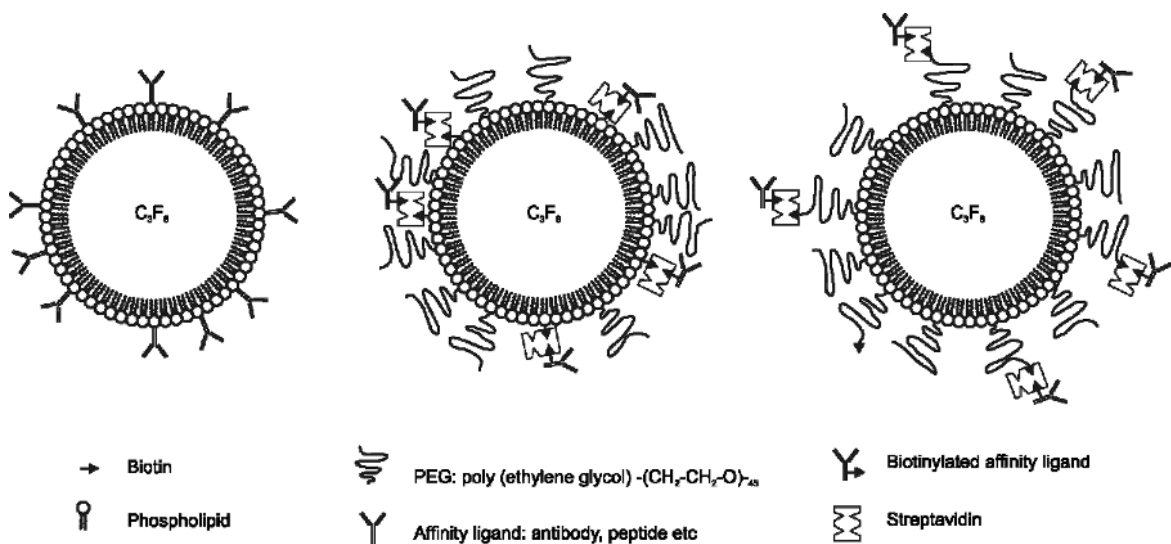


Fig. 3 - Schématisation de microbulles fonctionnalisées pour l'imagerie ultrasonore ciblée. Un agent de contraste contenant des microbulles ayant une paroi biotinylée et une liaison avec le ligand *via* une conjugaison streptavidine.

## Imagerie de l'inflammation avec des produits de contraste ultrasonores ciblés

### Techniques de fonctionnalisation des microbulles

Les ligands de ciblage (des anticorps monoclonaux ou des peptides) peuvent être adsorbés ou conjugués à la paroi de la microbulle suivant deux approches.

Dans la première approche, les ligands sont généralement couplés aux extrémités hydrophiles des molécules ou de certaines molécules participant à la composition de la paroi. Ces molécules d'ancrage sont des chaînes de polymères tels que le polyéthylène glycol (PEG) (21). Un exemple est donné sur la figure 4 dans lequel une molécule 1,2-distearoyl-sn-glycero-3-phosphoethanolamine-N-[Biotinyl(Polyethylene Glycol) 2000] est utilisée, DSPE-PEG-X (où X est la biotine). L'utilisation des molécules d'ancrage assure, d'une part, que la présentation du ligand est à la surface de la paroi, et, d'autre part, que les ligands sont suffisamment éloignés de la surface de la paroi afin d'augmenter le nombre de paires de ligands récepteurs durant la liaison intravasculaire.

Dans la deuxième approche, les ligands sont couplés de manière covalente ou non covalente aux agents de contraste déjà préformés. Cette

procédure ne se fait pas de façon aléatoire mais nécessite une manipulation rigoureuse afin d'assurer une orientation prédéfinie du ligand. Le réactif utilisé pour lier le ligand à la microbulle doit comporter deux groupes chimiques fonctionnels ; il existe en effet un groupe réactif à chaque extrémité de la molécule.

### Fonctionnalisation non covalente

Les stratégies non covalentes sont bien développées et établies (21), exploitant en général l'affinité et les propriétés spécifiques des composés biotine-streptavidine (fig. 4). L'approche basée sur les liaisons avidine-biotine a été testée avec succès pour fonctionnaliser des micro-émulsions de perfluorocarbone (3) ou des microbulles directement ou en utilisant des PEG (21, 22, 23). Ces microbulles ont eu pour cible les molécules suivantes : P-sélectine (24), ICAM-1 (25),  $\alpha_v\beta_3$  (26) et  $\alpha_v\beta_3$  intégrins (27). L'étude *in vivo* présentée par Lindner a démontré, grâce à la microscopie intravital, une rétention significative des microbulles fonctionnalisées conduisant à une amélioration nette du contraste ultrasonore en provenance de cette région. Contrairement aux microbulles non fonctionnalisées, il y a accumulation des agents de contraste fonctionnalisés par leurs liaisons au niveau des régions exprimant l'épitope cible. La rétention de micro-

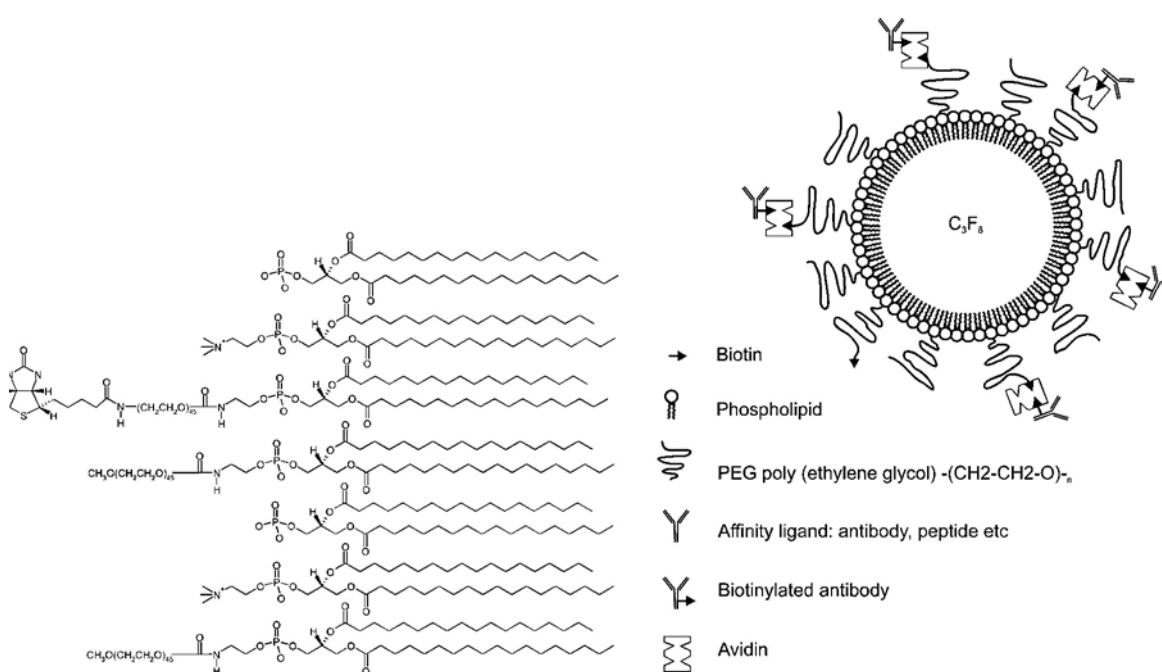


Fig. 4 - Exemple de structure de microbulles ciblées à base de phospholipide.

bulles fonctionnalisées en circulation a été testée également par le même groupe dans une étude *in vitro* et confirmée par microscopie (28).

Dans une autre étude, Lanza *et al.* ont exploité l'interaction avidine-biotine pour cibler des épitopes moléculaires spécifiques contenus dans un modèle de thrombus de porcine (4). Ce travail consiste en une approche de ciblage de la fibrine en trois étapes. Les thrombus ont été produits *in vitro* et sont exposés à différents composés en utilisant les conditions suivantes :

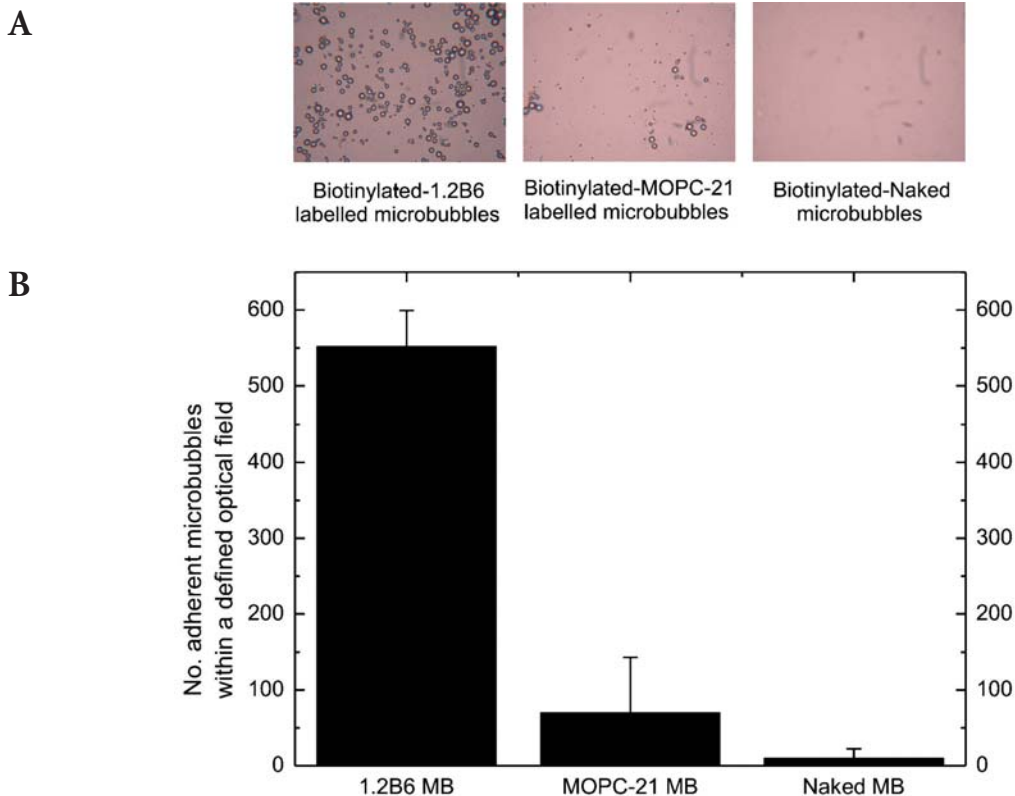
- les anticorps biotinylés anti-fibrine vont reconnaître et se fixer spécifiquement à la fibrine exprimée au niveau du thrombus ;
- ensuite l'avidine est ajoutée et va se conjuguer aux anticorps anti-fibrine biotinylés ;
- est enfin ajoutée une émulsion non gazeuse contenant du perfluorocarbonate encapsulé d'une paroi lipidique biotinylée qui permet la fixation des microbulles aux complexes déjà préformés. L'accumulation des microbulles fonctionnalisées sur le site d'intérêt produit une augmentation significative de sa réflectivité comparativement aux microbulles standards.

Dans l'étude présentée par Unger (30) et Schummann (23), un agent de contraste spéci-

fique au thrombus a été développé. Il est composé d'une paroi où est associé à sa surface un peptide qui est destiné spécifiquement aux récepteurs GPIIb/IIIa exprimés à la surface des plaquettes activées. Cet agent produit ainsi une amplification du signal ultrasonore en provenance du thrombus.

Dans notre laboratoire, nous avons développé une méthode de fonctionnalisation des microbulles préformées avec des agents de ciblage produisant ainsi des microbulles stables, suffisamment efficaces *in vitro* et *in vivo* (31). Ce produit de contraste exprime à sa surface une immunoglobuline anti-E-sélectine lui permettant de reconnaître les régions d'inflammations précoces caractérisées par une expression anormale de l'E-sélectine au niveau des cellules endothéliales activées. Des microbulles non fonctionnalisées ne contenant pas de ligands ou contenant des ligands non spécifiques sont utilisées comme contrôle. Des expérimentations sont réalisées pour tester les performances d'adhésion de ces microbulles sur des boîtes de cultures dont les surfaces reproduisent l'inflammation.

La figure 5 présente les résultats de ces manipulations à partir d'observations microscopiques.



**Fig. 5** - Images microscopiques de plaques couvertes d'E-sélectine démontrant une rétention sélective des microbulles fonctionnalisées et non fonctionnalisées et quantification de l'adhésion.



La section (A) montre qu'en l'absence de ligands de ciblage, les microbulles n'adhèrent pas sur les plaques couvertes d'E-sélectine. Les microbulles fonctionnalisées avec des ligands non spécifiques (MOPC-21 MB) adhèrent très faiblement, alors que l'utilisation des microbulles contenant de l'immunoglobuline 1.2B6 dirigée contre l'E-sélectine engendre une augmentation de l'adhésion de près de cinq cents fois, voir graphe section (B). Ces résultats démontrent que les microbulles peuvent être fonctionnalisées pour adhérer à des épitopes moléculaires spécifiques. D'autres expérimentations de ces microbulles ciblées sont utilisées pour visualiser de manière non invasive l'expression de l'E-sélectine dans un modèle d'inflammation cardiaque chez la souris (fig. 6).

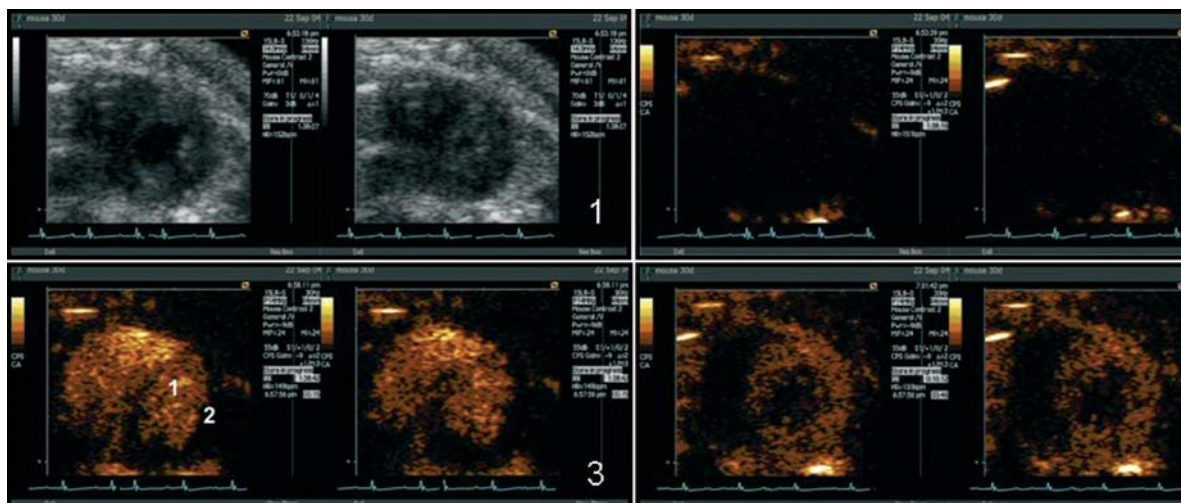
### Fonctionnalisation covalente

Nous donnons ci-dessous un exemple de fonctionnalisation covalente des microbulles. La liaison de ligand de manière covalente est réalisée à partir de microbulles préformées ayant au préalable incorporé au niveau de la paroi des dérivés de phospholipides qui sont eux-mêmes fonctionnalisés pour recevoir le ligand. Typiquement, un groupe fonctionnel peut être attaché à une des parties terminales du PEG, alors que l'autre extrémité est attachée à une molécule lipidique d'ancrage incorporée dans la paroi. La liaison des ligands sur la paroi des agents de contraste peut

se faire entre la fonction thiol du ligand et la fonction maleimide retrouvée dans le complexe maleimide-PEG-lipide préformé et incorporé dans la paroi. Le groupement maleimide situé à l'extrémité libre du PEG permet de réaliser une liaison covalente extrêmement stable entre la fonction thiol du ligand et la fonction maleimide associée à la paroi des microbulles (fig. 7).

### Imagerie de l'inflammation par liaison non spécifique

Il existe en général deux approches de ciblage : passive et directe. Bien que l'imagerie de l'expression moléculaire soit mieux contrôlée avec les méthodes directes, il est aussi possible de cibler certaines régions du lit vasculaire avec des microbulles dont les parois ne sont pas fonctionnalisées. Des cibles telles que le foie, la rate, l'endothélium et les leukocytes ont démontré une accumulation de microbulles après injection intraveineuse. Alors que les mécanismes d'accumulation des microbulles dans ces régions ne sont pas clairement établis, les propriétés chimiques ou électrostatiques des parois des microbulles semblent jouer un rôle important dans leur rétention dans la microcirculation. Le ciblage passif ou non spécifique a été rapporté par Lindner *et al.* (32) qui ont observé que les microbulles d'albumine ou



**Fig. 6** - Images ultrasonores parasternales en petit axe démontrant l'amélioration du contraste myocardique grâce aux microbulles fonctionnalisées et dirigées spécifiquement sur les molécules d'E-sélectine. Imagerie effectuée à 14 MHz, IM = 0,24 en mode CPS : 1) images en mode B avant injection des microbulles ; 2) images en mode CPS avant injection des microbulles ; 3) images en mode CPS immédiatement après injection des microbulles fonctionnalisées démontrant une amélioration du contraste dans le ventricule gauche ; 4) images démontrant la rétention importante des microbulles dans le myocarde indiquée par un fort signal ultrasonore du muscle cardiaque.

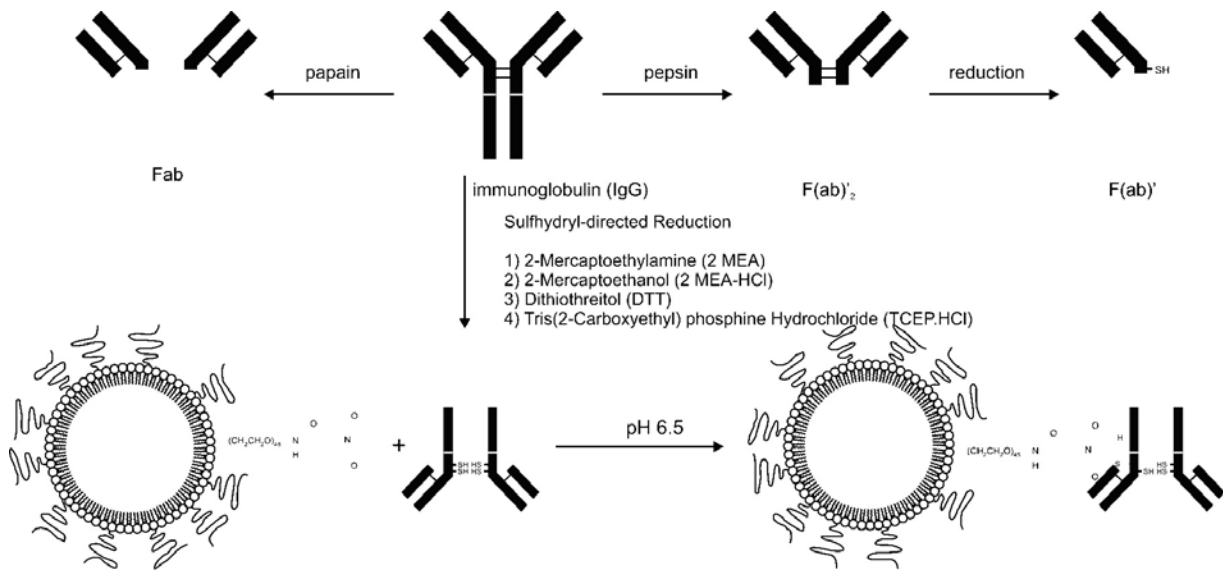


Fig. 7 - Schématisation du couplage de l'anticorps monoclonal aux microbulles.

de lipides sont retenues dans le muscle cardiaque suite à l'ischémie et une reperfusion post-ischémique. Cette approche a été testée par les mêmes chercheurs pour imager l'inflammation en exploitant la propriété non spécifique de phagocytose des leucocytes en utilisant des microbulles contenant dans leur paroi de la phosphatidylsérine. Dans une étude clinique présentée par Blomley *et al.*, (33), les microbulles de Levovist® ont montré une persistance reproductible dans le foie donnant l'opportunité pour une meilleure identification des cirrhoses du foie.

Le ciblage direct décrit précédemment est basé sur la fonctionnalisation des parois des microbulles en utilisant des ligands sélectifs tels que les peptides, les anticorps monoclonaux, les fragments d'anticorps ou de petites molécules inhibitrices. La fonctionnalisation des parois des microbulles permet leur accumulation dans le site d'intérêt et par conséquent une amplification du signal ultrasonore du tissu pathologique concerné.

## Conclusions

Les avantages de l'imagerie moléculaire en médecine nucléaire sont reconnus depuis plusieurs années. Néanmoins, l'étude des expressions moléculaires intravasculaires a été basée sur des procédures invasives ou radioactives. Dans ce chapitre nous avons démontré les possibilités qu'offrent les

microbulles pour l'imagerie moléculaire avec les ultrasons. Les microbulles de gaz peuvent être fonctionnalisées pour cibler une région spécifique afin d'amplifier le signal ultrasonore renvoyé par cette région. La circulation répétée de ces microbulles peut également servir non seulement pour visualiser ces régions mais aussi pour une délivrance de thérapeutiques sélective.

## Remerciements

Ce chapitre est dédié à la mémoire du professeur Martin J.K. Blomley. L'auteur remercie également les collègues de l'« Imperial College London », particulièrement Julia Halter, Kevin Chetty, Jo Boyle, Ellen McConnel et Philippe Muckett; Steven Tracy et K. Dresher de l'Université du Nebraska Medical Center, Nebraska, USA.

## Références

1. Gramiak R, Shah PM (1968) Echocardiography of the aortic root. *Invest Radiol* 3: 356-66
2. Leighton TG (1997) *The Acoustic Bubble*. Academic Press, London
3. Forsberg F, Liu JB, Merton DA *et al.* (1995). Parenchymal enhancement and tumor visualization using a new sonographic contrast agent. *J Ultrasound Med* 14: 949-57

4. Lanza GM, Wallace KD, Scott MJ *et al.* (1996) A novel site-targeted ultrasonic contrast agent with broad biomedical application. *Circulation* 94: 3334-40
5. Alkan-Onyuksel H, Demos SM, Lanza GM *et al.* (1996) Development of inherently echogenic liposomes as an ultrasonic contrast agent. *J Pharm Sci* 85: 486-90
6. Coussios C C, Holland C K, Jakubowska L *et al.* (2004) *In vitro* characterization of liposomes and Optison by acoustic scattering at 3.5 MHz. *Ultrasound Med Biol* 30: 181-90
7. Feinstein SB, Ten-Cate FJ, Zwehl W *et al.* (1984) Two-dimensional contrast echocardiography 1. *In vitro* development and quantitative analysis of echo contrast agents. *J Am Coll Cardio* 3: 14-29
8. Unger EC, Lund P *et al.* (1991) Aerosomes as blood pool and cardiovascular contrast agents for US: *in vivo* studies. *Radiology* 181: 225
9. Singhal S, Moser CC *et al.* (1993) Surfactant-stabilized microbubbles as ultrasound contrast agents: stability study of Span 60 and Tween 80 mixtures using a Langmuir trough. *Langmuir* 9: 2426-9
10. Narayan P, Wheatley, MA (1999). Preparation and characterization of hollow microcapsules for use as ultrasound contrast agents. *Polym Eng Sci.* 30: 2242-55
11. Schlieff R (1997) Galactose-based echo-enhancing agents. In: Goldberg BB (I) ed *Ultrasound Contrast Agents*, 1<sup>st</sup> ed. London: Martin Dunitz. 75-82
12. Unger EC, Lund PJ, Shen DK *et al.* (1992) Nitrogen-filled liposomes as a vascular US contrast agent: preliminary evaluation. *Radiology* 185: 453-6
13. Schneider M, Arditi M, Barrau MB *et al.* (1995) BR1: a new ultrasonographic contrast agent based on sulfur hexafluoride-filled microbubbles. *Invest Radiol* 30: 451-7
14. Unger E, Fritz TA *et al.* (1996) Therapeutic Drug Delivery Systems. US Patent No. 5, 580, 575
15. Lindner JR, Wei K (2002) Contrast echocardiography. *Curr Probl Cardiol* 27: 454-519
16. Ross R (1999) Atherosclerosis: an inflammatory disease. *N Engl J Med* 340: 115-26
17. Ikonomidis I, Andreotti F, Economou E *et al.* (1999) Increased proinflammatory cytokines in patients with chronic stable angina and their reduction by aspirin. *Circulation* 100: 793-8
18. Mason JC, Haskard DO (1994) The clinical importance of leukocyte and endothelial cell adhesion molecules in inflammation. *Vascular Medicine Review* 5: 249-75
19. Kansas G (2001) Selectins and their ligands in inflammation. In: Ley K, editor. *Physiology of inflammation*. Oxford: Oxford University Press: 222-41
20. Chapman PT, Jamar F, Keelan ET *et al.* (1996) Use of a radiolabeled monoclonal antibody against E-selectin for imaging of endothelial activation in rheumatoid arthritis. *Arthritis Rheum* 39(8): 1371-5
21. Klivanov AL, Gu H, Wojdyla JK *et al.* (1999) Attachment of ligands to gas-filled microbubbles via PEG spacer and lipid residues anchored at the interface. Proceedings of 26th International Symposium on Controlled Release of Bioactive Materials 124-125, Controlled Release Society, Boston
22. Wu Y, Unger EC, McCreery T *et al.* (1998) Binding and lysing of blood clots using MRX-408. *Invest Radiol* 33: 880-5
23. Schumann PA, Christiansen JP *et al.* (2002) Targeted-microbubble binding selectively to GPIIb IIIa receptors of platelet thrombi. *Invest Radiol* 37: 87-93
24. Lindner JR, Song J, Christiansen J *et al.* (2001) Ultrasound assessment of inflammation and renal tissue injury with microbubbles targeted to P-selectin. *Circulation* 104(2): 2107-12
25. Weller GE, Lu E, Csikari MM *et al.* (2003) Ultrasound imaging of acute cardiac transplant rejection with microbubbles targeted to intercellular adhesion molecule-1. *Circulation* 108(2): 18-24
26. Leong-Poi H, Christiansen JP *et al.* (2003) Noninvasive assessment of angiogenesis by ultrasound and microbubbles targeted to alpha(v)-integrins. *Circulation* 107: 455-60
27. Ellegala DB, Leong Poi H *et al.* (2003) Imaging tumor angiogenesis with contrast ultrasound and microbubbles targeted to alpha(v)beta(3). *Circulation* 108: 336-41
28. Villanueva FS, Jankowski RJ, Klivanov S *et al.* (1998) Microbubbles targeted to intercellular adhesion molecule-1 bind to activated coronary artery endothelial cells. *Circulation* 98: 1-5
29. Lanza GM, Wallace KD, Scott MJ *et al.* (1996) A novel site-targeted ultrasonic contrast agent with broad biomedical application. *Circulation* 94: 3334-40
30. Unger E, Metzger P, Krupinski E *et al.* (2000) The use of a thrombus-specific ultrasound contrast agent to detect thrombus in arteriovenous fistulae. *Invest Radiol* 35: 86-9
31. Sennoga CA *et al.* (under preparation)
32. Lindner JR, Song J, Xu F *et al.* (2000) Noninvasive ultrasound imaging of inflammation using microbubbles targeted to activated leukocytes. *Circulation* 102: 2745-50
33. Blomley MJ, Albrecht T, Cosgrove DO *et al.* (1999) Stimulated acoustic emission to image a late liver and spleen-specific phase of Levovist in normal volunteers and patients with and without liver disease. *Ultrasound Med Biol* 25: 1341-52